CANAL ABIERTO

REVISTA CIENTÍFICA

ISSN versión Impresa 0718-2368
ISSN versión digital 2452-5898

N° 42 Octubre 2020

CANAL ABIERTO
REVISTA CIENTÍFICA
ISSN versión Impresa 0718-2368
ISSN versión digital 2452-5898

N° 42 Octubre 2020

Imagen Portada Canal Abierto N° 42

Comité Editorial

Director:

Dr. Jaime Abarca Reveco

Editores:

Dra. Susana Contardo Jara
Dra. Gabriela Sánchez Sanhueza
Dr. Pablo Betancourt Henríquez
Dr. Carlos Olguín Concha
Dr. Héctor Monardes Cortés

Producción General:

Arca Comunicaciones Ltda.
Diseño Gráfico: Paolo Arriagada Galleani

www.socendochile.cl

SECH
SOCIEDAD DE ENDODONCIA DE CHILE

Directorio SECH

Presidenta:
Dra. Priscilla Ledezma Araya

Vicepresidenta:
Dra. Mónica Arce Yáñez

Past President:
Dra. Verónica Viñuela Vallina

Secretaria:
Dra. Marcia Antúnez Riveros

Prosecretaria:
Dra. Olga Ljubetic Gjuranovicć

Tesorera:
Dra. Karin Weinborn Astudillo

Protesorera:
Dra. Macarena Vega Marcich

Comité Científico:
Dr. Wenceslao Valenzuela Aldunate

Coordinador filial:
Dra. Pilar Araya Cumsille

Director:
Dr. Nicolás Ferraro Saldías

Director Revista:
Dr. Jaime Abarca Reveco

Nuevos Socios de Número

Dra. Joan Denise Arancibia Garay
Dra. Alicia Fuenzalida Muñoz
Dra. María José Riquelme Landreau

EDITORIAL

Nuestro compromiso permanente como profesionales de la salud es buscar siempre la evidencia científica para nuestra práctica. La experiencia clínica, la especialización, la adquisición de nuevos conocimientos y la búsqueda de información sobre innovaciones en técnicas y equipamiento es nuestra tarea diaria en procura de certezas. Todo ello para ofrecer la mejor atención a nuestros pacientes. Qué gran desafío es, en estos tiempos de incertezas y sus múltiples consecuencias, continuar con nuestra misión de saber más para servir mejor.

Somos una de las profesionales más dañadas por la epidemia. Estar en contacto directo y cercano con la cavidad bucal, que es nuestro campo de acción clínica, cerrar nuestras consultas, no tener pacientes, hacer frente a nuestra vida diaria y proyectarnos al futuro nos ha exigido al máximo. Ha sido un tiempo de espera, de estudio, de reflexión, de ansiedad y de aislamiento social, que nos obligó a suspender nuestro curso 2020 y nuestras reuniones científicas presenciales. Sin embargo, las tecnologías digitales, como Zoom, nos han permitió llevar actualización de conocimientos a más especialistas, aunque sin la riqueza del contacto personal.

Ahora, en los tiempos que vienen, nuevamente tendremos una ardua tarea. En la emergencia y sin poder atenderlos como era habitual, muchos pacientes han sufrido deterioro odontológico o han abandonado sus tratamientos. Con la progresiva reactivación, ellos retornarán a las consultas y nosotros les daremos la atención que necesitan, con renovado compromiso. Con esa perspectiva presentamos en esta edición interesantes estudios sobre los riesgos y prevención para nuestro cuidado personal en tiempos de pandemia y casos clínicos que presentan experiencias en el uso de nuevos materiales y equipamientos innovadores.

Como SECH, con fortaleza en el espíritu y coraje en la acción, hemos proyectado un 2021 lleno de interesantes acontecimientos, como el 4° Congreso Chileno de Endodoncia y XI Cumbre SELA (Sociedad de Endodoncia Latinoamericana), a la que concurrirán delegaciones de más de 15 países de nuestra región. Y como cierre, estamos muy complacidos de anunciar que nuestra revista científica Canal Abierto, que este año ha pasado a plataforma digital, ya ha sido indexada por el buscador científico Latinindex y en los próximos meses lograremos ser incluidos en otros.

Puede sentirse que este ha sido un año perdido. Nosotros creemos que ha sido un año de ardiente paciencia para crear y crecer en el futuro.

Dr. Jaime Abarca Reveco
Director

SUMARIO

Comité Editorial / Directorio 1

Editorial 2

Artículos Científicos:

- Protocolos Covid-19: De la Teoría a la Práctica Clínica 4
- Efecto de la Magnificación en la Localización de Canales Accesorios u Ocultos Durante el Acceso Endodóntico 12
- Estudio de la Solubilidad In Vitro de un Material de Reparación de Uso en Endodoncia a Base de MTA 18
- Terapia Pulpar Vital: ¿Una Nueva Alternativa al Tratamiento Endodóntico? 26

Casos Clínicos

- La Ciencia del Retratamiento Endodóntico Ortógrado: Presentación de Tres Casos 32
- Manejo Clínico de una Reabsorción Apical con Ápice Abierto y Uso del Cemento Biocerámico NeoMta™ Plus ® 42
- Manejo Clínico de una Perforación Cervical con Mal Pronóstico 46
- Tratamiento No Quirúrgico de una Lesión Periapical Extensa de Origen Endodóntico. Reporte de Caso 52

Normas de Publicación 60

Equipo Editorial Canal Abierto

Dr. Jaime Abarca R.


Dra. Susana Contardo J.


Dr. Gabriela Sánchez S.

Dr. Pablo Betancourt H.

Dr. Carlos Olguín C.


Dr. Héctor Monardes C.

coa Soluciones Odontológicas Integrales

HyFlex™ COLTENE

MANI® Japon

coa ENDO®

SOLO MARCAS DE PRESTIGIO

NSK Japon

HYGENIC COLTENE

Protocolos Covid-19: De la Teoría a la Práctica Clínica

Covid-19 protocols. From Theory to Clinical Practice

Claudio Melej G [1]

Cirujano Dentista, Especialista en Periodoncia
Mg Educación en Ciencias Médicas

[1] Práctica privada clínica ABADIA, Antofagasta, Chile

RESUMEN

La Organización Mundial de la Salud (OMS) declaró pandemia por SARS-CoV-2 el 11 de marzo de 2020. El impacto que las medidas restrictivas y de confinamiento han significado para la práctica de la odontología no tienen precedentes en la historia reciente de nuestra profesión. Al cierre y restricción de funcionamiento a sólo atenciones de urgencias impostergables, al encarecimiento y carencia de elementos de protección personal, se sumó la incertidumbre y confusión de un sinnúmero de protocolos y recomendaciones en bioseguridad. Muchos de estos protocolos eran genéricos, contradictorios, teóricos o difíciles de implementar masivamente a nuestra práctica clínica local. Adicionalmente, se estableció confusión y temor respecto del riesgo potencial de contagio a través del aerosol generado en el ambiente odontológico. Este artículo de revisión, que se ha basado en publicaciones recientes de similar tenor, tiene por objetivo entregar a la profesión evidencia procesada, útil y clínicamente transferible.

Palabras Clave: SARS-CoV-2, COVID-19, Antiseptico, Aerosol Dental, Rutas Transmisión

SUMMARY

The World Health Organization (WHO) declared a SARS-CoV-2 pandemic on March 11, 2020. The impact that restrictive and confinement measures have had on the practice of dentistry is unprecedented in the recent history of our profession. The closure and restriction of operation to only urgent emergency services, the increased cost and lack of personal protection elements, added to the uncertainty and confusion of countless biosafety protocols and recommendations. Many of these protocols were generic, contradictory, theoretical or difficult to massively implement in our local clinical practice. Additionally, confusion and fear were established regarding the potential risk of contagion through the aerosol generated in the dental environment. This article review, which has been based on recent publications of similar tenor, aims to provide processed, practical, useful and clinical evidence to dental professionals.

Keywords: SARS-CoV-2, COVID-19, Antiseptic, Dental Aerosol, Transmission Route

INTRODUCCIÓN

A finales de 2019, en la localidad de Wuhan, capital de la provincia de Hubei, la ciudad más poblada en la zona central de la República Popular China, se identificó un nuevo coronavirus como la causa de un grupo de casos de neumonía de gran contagiosidad y diferentes niveles de severidad. Esta patología viral se extendió rápidamente por el mundo, siendo categorizada en marzo de 2020 como Pandemia por la Organización Mundial de la Salud, designándola Enfermedad por Corona Virus 2019, COVID-19 (del inglés Coronavirus infectous Disease 2019) y cuyo agente causal es el Corona Virus tipo 2 responsable del Síndrome Respiratorio Agudo Severo (del inglés Severe Acute Respiratory Syndrome Corona Virus 2, SARS-CoV-2). (1)

Chile no quedó ajeno a tal situación y una vez confirmado el primer caso positivo de Corona Virus el martes 3 de marzo de 2020, comenzó la implementación progresiva de medidas de restricción y contención sanitaria.

La odontología, al igual que muchos otros rubros profesionales, fueron rápidamente llamados a detener su actividad y a la suspensión de todo procedimiento electivo, privilegiando sólo la resolución de urgencias de carácter impostergable.

La pandemia por COVID-19 ha hecho que nuestra profesión sufra un impacto sin precedentes y aún difícil de cuantificar. El desarrollo de decenas de nuevos protocolos de atención clínica (algunos muy teóricos, ambiguos o de difícil implementación a nuestra realidad), sumado a la controversia respecto a la generación de aerosol dental con riesgo potencial de contagio, han hecho de la reapertura una situación no exenta de complejidad.

Este artículo presenta una revisión de evidencia desde una perspectiva crítico-reflexiva, intentando ser un aporte en la implementación de medidas adecuadas bajo un contexto realista que permita aumentar los estándares en bioseguridad de nuestra práctica durante la pandemia y reapertura posterior al levantamiento de las medidas de restricción, con especial énfasis en la contextualización, mitigación y control del aerosol dental (2).

Relevancia clínica de receptores ACE2

Estudios recientes han establecido la existencia de receptores de la enzima convertidora de angiotensina 2, ACE2 (del inglés Angiotensin-Converting Enzyme 2) en la cavidad oral, asignándoles un posible rol en el inicio, curso, severidad e infectividad de la patología COVID-19 (3-7).

Su presencia en mucosa oral y nasal, faringe, dorso lingual y glándulas salivales podría representar un portal de entrada previo a la proyección viral hacia la vía aérea alta, media y baja. Complementariamente, estudios observacionales y comunicaciones narrativas de pacientes COVID-19 en China, permitirían establecer que la carga viral de SARS-CoV-2 presente en boca determinaría un mayor potencial de contagio (particularmente relevante en el período asintomático y/o presintomático), así como, una mayor severidad del cuadro clínico viral. En consecuencia, una reducción en la carga viral oral podría asociarse con una disminución de la contagiosidad y de la gravedad de la patología, además, de una potencial reducción de carga vírica durante la generación de aerosol dental (3-7).

Si bien, en la actualidad no hay evidencia del posible efecto de un colutorio preoperatorio en la carga viral oral para SARS-CoV-2, el potencial efecto benéfico de colutorios podría ser indirectamente evaluado por la actividad antiviral in vitro de los agentes activos de colutorios de uso común y por inferencia de evidencia indirecta de estudios realizados del efecto sobre virus de estructura similar a la familia de los Corona Virus. Así también, se podrían extrapolar resultados de reducción de carga bacteriana en aerosol posterior al uso de colutorio (8).

Clorhexidina

Presenta actividad antibacteriana, antiplaca, antigingivitis y excelente sustantividad. Sin embargo, su efecto antiviral es controversial. Si bien, ha mostrado efecto sobre virus herpes, influenza humana y citomegalovirus, se cuestiona su mecanismo de acción sobre pequeños virus con cápsula proteica como aquellos de la familia de los Corona Virus (8, 9-13).

Peróxido de Hidrógeno

Aunque su indicación preoperatoria ha sido masivamente sugerida y recomendada en diferentes protocolos, su utilización con efecto antiviral carece de evidencia para tal fin, no presenta sustantividad ni efecto antiplaca o antibiopelícula.

Adicionalmente, se discute su preparación empírica y se advierte su posible efecto embólico en cavidades corporales, heridas profundas y restauraciones desajustadas o infiltradas; efecto oxidativo en altas concentraciones y la generación de hiperplasia de papilas linguales (lengua pilosa) ante un uso crónico (8, 14-16).

Aceites Esenciales

Se ha sugerido su indicación para algunas infecciones herpéticas, no obstante, su recomendación para COVID-19 es inusual y no contaría con evidencia que respalde su utilización en el contexto actual (8, 17-18).

Povidona Iodada/Yodada

El enjuague previo con povidona yodada ha sido ampliamente recomendado para el control preoperatorio de la carga viral de SARS-CoV-2. Sin embargo, tiene casi nula sustantividad, su preparación es empírica, no presenta efecto antibiopelícula ni antigingivitis. Está contraindicada en pacientes con intolerancia al yodo y su uso crónico debe ser evitado en presencia de trastornos tiroídoes.

Su uso como colutorio se fundamenta en trabajos in vitro publicados por grupos de investigadores alemanes y japoneses. Los primeros, determinaron su efecto virucida en una concentración al 1% sobre MERS-CoV y SARS-CoV 1. Por su parte, el grupo japonés, también in vitro, lo hizo so-

bre virus de la influenza humana y SARS-CoV-1. Complementariamente, otros trabajos han mostrado su efecto antiviral en diferentes concentraciones sobre virus con envoltura como ébola, MERS, influenza, SARS, H1N1, rotavirus, virus de la gripe aviar y porcina; adenovirus, poliovirus, coxsakiev, rinovirus, herpes, rubéola, sarampión y HIV entre otros descritos (8, 14, 19-23)

Cloruro de Cetilpiridinio

Corresponde a un amonio cuaternario soluble en agua con propiedades tensioactivas, no oxidativo ni corrosivo. Se indica como detergente y antiséptico. Como colutorio presenta sustantividad y efectos antibacteriano, antibiopelícula y antigingivitis. Estudios in vitro han mostrado su actividad sobre diferentes cepas de virus influenza, siendo su principal mecanismo de acción alterar la estructura lipídica de la cobertura viral, interfiriendo la capacidad del virus para ingresar a la célula del hospedero. En consecuencia, se infiere que el Cloruro de Cetilpiridinio (CPC) podría actuar contra otros virus de estructura similar: virus sincicial respiratorio (VSR), virus de la parainfluenza y familia de coronavirus. En un estudio in vivo en ratas con virus influenza AH1N1, el CPC mostró una reducción de la mortalidad y morbilidad de la patología viral. En humanos, una investigación que empleó un derivado inhalatorio de CPC para prevenir cuadros respiratorios asociados a virus VSR, pneumonía viral (metapneumovirus humano, hMPV), rinovirus y adenovirus, determinó que los pacientes del grupo experimental con CPC inhalatorio disminuyeron la severidad y duración de los cuadros previamente descritos. Recientemente, una evaluación realizada por la industria farmacéutica situó al CPC en noveno lugar entre 36 productos con capacidad inhibidora sobre Corona Virus (MERS-CoV). Finalmente, cabe señalar que el CPC es de fácil disponibilidad comercial en diferentes concentraciones y preparaciones con otros agentes activos (ej. clorhexidina)

En atención a la evidencia disponible, parecería pertinente considerar como alternativa de enjuague bucal antiséptico preoperatorio de dosis única a la povidona yodada y, por su parte, al CPC como una opción de uso crónico permanente para disminuir la severidad de COVID-19 al reducir la carga viral oral en sujetos infectados y disminuir el riesgo de transmisión al limitar la carga viral en gotas de saliva o la de aerosoles producidos durante procedimientos dentales. Lo anterior, se debe enfatizar, deriva de evidencia indirecta que debe ser investigada para su adecuada confirmación científica (8-11, 24- 32).

Vías de Transmisión

Los Corona Virus, como el SARS-CoV-2, se encuentran en una escala de tamaño nanométrico (90 a 140 nm app.) y una característica relevante del virus responsable de COVID-19 es su alta contagiosidad a través de los llamados conglomerados virales, siendo las principales vías de transmisión descritas (33-39):

• Gotas de saliva de ≥ 5micras generadas principalmente durante la fonación, estornudo y tos: serían inhaladas por otra persona susceptible y se proyectarían a 1 m promedio de distancia, sin quedar suspendidas en el aire ya que tenderían a precipitar rápidamente.

• Manos contaminadas, superficies contaminadas, objetos contaminados (fómites)

• Gotículas, Partículas de Wells o Aerosoles. Estos corresponderían a conglomerados de ≤ 5micras, se proyectarían a más de 1 m de distancia (dependiendo de la fuente de generación) y quedarían en suspensión en el aire por un tiempo variable no del todo determinado y, respecto de los cuales, no existe evidencia concluyente ya que aún se establece controversia respecto a su rol como vía de contagio.

Aerosol Médico v/s Aerosol Dental

En este punto, es importante establecer una clara diferencia y categorización entre un procedimiento médico generador de aerosol (PMGA) en un ambiente COVID-19 positivo, respecto a un procedimiento dental generador de aerosol (PDGA) en un ambiente odontológico controlado.

Un PMGA corresponde a maniobras que irritan las vías respiratorias (intubación traqueal o bronquial) e inducen al paciente a toser intensamente, liberando aerosoles con alta carga viral infecciosa. Estos procedimientos, se han asociado con alto riesgo de transmisión de SARS-CoV-1 para trabajadores de la salud y se ha enfatizado que no todos los trabajadores involucrados cumplieron con un uso y retiro adecuado de elementos de protección personal (EPP) o no tenían protección ocular (40-45).

Por el contrario, las transmisiones de aerosol dental tienen poco o ningún historial de infectividad cuando se practica con EPP y Aspiración de Alta Evacuación (AAE). Esto incluso se aplica a la tuberculosis, que es una enfermedad conocida de transmisión por aire, por gotas menores a 5 micrones, las que pueden estar presentes en aerosoles. No obstante, el desarrollo de tuberculosis activa en el ámbito odontológico es improbable y menos factible que en el resto de los trabajadores de la salud.

A diferencia de la manipulación deliberada de la vía aérea durante un PMGA, la tasa más baja de diseminación viral ocurre durante la respiración nasal, que es el contexto habitual de una atención dental de carácter rutinario (40, 42, 46). Así también, durante la ejecución de un procedimiento odontológico, los pacientes generalmente no hablan, no gritan ni cantan que son las condiciones experimentales en las que habitualmente se ha evidenciado la generación y cuantificación de aerosoles (40, 42, 46).

Seis meses de datos provenientes de países que ya inician el desconfinamiento y reapertura han establecido claramente que COVID-19 se contagia principalmente por transmisión de gotas ≥5 micrones (evidencia descriptiva y reportes narrativos provenientes de China, Korea, Israel, Europa). Tampoco se han reportado eventos clúster (contagio comunitario masivo) vinculados a un entorno de consultorio dental (a nivel hospitalario, universitario clínico o privado). (47)

Una reciente encuesta realizada en Europa entre 31 asociaciones dentales del viejo continente reportó sólo 14 trabajadores dentales confir-

mados a través de examen de Reacción en Cadena de la Polimerasa (del inglés Polimerase Chain Reaction, PCR), sin quedar establecida la trazabilidad con el ambiente odontológico (cabe señalar que los casos reportados correspondieron a aquellos países que implementaron de manera rutinaria la aplicación de prueba PCR en el ámbito dental). (48)
En la pasada epidemia de SARS-CoV-1 ningún trabajador de la salud oral fue afectado. Lo anterior, tanto para entorno privado como hospitalario. Se concluyó la efectividad del uso adecuado de los EPP y medidas aplicadas a un entorno odontológico controlado (Ej. AAE). (49-63)
Se debe enfatizar que mucha de esta evidencia es indirecta y no se puede homologar en su totalidad para SARS-CoV-2, un virus nuevo con alto potencial de infectividad (11% aproximadamente). Sin embargo, como también se ha establecido, la evidencia narrativa y observacional de miles de atenciones dentales realizadas en países que han experimentado el brote pandémico COVID-19, indican que la implementación correcta de las medidas de bioseguridad aplicadas durante la práctica odontológica, proveen un ambiente seguro y controlado para pacientes y personal de la salud dental (49-63).

En un análisis de 75.465 casos de COVID-19 realizado en China no se encontró transmisión por el aire o aerosoles (64).

La probabilidad de infección por exposición viral en enfermedades respiratorias es proporcional a la dosis (carga viral) y al tiempo (cantidad de tiempo que un hospedero susceptible está expuesto al virus). La carga viral como el tiempo de exposición se mitigan durante las visitas dentales tradicionales debido a un uso adecuado de EPP, AAE y la brevedad de las interacciones sociales, para las cuales, en la actualidad se recomienda el uso permanente de mascarilla. No hay evidencia para suponer que la carga viral de los aerosoles dentales 2020 sea más infecciosa que la de años previos (SARS-CoV-1 / MERS-CoV), (41-42).

Un artículo de reciente publicación (29 junio 2020) posterior al brote pandémico en España, reportó que el país ibérico fue quien presentó el mayor número de trabajadores de salud infectados (> 50,000), atribuyéndolo a la falta de equipos y protocolos de protección personal en el momento del brote pandémico. Paralelamente, se informa que, de estos trabajadores, sólo casos aislados correspondieron a profesionales dentales (47). Finalmente, no reporta casos de transmisión de SARS-CoV-2 en el ámbito odontológico.

Se han realizado múltiples estudios que examinan la infectividad relativa de los aerosoles dentales, así como el riesgo de contaminación cruzada en entornos odontológicos. La mayoría de estos estudios se realizaron en respuesta a una enfermedad nueva o resurgente como la tuberculosis, el VIH / SIDA, la hepatitis B, el SARS-CoV-1, etc. Todos estos artículos no logran de manera concluyente evidenciar el riesgo de contagio por aerosol dental, por lo que sugieren considerar expresiones tales como posible o potencial riesgo de infectividad (57-63).

Por el contrario, otro artículo, también de muy reciente publicación (02 de julio de 2020), concluye que es probable que la transmisión de infecciones por el aire de patógenos como el virus del sarampión y los coronavirus es probable que ocurra en la práctica dental. La magnitud del riesgo, sin embargo, depende en gran medida de condiciones específicas en cada clínica dental. La calidad mejorada del aire interior mediante ventilación, sería el factor más importante que aumentará o disminuirá fuertemente la probabilidad de transmisión de un patógeno. Complementariamente, los autores concluyen que las mayores probabilidades de transmisión, en condiciones de alto riesgo, se estimaron para el virus del sarampión, coronavirus, virus de la influenza y Mycobacterium tuberculosis. Sin embargo, escenarios de bajo riesgo condujeron a probabilidades de transmisión del 4.5% para el virus del sarampión y del 0% para los otros patógenos. A partir del análisis de sensibilidad, mostró que la probabilidad de transmisión depende en gran medida de la calidad del aire interior, seguida de la infecciosidad del paciente y, en menor medida, de la protección respiratoria del uso de mascarillas médicas. Por último, cabe señalar, que la metodología del presente artículo se estimó mediante modelos matemáticos. La probabilidad de transmisión se modeló para M. tuberculosis, Legionella pneumophila, virus del sarampión, virus de la influenza y coronavirus según una versión modificada de la ecuación de Wells-Riley. Esta ecuación incorporó la calidad del aire interior y agregó la tasa de protección respiratoria de las mascarillas médicas y los respiradores N95. Se realizaron análisis de escenarios específicos, análisis de incertidumbre y análisis de sensibilidad para producir tasas de probabilidad (65).

Finalmente, el Colegio Médico de Chile y la Sociedad Chilena de Infectología en sus recomendaciones de uso de EPP para trabajadores de la salud, claramente diferencian el riesgo del aerosol de acuerdo al tipo de procedimiento generador, enfatizando las diferencias metodológicas de los trabajos hasta ahora publicados, siendo la Intubación Orotraqueal uno de los procedimientos generadores de aerosol con mayor riesgo. Los estudios agrupados generan un efecto medido como Odds Ratio: 6.6, diferenciando para la compresión torácica (OR: 4,5), traqueostomía (OR: 4.1) manipular la mascarilla en ambiente de Ventilación Mecánica No Invasiva VMNI (OR: 4.3), ambiente de VMNI (OR: 3.1), recolección de esputo (OR: 2.7), fibrobroncoscopia (OR: 1.9) y aspiración orotraqueal (OR: 1). Todos estos procedimientos agrupados como generadores de aerosol en ambiente médico COVID-19 positivo requerirían las medidas estandarizadas recomendadas con mascarilla N95 o similar (66).

Medidas de Control y Mitigación de Aerosol Dental

Si bien no existiría evidencia concluyente respecto a la transmisión y contagio por aerosol dental, esto tampoco descarta la posibilidad de inhalación de conglomerados virales por esta vía. Por lo tanto, los trabajadores dentales deben reforzar y extremar las medidas preventivas tendientes a mitigar este riesgo potencial. Sumado al uso adecuado de

EPP, la utilización correcta de AAE reduciría los aerosoles dentales en al menos un 90% (53-63). Incluso, otros estudios reportan reducciones de entre un 93% a 96% (53-63). La mayoría del aerosol dental que escapa de la AAE aterrizaría de manera inocua próxima al área de instrumentación a menos de 30 cm de la fuente de generación, describiéndose las zonas de mayor concentración de humedad el antebrazo del dentista y asistente, pechera del dentista y perímetro de la boca del paciente (53-63). Un porcentaje menor de estas gotas constituiría el "aerosol dental" que permanecería suspendido en el aire durante 5 a 30 min, dependiendo de las características del flujo de aire generado por el instrumental (tipo de instrumental, presión, velocidad, características de la refrigeración, etc.), así como, las características de la cánula de aspiración (diámetro), distancia a la fuente de generación de aerosol y trabajo a cuatro manos. El estándar actualmente recomendado para el control del aerosol dental, junto a un correcto triage y el establecimiento de barreras para el ingreso del paciente al ambiente clínico (toma de temperatura, uso de mascarilla, lavado de manos, protección ocular), es la indicación de un colutorio preoperatorio con efecto antiviral, uso integral y retiro correcto de EPP, aspiración de alta evacuación, cánulas de aspiración de boca ancha y trabajo a cuatro manos; privilegiar uso de goma dique (cuando proceda), implementar medidas de control ambiental (ventilación natural, luz UV-C de rango médico, sistemas de purificación y/o nebulización); correcta transición y desinfección entre pacientes sumado a un correcto flujo del instrumental contaminado (53-63, 67).

Mascarilla N95 v/s Quirúrgica

Respecto a esta materia de gran interés y no exenta de controversia, la mayoría de los protocolos sugieren o recomiendan el uso de mascarillas con altos estándares de filtración del tipo N95 durante procedimientos de generación de aerosol dental. Sin embargo, la evidencia en este punto tampoco ha sido del todo concluyente. Pareciera ser que más importante que el tipo de mascarilla (N95 v/s quirúrgica de tres capas), es su correcta colocación y ajuste. Así también, su correcta manipulación y retiro, complementado con el uso obligatorio de protección ocular (66, 68-69).

Si los respiradores quirúrgicos N95 no estuviesen disponibles y existiese el riesgo de que el trabajador esté expuesto a aerosoles o salpicaduras de sangre o fluidos corporales a alta velocidad, la recomendación de Centers for Disease Control and Prevention (CDC) y Occupational Safety and Health Administration (OSHA) en sus respectivos capítulos de protección respiratoria, es la utilización obligatoria de protector o pantalla facial sobre mascarilla quirúrgica estándar de tres capas (66, 68-69).

Así también, ante la imposibilidad de usar un respirador N95, se debería privilegiar la mascarilla quirúrgica con elásticos y no con amarras, ya que las con amarras tienen menor adaptación a la superficie facial y su colocación/retiro sería de mayor complejidad y riesgo de contaminación cruzada (66, 68-69).

Tanto las recomendaciones internacionales (CDC y OSHA) como nacionales (Colmed y Sociedad Chilena de Infectología) recomiendan privilegiar el uso de mascarillas N95 para atención de pacientes en que se realizarán procedimientos que generan aerosoles en ambientes COVID-19, como por ejemplo: intubación orotraqueal, ventilación manual previo a intubación, ventilación mecánica no invasiva, traqueostomía, broncoscopia, reanimación cardiopulmonar, aspiración abierta de vía aérea, procedimientos otorrinolaringológicos y personal de salud que toma muestras de hisopado nasofaríngeo u orofaríngeo para PCR SARS-CoV-2. Sin embargo, la OMS y el Ministerio de Salud de Chile recomiendan realizar este último procedimiento con mascarilla quirúrgica, por lo que se sugiere consultar la norma de Infecciones Asociadas a Atención de Salud (IAAS) de cada centro en particular (66, 68-69).

La mascarilla debe retirarse y desecharse si está sucia, dañada, se ha humedecido o dificulta la respiración.

El trabajador de salud debe tener cuidado de no tocarla. Si tocan o ajustan su mascarilla, debe realizar inmediatamente la higiene de manos (66, 68-69).

Así también, el personal dental debe abandonar el recinto de atención del paciente si necesita quitarse la mascarilla, esto es de particular relevancia en áreas donde se haya generado aerosol (66, 68-69).

Como se desconoce cuál es la contribución potencial de la transmisión por contacto para el SARS-CoV-2, se debe tener cuidado de garantizar que el personal de salud no toque las superficies externas de la mascarilla durante su uso, y que el retiro y reemplazo de la mascarilla se realicen de manera correcta. No todas las mascarillas se pueden reutilizar. Es posible que las mascarillas que se abrochan mediante amarras no se puedan retirar sin riesgo de contaminación o sin rasgarse y deban considerarse sólo para un uso prolongado sin retiro, en lugar de reutilizarlas durante una misma jornada. Las mascarillas quirúrgicas con elásticos para las orejas pueden ser más adecuadas para su reutilización. Éstas, deberían plegarse cuidadosamente para que la superficie externa se mantenga hacia adentro y contra sí misma para reducir el contacto con otras superficies durante el almacenamiento. La mascarilla así plegada se podría almacenar entre usos en una bolsa de papel sellable, limpia o en un recipiente transpirable (66, 68-75).
Con relación a su duración, se establece que el uso prolongado de las mascarillas es la práctica de usar la misma mascarilla para encuentros repetidos de contacto cercano con varios pacientes diferentes, sin quitar la mascarilla entre estos diferentes encuentros o contactos y desecharla después de una jornada de encuentros múltiples.

La mascarilla quirúrgica debería ser utilizada hasta que se humedezca o por un máximo de uso de 4 horas (capa hipoalergénica blanca) a 6 horas (capa hipoalergénica azul) y sólo en caso de mascarillas quirúrgicas certi-

ficadas, con trazabilidad de origen y certificación del ISP. Mascarilla N95 o similar están confeccionadas para un uso continuado por 4 horas (según OMS) y hasta 8 horas (según CDC). Deben ser desechadas inmediatamente si existe daño visible, si no se ajusta adecuadamente o si está visiblemente contaminada con secreciones. Si bien las mascarillas están fabricadas para un solo uso por paciente, el uso extendido de mascarilla ha sido necesario en situaciones de emergencia cuando el stock disminuye. Esto implica que es posible usar la misma mascarilla para la atención de varios pacientes pero sin retirarla. Si se ocupa esta estrategia, se debe incluir además el escudo facial.

Finalmente, respecto a la posibilidad de esterilización, las quirúrgicas no se deberían esterilizar. Una vez utilizadas, deben ser desechadas. Hay algunos reportes preliminares de esterilización de mascarillas N95 en caso de falta de stock, pero la evidencia es insuficiente. Se ha observado que el alcohol, cloro y microondas no han sido efectivos en mantener indemnes las propiedades de las mascarillas. Los resultados del calor seco, húmedo, radiación UV-C, ozono y vapores de peróxido de hidrógeno son prometedores, pero aún es prematuro hacer alguna recomendación con seguridad (76-77).

Uso de Overol

Un overol de uso médico debe tener certificación de materialidad y diseño. Su uso y, especialmente, su retiro requiere capacitación y entrenamiento. El retiro del overol no exime del uso de delantal desechable impermeable durante un procedimiento con generación de aerosol dental.

Un overol con cierre o cremallera frontal podría comprometer la protección si esta zona no está cubierta con una solapa de material de barrera que pueda sellarse a la prenda.

Las batas desechables, por otro lado, son relativamente más fáciles de poner y, en particular, de quitar. Generalmente son más familiares para los trabajadores de la salud y, por lo tanto, es más probable que se usen y eliminen correctamente. Estos factores también facilitan la capacitación en su uso correcto. Durante la atención dental, el riesgo de exposición a aerosol generalmente se encuentra en el área del pecho y las mangas, por lo que overoles no ofrecerían mayor protección o seguridad.

Para las batas, es importante tener una superposición suficiente de la tela para que se enrolle alrededor del cuerpo y logre cubrir la espalda (asegurando la protección si el usuario se pone en cuclillas o se sienta).

Las batas se usan con frecuencia en la atención de salud y se asume que el nivel de estrés por calor generado debido a la capa adicional de ropa sea menor para las batas que los overoles. Según estudios, el 56.7% de los trabajadores de salud usaban EPP durante más de 6 horas por día. La sobrehidratación por transpiración tiende a causar disbacteriosis y daño a la barrera cutánea. Además, el rendimiento de los EPP también disminuirá simultáneamente con la hidrosis, lo que se vería exacerbado con el uso de overoles.

Finalmente, existe coincidencia entre el Colmed, Sociedad Chilena de Infectología, recomendaciones nacionales (MINSAL) e internacionales (OMS, CDC) entre los EPP sugeridos para atender a un caso sospechoso o confirmado de COVID-19: Mascarilla (quirúrgica, N95 o similar certificadas por ISP), protección ocular/escudo facial, delantal impermeable de manga larga y guantes de procedimiento (sólo un guante por cada mano). Con relación a la recomendación del uso de gorro, cubrecalzado u overol, estas organizaciones son explícitas al mencionar que estos EPP no están recomendados como parte de las medidas de precaución basadas en el mecanismo de transmisión. Si bien hay centros y protocolos que los incluyen, no hay evidencia por ahora que apoye de manera concluyente esta indicación para reducir el riesgo de transmisión al personal de salud. Y al contrario de lo pensado, su retiro puede implicar mas riesgo de contaminación, en particular en lo que a uso de overol se refiere (66-67, 70-76).

CONCLUSIONES

Se ha establecido que el virus SARS-CoV-2 presenta alta contagiosidad y puede infectar a un hospedero susceptible a través de la transmisión de gotas de ≥5 micras y por contacto con superficies y/u objetos contaminados.

Los trabajadores dentales se consideran de alto riesgo de exposición a la infección por SARS-CoV-2.

Sin embargo, adquirir la enfermedad COVID-19 a través de la transmisión por vía de aerosol dental sigue siendo controversial y no categóricamente evidenciado.

No se ha establecido con precisión la infección cruzada de pacientes o trabajadores dentales en un ambiente odontológico controlado en que se hayan implementado protocolos de EPP y aspiración de alta evacuación.

En espera de nueva evidencia respecto a la contagiosidad del aerosol dental, es prudente extremar las medidas de bioseguridad tendientes a mitigar el riesgo de infección por vía aérea.

La forma óptima de prevenir la transmisión por el aire es usar una combinación integral de intervenciones de toda la jerarquía de control de infecciones y bioseguridad.

REFERENCIAS BIBLIOGRÁFICAS

1.- World Health Organization (2020) Coronavirus disease 2019 (COVID-19) situation report – 99

2.- César Rivera. Dental Aerosols in the Context of COVID-19 Pandemic. Int. J. Odontostomat. 2020; 14(4):519-522.

3.- Xu H, Zhong L, Deng J, Peng J, Dan H, Li T, Chen Q. High expression of ACE2 receptor of 2019-nCoV on the epithelial cells of oral mucosa. Int J Oral Sci 2020;12(1):8

4.- Xu J, Li Y, Gan F, Du Y, Yao Y. Salivary glands: potential reservoirs for COVID-19 asymptomatic infection. J Dent Res; 2020 Jul;99(8):989

5.- Wolfel R, Corman VM, Guggemos W, Seilmaier M, Zange S, Muller MA, Niemeyer D, Jones TC, Vollmar P, Rothe C, Hoelscher M, Bleicker T, Brunink S, Schneider J, Ehmann R, Zwirglmaier K, Drosten C, Wendtner C. Virological assessment of hospitalized patients with COVID-2019. Nature 2020; 581:465– 469.

6.- Xu R, Cui B, Duan X, Zhang P, Zhou X, Yuan Q. Saliva: potential diagnostic value and transmission of 2019-nCoV. Int J Oral Sci 2020; 12(1):11.

7.- Liu Y, Yan LM, Wan L, Xiang TX, Le A, Liu JM, Peiris M, Poon LLM, Zhang W. Viral dynamics in mild and severe cases of COVID-19. Lancet Infect Dis 2020; 20:656–657.

8.- David Herrera, Jorge Serrano, Silvia Roldán, Mariano Sanz. Is the oral cavity relevant in SARS-CoV-2 pandemic?. Clin Oral Investig 2020 Aug;24(8):2925-2930

9.- Figuero E, Herrera D, Tobias A, Serrano J, Roldan S, Escribano M, Martin C. Efficacy of adjunctive anti-plaque chemical agents in managing gingivitis: a systematic review and network metaanalyses. J Clin Periodontol 2019; 46(7):723–739.

10.- Escribano M, Figuero E, Martin C, Tobias A, Serrano J, Roldan S, Herrera D. Efficacy of adjunctive anti-plaque chemical agents: a systematic review and network meta-analyses of the Turesky modification of the Quigley and Hein plaque index. J Clin Periodontol 2016; 43(12):1059–1073.

11.- Serrano J, Escribano M, Roldan S, Martin C, Herrera D. Efficacy of adjunctive anti-plaque chemical agents in managing gingivitis: a systematic review and meta-analysis. J Clin Periodontol. 2015; 42(Suppl 16):S106–S138.

12.- An N, Yue L, Zhao B. Droplets and aerosols in dental clinics and prevention and control measures of infection. Zhonghua Kou Qiang Yi Xue Za Zhi. 2020; 55(0):E004.

13.- Su J. Aerosol transmission risk and comprehensive preven- tion and control strategy in dental treatment. Zhonghua Kou Qiang Yi Xue Za Zhi. 2020; 55(0):E006.

14.- Ren YF, Rasubala L, Malmstrom H, Eliav E. Dental care and oral health under the clouds of COVID-19. JDR Clin Trans Res. 2020 Jul;5(3):202-210.

15.- Lafaurie GI, Zaror C, Diaz-Baez D, Castillo DM, De Avila J, Trujillo TG, Calderon-Mendoza J. Evaluation of substantivity of hypochlorous acid as an antiplaque agent: a randomized controlled trial. Int J Dent Hyg. 2018;16(4):527–534.

16.- Hossainian N, Slot DE, Afennich F, Van der Weijden GA. The effects of hydrogen peroxide mouthwashes on the prevention of plaque and gingival inflammation: a systematic review. Int J Dent Hyg. 2011; 9(3):171–181.

17.- Meiller TF, Silva A, Ferreira SM, Jabra-Rizk MA, Kelley JI, DePaola LG. Efficacy of Listerine antiseptic in reducing viral contamination of saliva. J Clin Periodontol. 2005; 32(4):341–346.

18.- Carrouel F, Conte MP, Fisher J, Goncalves LS, Dussart C, Llodra JC, Bourgeois D. COVID-19: a recommendation to examine the effect of mouthrinses with beta-cyclodextrin combined with Citrox in preventing infection and progression. J Clin Med 2020; 15;9(4):1126

19.- Addy M, Wright R. Comparison of the in vivo and in vitro antibacterial properties of providone iodine and chlorhexidine glu- conate mouthrinses. J Clin Periodontol 1978; 5(3):198–205.

20.- Eggers M (2019) Infectious disease management and control with povidone iodine. Infect Dis Ther 2019; 8(4):581–593.

21.- Eggers M, Eickmann M, Zorn J. Rapid and effective viru- cidal activity of povidone-iodine products against Middle East re- spiratory syndrome coronavirus (MERS-CoV) and modified vac- cinia virus Ankara (MVA). Infect Dis Ther 2015;4(4):491–501

22.- Eggers M, Koburger-Janssen T, Ward LS, Newby C, Muller S. Bactericidal and virucidal activity of povidone-iodine and chlorhexidine gluconate cleansers in an in vivo hand hygiene clin- ical simulation study. Infect Dis Ther 2018;7(2):235–247

23. Eggers M, Koburger-Janssen T, Eickmann M, Zorn J. In vitro bactericidal and virucidal efficacy of povidone-iodine gargle/mouthwash against respiratory and oral tract pathogens. Infect Dis Ther 2018;7(2):249–259.

24.- Costa X, Laguna E, Herrera D, Serrano J, Alonso B, Sanz M. Efficacy of a new mouth rinse formulation based on 0.07% cetylpyridinium chloride in the control of plaque and gingivitis: a 6-month randomized clinical trial. J Clin Periodontol 2013; 40(11):1007– 1015.

25.- Popkin DL, Zilka S, Dimaano M, Fujioka H, Rackley C, Salata R, Griffith A, Mukherjee PK, Ghannoum MA, Esper F. Cetylpyridinium chloride (CPC) exhibits potent, rapid activity against influenza viruses in vitro and in vivo. Pathog Immun 2017;2(2): 252–269.

26.- Mukherjee PK, Esper F, Buchheit K, Arters K, Adkins I, Ghannoum MA, Salata RA. Randomized, double-blind, placebo-controlled clinical trial to assess the safety and effective- ness of a novel dual-action oral topical formulation against upper respiratory infections. BMC Infect Dis 2017;17(1):74.

27.- Shen L, Niu J, Wang C, Huang B, Wang W, Zhu N, Deng Y, Wang H, Ye F, Cen S, Tan W. High-throughput screening and identification of potent broad-spectrum inhibitors of coronaviruses. J Virol 2019;93(12).

28.- Herrera D, Roldan S, Santacruz I, Santos S, Masdevall M, Sanz M. Differences in antimicrobial activity of four commercial 0.12% chlorhexidine mouthrinse formulations: an in vitro contact test and salivary bacterial counts study. J Clin Periodontol 2003;30(4): 307–314.

29.- Roldan S, Winkel EG, Herrera D, Sanz M, Van Winkelhoff AJ. The effects of a new mouthrinse containing chlorhexidine, cetylpyridinium chloride and zinc lactate on the microflora of oral halitosis patients: a dual-centre, double-blind placebo-controlled study. J Clin Periodontol 2003;30(5):427–434.

30.- Garcia-Gargallo M, Zurlohe M, Montero E, Alonso B, Serrano J, Sanz M, Herrera D. Evaluation of new chlorhexidine- and cetylpyridinium chloride-based mouthrinse formulations adjunctive to scaling and root planing: pilot study. Int J Dent Hyg 2017;15(4):269– 279.

31.- Escribano M, Herrera D, Morante S, Teughels W, Quirynen M, Sanz M. Efficacy of a low-concentration chlorhexidine mouth rinse in non-compliant periodontitis patients attending a sup- portive periodontal care programme: a randomized clinical trial. J Clin Periodontol 2010; 37(3):266–275.

32.- Pulcini A, Bollain J, Sanz-Sanchez I, Figuero E, Alonso B, Sanz M, Herrera D. Clinical effects of the adjunctive use of a 0.03% chlorhexidine and 0.05% cetylpyridinium chloride mouth rinse in the management of peri-implant diseases: a randomized clinical trial. J Clin Periodontol 2019;46(3):342–353.

33.- Peng, X., Xu, X., Li, Y. et al. Transmission routes of 2019-nCoV and controls in dental practice. Int J Oral Sci 2020;3;12(1):9.

34.- Zhu, N. et al. A novel coronavirus from patients with pneumonia in China, 2019. N. Engl. J. Med 2020; 20;382(8):727-733.

35.- Wang, C., Horby, P. W., Hayden, F. G. & Gao, G. F. A novel coronavirus outbreak of global health concern. Lancet 2020;15;395(10223):470-473.

36.- Liu, T. et al. Transmission dynamics of 2019 novel coronavirus (2019-nCoV). The Lancet. Available at SSRN: https://ssrn.com/abstract=3526307 (2020).

37.- Huang, C. et al. Clinical features of patients infected with 2019 novel coronavirus in Wuhan, China. Lancet. 2020 15;395(10223):497-506

38.- Lu, C.-W., Liu, X.-F. & Jia, Z.-F. 2019-nCoV transmission through the ocular surface must not be ignored. The Lancet 2020 Feb 22;395(10224):e39

39.- To, K. K.-W. et al. Consistent detection of 2019 novel coronavirus in saliva. Clin. Infect. Diseases. 2020;28;71(15):841-843.

40.- Tang, J.W., et al., Factors involved in the aerosol transmission of infection and control

of ventilation in healthcare premises. Journal of Hospital Infection, 2006. 64(2):100-14.
41.- Wilson, N.M., et al., Airborne transmission of severe acute respiratory syndrome coronavirus-2 to healthcare workers: a narrative review. Anaesthesia. 2020;75(8):1086-1095
42.- Judson, S.D. and V.J. Munster, Nosocomial Transmission of Emerging Viruses via Aerosol- Generating Medical Procedures. Viruses, 2019 12;11(10):940.
43.- Fowler, R.A., et al., Transmission of severe acute respiratory syndrome during intubation and mechanical ventilation. American Journal of Respiratory and Critical Care Medicine, 2004. 169(11):1198-202.
44.- Tran, K., et al., Aerosol generating procedures and risk of transmission of acute respiratory infections to healthcare workers: a systematic review. PLoS One, 2012; 7(4): p. e35797.
45.- Davies, A., et al., A review of the risks and disease transmission associated with aerosol generating medical procedures. Journal of Infection Prevention, 2009; 10(4):122-126.
46.- Bromage, E. The Risks - Know Them - Avoid Them. 2020 6 May 2020; Available from: https://www.erinbromage.com/post/the-risks-know-them-avoid-them
47.- Shashi Dadlani Review Article SARS-CoV-2 Transmission in a Dental Practice in Spain: After the Outbreak. Int J Den. 2020; 29:8828616.
48.- https://www.eldentistamoderno.com/2020/06/resultados-de-la-encuesta-del-consejo-europeo-de-dentistas-sobre-la-situacion-de-la-odontologia-europea-en-tiempos-de-covid-19/?_mrMailingList=252&_mrSubscriber=3093&utm_source=mailing252&utm_medium=email&utm_campaign=Bolet%C3%ADn+330
49.- Bennett, A.M., et al., Microbial aerosols in general dental practice. British Dental Journal, 2000; 189(12):664-667.
50.- Gao, L., et al., Oral microbiomes: more and more importance in oral cavity and whole body. Protein & Cell, 2018; 9(5):488-500.
51.- Harrel, S.K. and J. Molinari, Aerosols and splatter in dentistry: A brief review of the literature and infection control implications. The Journal of the American Dental Association, 2004; 135(4):429-437.
52.- Szymańska, J., Dental bioaerosol as an occupational hazard in a dentist's workplace. Annals of Agricultural and Environmental Medicine, 2007;14(2):203-7.
53.- Micik, R.E., et al., Studies on Dental Aerobiology: I. Bacterial Aerosols Generated during Dental Procedures. Journal of Dental Research, 1969; 48(1):49-56.
54.- Harrel, S.K., J.B. Barnes, and F. RiveraHidalgo, Reduction of aerosols produced by ultrasonic scalers. Journal of Periodontology, 1996; 67(1):28-32.
55.- Jacks, M.E., A laboratory comparison of evacuation devices on aerosol reduction. Journal of Dental Hygiene, 2002; 76(3):202-6.
56.- Bentley, C.D., N.W. Burkhart, and J.J. Crawford, Evaluating spatter and aerosol contamination during dental procedures. The Journal of the American Dental Association, 1994; 125(5):579- 84.
57.-Laheij, A.M.G.A., et al., Healthcare-associated viral and bacterial infections in dentistry. Journal of Oral Microbiology, 2012; 4:10.3402/jom.v4i0.17659.
58.- Cleveland, J.L., et al., Multidrug-Resistant Mycobacterium tuberculosis in an HIV Dental Clinic. Infection Control and Hospital Epidemiology, 1995;16(1):7-11.
59.- Volgenant, C.M.C. and J.J. de Soet, Cross-transmission in the Dental Office: Does This Make You Ill? Current Oral Health Reports, 2018; 5(4):221-228.
60.- Zemouri, C., et al., A scoping review on bio-aerosols in healthcare and the dental environment. PLoS One, 2017; 12(5):e0178007.
61.- Samaranayake, L.P., Re-emergence of tuberculosis and its variants: implications for dentistry. International Dental Journal, 2002; 52(5):330-336.
62.- Faecher, R.S., J.E. Thomas, and B.S. Bender, Tuberculosis: A Growing Concern for Dentistry? The Journal of the American Dental Association, 1993;124(1):94-104.
63.- Samaranayake, L.P. and M. Peiris, Severe acute respiratory syndrome and dentistry: A retrospective view. The Journal of the American Dental Association, 2004; 135(9):1292-1302.
64.-https://www.mscbs.gob.es/profesionales/saludPublica/ccayes/alertasActual/nCov-China/documentos/20200306_ITCoronavirus.V2.pdf
65.- Zemouri, C., Awad, S. F., Volgenant, C. M. C., Crielaard, W., Laheij, A. M. G. A., & de Soet, J. J. (2020). Modeling of the Transmission of Coronaviruses, Measles Virus, Influenza Virus, Mycobacterium tuberculosis, and Legionella pneumophila in Dental Clinics. J Dent Res.2020; 2:220345209402 88.
66.- http://www.colegiomedico.cl/wp-content/uploads/2020/03/recomendaciones-EPP-2.pdf
67.- Colegio de Odontólogos de España. Aclaraciones con Relación a Climatización, Purificación del Aire y Aireación en Área Clínica Dental. 13 mayo 2020.
68.- Lewis J. Radonovich Jr, MD; Michael S. Simberkoff, MD; Mary T. Bessesen, MD; Alexandria C. Brown, PhD; Derek A. T. Cummings, PhD; Charlotte A. Gaydos, MD; Jenna G. Los, MLA; Amanda E. Krosche, BS; Cynthia L. Gibert, MD; Geoffrey J. Gorse, MD; Ann-Christine Nyquist, MD; Nicholas G. Reich, PhD; Maria C. Rodriguez-Barradas, MD; Connie Savor Price, MD; Trish M. Perl, MD. N95 Respirators vs Medical Masks for Preventing Influenza Among Health Care Personnel. A Randomized Clinical Trial. JAMA. 2019;322(9):824-833.
69.- Jeffrey D. Smith MSc, Colin C. MacDougall MSc, Jennie Johnstone MD PhD, Ray A. Copes MD, Brian Schwartz MD, Gary E. Garber MD. Effectiveness of N95 respirators versus surgical masks in protecting health care workers from acute respiratory infection: a systematic review and meta-analysis. CMAJ 2016; 17:188(8):567-574.
70.- WHO. Rational use of personal protective equipment (PPE) for coronavirus disease (COVID-19): interim guidance. 19 Marzo 2020
71.- CDC. Interim Infection Prevention and Control Recommendations for Patients with Suspected or Confirmed Coronavirus Disease 2019 (COVID-19) in Healthcare Settings. Disponible en: https://www. cdc.gov/coronavirus/2019-ncov/infection-control/control-recommendations.html
72.- MINSAL. Recomendación uso mascarilla N95 en Profesionales de Salud y mascarillas para población general. 20 Marzo 2020. Disponible en: https://diprece.minsal.cl/temas-de-salud/temas-de-salud/guias-clinicas-no-ges/guias-clinicas-no-ges-enfermedades-transmisibles/covid-19/recomendaciones/
73.- CDC. Strategies for Optimizing the Supply of N95 Respirators. CDC, update February 29, 2020. Disponible en: https://www.cdc.gov/coronavirus/2019-ncov/hcp/respirators-strategy/index.html?CDC_AA_refVal=https%3A%2F%2Fwww.cdc.gov%2Fcoronavirus%2F2019-ncov%2Fhcp%2Frespirator-supply-strategies.html
74.- CDC. Recommended Guidance for Extended Use and Limited Reuse of N95 Filtering Facepiece Respirators in Healthcare Settings. Disponible en: https://www.cdc.gov/niosh/topics/hcwcontrols/ recommendedguidanceextuse.html
75.- Recomendaciones de consenso respecto al SRNI en el paciente adulto con IRA secundaria a infección por SARS-CoV-2. SEMYCIUC 2020.
76.- https://stanfordmedicine.app.box.com/v/ covid19-PPE-1-1
77.https://search.osha.gov/search?affiliate=usdoloshapublicwebsite&query=respiratory+protection

Autor de correspondencia:
Claudio Melej G
e-mail: claudiomelej@clinicaabadia.cl
Recibido: 7/7/2020
Aceptado: 27/7/2020

El autor declara no tener conflicto de interés con relación a la presente publicación.

Efecto de la Magnificación en la Localización de Canales Accesorios u Ocultos Durante el Acceso Endodóntico

Effect of Magnification on the Location of Accessory or Hidden Canals During Endodontic Access



Susana Contardo J[1] **Mª Javiera González P[1]** **Fabiola Fuenzalida S[1]** **Ramiro J. Castro B [1]**

[1] Programa de Especialización en Endodoncia, Facultad de Ciencias de la Salud, Universidad de Talca, Chile.

RESUMEN

Durante el tratamiento endodóntico, conocer la anatomía de los canales radiculares es fundamental para el éxito. No abordarlos en su totalidad, puede repercutir en el resultado final de la terapia. El objetivo de esta investigación fue analizar la evidencia sobre la utilidad de los aparatos de magnificación versus la visión macroscópica en la detección de los canales accesorios u ocultos de molares durante el acceso endodóntico.

Se realizó una revisión de la literatura en el metabuscador PUBMED, realizando dos búsquedas con distintas combinaciones de términos MESH. Se incluyeron tanto estudios clínicos sobre molares in vitro y aparatos de magnificación versus sin magnificación. Se eliminaron los duplicados y se realizó filtro por título y resumen. Finalmente, se realizó la revisión de los artículos completos obteniendo un total de 14 estudios de los cuales 10 fueron seleccionados para el análisis de resultados.

La totalidad de los estudios incluidos en esta revisión concluyen que la magnificación aumenta la cantidad de canales accesorios u ocultos detectados y que el microscopio es el aparato más eficaz ya que otorga la máxima magnificación e iluminación.

Palabras Clave: Canal radicular, molar, microscopía, lentes, endodoncia.

ABSTRACT

During endodontic treatment, knowing the anatomy of the root canals is essential for success. Not addressing them in their entirety can impact the final outcome of therapy. The aim of this research was to analyze the evidence on the usefulness of magnification devices versus macroscopic vision in the detection of accessory or hidden molar canals during endodontic access.

A literature review was performed in the meta-search engine PUB MED, performing two searches with different combinations of MESH terms. Both clinical and in vitro studies on molars and magnification appliances versus no magnification were included. Duplicates were eliminated and filtering was done by title and abstract. Finally, the review of the complete articles was performed obtaining a total of 14 studies of which 10 were selected for the analysis of results.

All studies included in this review conclude that magnification increases the number of accessory or hidden channels detected and that the microscope is the most effective device, since it provides maximum magnification and illumination.

Key words: Root canal, molar, microscopy, lenses, endodontic.

INTRODUCCIÓN

En general, el tratamiento endodóntico primario tiene una tasa de éxito que varía entre el 86 y 98% (1). Este buen resultado, se asocia a una correcta instrumentación e irrigación para lograr la mayor desinfección de los canales abordados. Sin embargo, existe un porcentaje de casos en los que hay una persistencia de enfermedad que alcanza el 11%, según lo reportado por Ricucci et al en 2011. La principal causa de enfermedad post tratamiento es la persistencia de irritantes infecciosos al interior del sistema de canales radiculares (2), debido a la imposibilidad de abordar todos éstos para su desinfección, (3) ya que no fueron encontrados. Por lo tanto, es un desafío para el clínico lograr identificar la totalidad de los canales presentes en la cámara pulpar, ya sean accesorios u ocultos.

De acuerdo con los reportes de la literatura, la anatomía de los canales radiculares es altamente compleja y poco predecible. En primeros molares superiores, se ha podido establecer que un 40% de ellos presentan 3 canales (palatino, mesio-vestibular 2 y disto- vestibular) (4) y la incidencia de un cuarto canal mesio-vestibular 2 (MB2) es del 90.7% (5). En molares mandibulares la presencia de tres canales radiculares varía desde un 60% a un 90% existiendo 2 canales en la raíz mesial y uno en la raíz distal. En cuanto a los canales accesorios de estos molares, la incidencia de un cuarto canal varía entre 5 a 31% (6). Esta variabilidad de la anatomía de los molares condiciona los porcentajes de éxito de las terapias endodónticas y es así, como el porcentaje de enfermedad post tratamiento en molares es de un 60,3%, debido a la persistencia de infección en canales ocultos que no han sido tratados.

Los procedimientos endodónticos requieren un alto grado de precisión, pues las áreas de trabajo son muy pequeñas y oscuras, donde la destreza visual y táctil del clínico son fundamentales. Las dificultades técnicas que genera la anatomía de los canales radiculares han llevado a los clínicos a buscar herramientas para optimizar el trabajo y potenciar los resultados de las terapias, especialmente cuando la visión del campo de trabajo es reducida. Para ello, los clínicos, han recurrido a los aparatos de magnificación, como lupas con lámparas frontales para obtener una mejor visualización tanto en luminosidad como en aumento al momento de trabajar. Sin embargo, muchas veces estos aparatos no son suficientes para lograr el resultado esperado, porque tienen un aumento único y aunque la luz frontal sigue el movimiento de la cabeza, la presencia de sombras es inevitable.

El microscopio operatorio comenzó a utilizarse fuertemente en Endodoncia en la década de los 90. Sus ventajas se centralizan en la amplificación e iluminación del campo operatorio, en la posibilidad de documentar procedimientos, la mejora de las posturas ergonómicas y en el aumento de la calidad de toda la terapia endodóntica (7). La Comisión de Acreditación Dental, en sus estándares de acreditación para programas de educación dental avanzada en Endodoncia, señala que los programas educativos deben proporcionar instrucción en profundidad y capacitación clínica para que sus estudiantes sean competentes en el uso de tecnologías de magnificación, como microscopio operativo, endoscopio u otras tecnologías de aumento en desarrollo, además de los lentes de aumento.

El objetivo de esta revisión de la literatura es determinar si los aparatos de magnificación como lupa y microscopio permiten al clínico detectar la mayor cantidad de canales radiculares accesorios u ocultos durante el acceso endodóntico.

METODOLOGÍA

Se realizó la búsqueda sistemática de la literatura en la base de datos y el metabuscador MEDLINE/PubMed. Se utilizaron conceptos fundamentales con vocabulario controlado sobre términos biomédicos MeSH (Medical Subject Heading). Además, se utilizó descriptores de ciencias de la salud desarrollado por MESH para una terminología común. Los conceptos fundamentales determinados por los investigadores fueron: "Root canal" – "Endodontic" – "Lenses", "Humans", "Microscopy", "Dental Pulp Cavity" – "Molar"

Se realizaron 2 combinaciones de búsquedas detalladas con términos MeSH con operadores boleanos en el metabuscador PubMed.
- Primera búsqueda: Root canal therapy AND molar AND microscopy/instrumentation OR lenses AND dental pulp cavity.
- Segunda búsqueda: Microscopy/ instrumentation AND molar OR Endodontics/ therapy.

Esta investigación incluyó estudios clínicos sin discriminación por año de publicación debido a que la implementación del microscopio operatorio en el área médica es desde hace 50 años atrás y su incorporación en el área de endodoncia fue en la década del 90, por lo tanto, se considera una herramienta relativamente nueva.

Los estudios clínicos incluyeron métodos de magnificación, ya sea lupas o microscopio operatorio con distintos niveles de aumentos, que comparan estos aparatos con la visión macroscópica.

Se consideraron estudios clínicos que incluyeron las terapias endodónticas desde la etapa de acceso y detección de canales radiculares, los cuales deben corresponder a primeros o segundos molares superiores o inferiores. Aquellos estudios fueron hechos en molares in vivo o in vitro de humanos de cualquier edad, sexo o raza. Se incluyeron tratamientos endodónticos primarios, excluyendo dientes previamente tratados con indicación de retratamiento.

La selección de los estudios se llevó a cabo por 2 investigadores de forma independiente basado en los criterios de inclusión y exclusión preestablecidos en la investigación. Para describir el proceso de la selección de los estudios se realizó el diagrama de flujo PRISMA.

La selección de los estudios se realizó de la siguiente forma:

a) Identificación: Se registró el resultado de las dos búsquedas con las distintas combinaciones de términos MESH y operadores boleanos en el metabuscador PUBMED.

b) Selección: Una vez realizado el registro se revisaron los títulos de las publicaciones para eliminar los duplicados, luego se eliminaron los títulos y resúmenes de las publicaciones que no correspondían con el tema ni con la pregunta de investigación. Una vez obtenidos los estudios que cumplieran los criterios de inclusión, se descartaron los reportes de caso, opiniones de expertos, encuestas y revisiones sistemáticas. Los estudios clínicos incluidos hasta esta parte se revisaron de forma completa.

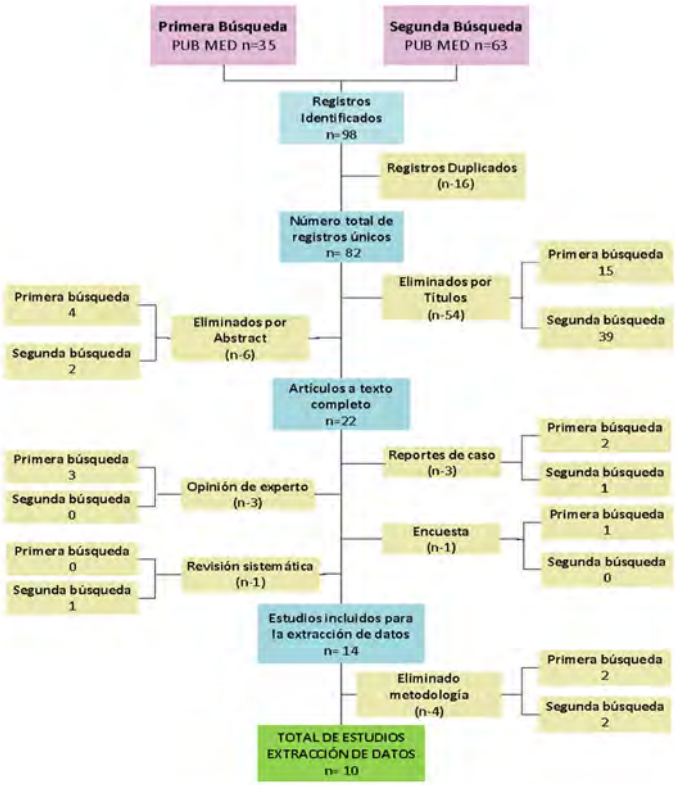

Figura 1. *Diagrama de flujo PRISMA, representa las dos búsquedas con términos MESH y operadores boleanos realizado por ambos investigadores, se muestra la identificación de las publicaciones, cribado, elegibilidad de los estudios y el total de estudios incluidos.*

Tabla1. *Descripción de caracteristicas metodológicas de los estudios seleccionados.*

AUTOR	TIPO DE ESTUDIO	MUESTRA	RESULTADOS REPORTADOS	RESULTADOS	CONCLUSIÓN
Tayfun Alaçam (8) (2008)	Experimental in vitro	100 primeros molares maxilares permanentes	Cantidad de canales MB2 encontrados en primeros molares maxilares	62% Sin magnificación 67% Total uso de microscopio 16x 74% Microscopio 16x más punta ultrasónica	Los resultados de este estudio sugieren que el uso combinado del microscopio operadtivo y ultrasonido aumentan la detección de canales MB2 en primeros molares maxilares permanentes.
Tauby Coutinho Filho (5) (2006)	Experimental In vitro	108 primeros molares maxilares permanentes	Se encuentra el canal MB2. Dicotómico	62,6% Sin magnificación 87% Total uso de microscopio 25x	Demostraron que el uso del microscopio aumenta la capacidad de detectar un orificio del canal ML o MB2.
Thomas Schwarze (9) (2002)	Experimental In vitro	100 molares maxilares 50 primeros 50 segundos molares	Cantidad de canales MB2 localizados	41.4% total uso de lupa 2x 93.7% total uso de microscopio 8x	La mayoría de los canales MB2 sólo pueden identificarse mediante un microscopio operatorio.
Leena Smadi (10) (2006)	Experimental In vitro	100 primeros molares maxilares Sólo 97 para estudi	Número de canales MB encontrados en la etapa 1 y etapa 2	56.7% total sin magnificación 63.9% total magnificación uso lupa 3.5x	El uso de magnificación mejoró la capacidad de detectar los canales MB2, aunque la diferencia no fue estadísticamente significativa.
Meric Karapinar Kazandag (11) (2010)	Experimental in vitro	48 primeros 48 segundos molares mandibulares 96 molares mandibulares	Número de canales detectados y negociados de canales mesiales accesorios	16% Total detectados por lupa 4.5x 20% total detectado por microscopio 30x	Estudio sugirió que el uso del microscopio operativo mejoró tanto la detección como la negociación de canales mesiales accesorios en los primeros y segundos molares mandibulares más allá de lo que podría lograrse con la ayuda de lupas.
Maria Cristina Coelho de Carvalho (6) (2000)	Experimental in vitro	204 molares mandibulares 93 primeros 111 segundos molares	Cantidad de canales radiculares encontrados	7.8% aumentó la detección de canales con microscopio 8x y 13x vs visión macroscópica.	Fue evidente que el uso de microscopio promovió un campo visual adecuado al proporcionar aumento e iluminación, aumentando así el número de canales observados.
Takatomo Yoshioka (12) (2002) M Omer Görduysus (13) (2001) T. Yoshioka (14) (2005) Lynne A. Baladassari -Cruz (15) (2002)	Experimental in vitro Experimental In vitro Experimental In vitro Experimental In vitro	260 dientes extraídos 45 primeros y segundos molares superiores 208 molares maxilares 98 primeros molares 110 segundos molares 39 primeros y segundos molares superiores	Cantidad de canales radiculares detectados Cantidad de canales MB2 localizados y negociados Cantidad de MB2 encontrados Localización del canal ML (MB2). Dicotómico	1º Molar Maxilar: - Ojo desnudo: 49% - Lupas 3.3x: 57% - Microscopio 4.6x-12.2x: 82% 2º Molar Maxilar: - Ojo desnudo: 70% - Lupas: 75% - Microscopio: 80% 1º Molar Mandibular: - Ojo desnudo: mesiales 88% distales 87% - Lupas: mesiales 88% distales 90% - Microscopio: mesiales 93% distales 100% 2º Molar Mandibular: - Ojo desnudo: 90% - Lupas: 91% - Microscopio: 97%	La tasa de detección de la entrada de los canales radiculares bajo un microscopio fue significativamente mayor que a simple vista y el uso de lupas fue relativamente ineficaz en comparación con el método microscópico.
				Sin magnificación: - Localizados: 93% - Negociados: 69% Con magnificación MO 6.4x: - Localizados: 96% - Negociados: 80%	Capacidad para negociar el canal MB2 se ve facilitada por el microscopio operatorio.
				Sin magnificación: 37.8% Con magnificación 50x: 62.2%	La magnificación fue más efectiva en la detección de canales MB2 que la visualización directa. Sin embargo, el 13% de canales MB2 no se pudo detectar debido a la calcificación de canales.
				Sin magnificación: 51.2% Con microscopio 25x: 82%	Se demostró que el uso complementario del microscopio aumenta la capacidad del odontólogo para localizar el canal ML (MB2).

Tabla 2: Significancia estadística según método utilizado para la detección de canales accesorios en los estudios seleccionados.

Método de detección de canales accesorios	Nº Estudios	Diferencia significativa
Visión macroscópica v/s Microscopio	6	Si (6)
Microscopio v/s Lupa	3	Si (2)
Lupa v/s Visión macroscópica	1	No

Dentro de los 14 estudios que arrojó la búsqueda, 4 fueron excluídos por razones metodológicas que no responden a la pregunta de investigación.

Características de los estudios excluídos:

Tabla 3 Motivo de exclusión de estudio según autor.

Autor	Motivo de exclusión
Amy Wai-Yeii Wong (16) (2015)	Estudio clínico se refiere al tiempo de detección de los canales y no a la detección del MB2.
P. Perrin (17) (2013)	Estudio clínico no mide detección de canal MB2 con magnificación, si no que determina la ubicación en el espacio de este canal en relación con los principales.
E. Park (18) (2014)	Estudio clínico comparaba la detección del canal MB2 entre un estudiante de endodoncia que utiliza microscopio y estudiantes de pregrado que utilizaban lupa.
Kontakiotis EG (19) (2010)	Estudio clínico que compara cantidad de canales evaluados con o sin microscopio, sin embargo, realizada una sección de la raíz mesial a 3 y 5 mm del ápice.

DISCUSIÓN

De acuerdo con la información obtenida desde los artículos seleccionados, los métodos de magnificación como lupa y microscopio facilitan la detección de los canales radiculares accesorios de molares. Esta capacidad de aumentar el campo operatorio podría traducirse en mejores resultados para la terapia endodóntica, ya que permite al clínico lograr la localización y desinfección de todos los canales que logra visualizar a través de estos aparatos durante el acceso endodóntico. Adicionalmente, estas herramientas clínicas permiten trabajar de forma más ergonómica, disminuir la fatiga ocular y otorgar mejor iluminación del campo operatorio durante el tratamiento (20).

De los diez estudios incluidos en esta revisión, seis evaluaron el uso del microscopio versus la visión macroscópica, indicando que el microscopio aumenta significativamente la detección de canales accesorios u ocultos. Los niveles de aumento utilizados variaron entre 8x y 50x, evidenciando la diferencia metodológica de estos estudios que podrían condicionar la comparación de sus resultados. Dentro de los estudios que compararon lupa y microscopio en la detección de canales accesorios u ocultos, dos indicaron que existía una diferencia significativa entre ambos, obteniendo mejores resultados con el microscopio. En contraste, Yioshioka et al 2002, concluyó que no era significativa la diferencia entre ambos métodos. Esto podría deberse a aspectos metodológicos como, por ejemplo, que la cantidad de aumento utilizada en el microscopio fue sólo un poco mayor en comparación a la lupa. Además, los evaluadores fueron estudiantes de pregrado que podrían considerarse menos expertos en cuanto al uso de los aparatos. Por otro lado, el estudio indica la cantidad de dientes totales utilizados, pero no especifica el número de molares.

Un estudio que compara el uso de la lupa con aumento 3.5x y la visión macroscópica, arrojó como resultado que no hubo diferencia significativa entre ambos métodos (10). Sin embargo, al analizar la metodología, el nivel de aumento comparado fue bajo, hubo un único operador con experiencia indeterminada y, además, existió un gran porcentaje de los molares evaluados que presentaban calcificaciones pulpares, hecho que dificulta la detección de canales accesorios.

En ninguno de los estudios se incluye el uso de endoscopio. Se ha reportado que este instrumento presente importantes limitaciones: a) en la resolución de la imagen, b) no permite al operador ocupar una de sus manos en la terapia y c) además requieren de visualización en un monitor bidimensional que son demasiado restrictivas para ser útiles (25).

La luz juega un rol fundamental durante la ejecución de la terapia endodóntica, especialmente en la obtención de la cavidad de acceso debido al reducido campo operatorio y las luces operativas disponibles. La lámpara del sillón dental, generalmente se encuentra lejos para proporcionar los niveles de luz adecuados. En las lupas, la luz puede ser proporcionada de forma accesoria cuando no esté incluida en el aparato. Cuando ésta si incluye el sistema de iluminación favorece la generación de luz con poca sombra, pues acompaña el movimiento de cabeza del operador, siguiendo su campo visual. En cambio, el microscopio utiliza iluminación en forma coaxial, de manera que la dirección de la luz está en la misma ruta óptica que la ruta visual proporcionando una iluminación que entra sin ángulos al canal radicular eliminando cualquier presencia de sombra (21). En la literatura revisada no se hace mención especial al tipo de luz utilizada con las lupas o en la visión macroscópica.

Nuestro análisis se vió limitado por distintos factores en relación con la metodología de los estudios clínicos. Primero, se comparan distintos métodos de magnificación y visión macroscópica. La mayoría de los estudios evaluó la capacidad de detectar canales ocultos entre microscopio y visión macroscópica, otros evaluaron lupa versus microscopio y un estudio hizo la comparación entre lupa y visión macroscópica. Debido a esto no se pueden unificar resultados ya que los aparatos poseen distintas capacidades en cuanto al aumento del campo visual, iluminación y profundidad de campo. Segundo, en los estudios existe una diferencia en el grado de experiencia de los operadores. Algunos eran dentistas generales, especialistas en endodoncia o estudiantes de pregrado. Se considera que los estudiantes podrían tener menos experticia en el uso de estos aparatos de magnificación, comparado con los especialistas que los utilizan frecuentemente. En un estudio de Bowers et al. de 2010, se concluyó que los operadores con más de 3 años de experiencia en el uso de aparatos de magnificación, tenían mayor precisión y capacidad motora con el uso del microscopio versus visión macroscópica. Se sugirió, que existe menos eficiencia de precisión cuando la experiencia y práctica del clínico es menor en el uso de aparatos de magnificación. Los operadores con experiencia menor a 3 años en el uso de microscopio, tienden a ocupar mayor tiempo para realizar una acción. No obstante, el uso de magnificación mejora la habilidad motora fina en todos los niveles de experiencia (22) y podría reducir el tiempo del tratamiento endodóntico comparado con la visión macroscópica (16). Tercero, tipo de molar que evalúa el estudio (maxilar o mandibular). Hoy existe evidencia que la incidencia de canales ocultos en molares es alta y está asociada al tipo de diente que se está evaluando. Según Stropko et al 1999, el canal MB2 de los molares superiores fue localizado en un 93% en primeros molares y en un 60% en segundos molares. Coutinho et al, en el año 2006, demostró que existía una alta incidencia de este mismo canal en el primer molar superior con un 90.7% y Kim en el 2012 indicó la prevalencia de un 63,5% de MB2. En molares mandibulares la presencia de tres canales radiculares varía desde un 60% a un 90% existiendo 2 canales en la raíz mesial y uno en la raíz distal. En cuanto a los canales accesorios de estos molares la incidencia de un cuarto canal varía desde un 5 a un 31% (6).

Finalmente, el último factor que condiciona los resultados de esta revisión es la utilización de diferentes grados de magnificación. Cabe aclarar que los niveles de magnificación se clasifican en baja (2.5x a 8x), media (8x a 16x) y alta (16x a 50x) (7). Las lupas pueden llegar hasta un grado medio de magnificación, en cambio el microscopio alcanza grados de magnificación altos desde los 20x hasta incluso 50x. Este aumento mayor disminuye la profundidad de campo y el área de campo visual, permitiendo al operador ver una mayor cantidad de detalles, pero se adio clínico presenta diferentes grados de magnificación utilizados en lupas y microscopio, por ende, no es posible compararlos entre sí debido a que aumenta la capacidad de detección con grados de magnificación más altos. Sin embargo, el sólo hecho de utilizar magnificación muestra resultados positivos en la cantidad de canales detectados comparado con la visión macroscópica.

Teniendo en cuenta que una de las problemáticas posterior al tratamiento endodóntico es un alto porcentaje de persistencia de infección debido a canales ocultos que no han sido tratados en molares (60,3%) (23), se hace necesario tener herramientas que ayuden al operador a visualizar la totalidad de los canales existentes para favorecer la limpieza de todos ellos. Según los resultados de esta revisión podemos concluir, que los aparatos de magnificación hacen posible detectar mayor cantidad de canales accesorios u ocultos en molares durante la terapia endodóntica, donde el microscopio es el aparato de magnificación más eficaz que, aunque requiere experiencia y práctica, otorga la máxima magnificación, mejor ergonomía e iluminación.

REFERENCIAS BIBLIOGRÁFICAS

1. Tabassum S, Khan FR. Failure of endodontic treatment: The usual suspects. Eur J Dent. 2016;10(1):144-7.
2. Nair PN. On the causes of persistent apical periodontitis: a review. Int Endod J. 2006;39(4):249-81.
3. Song M, Kim HC, Lee W, Kim E. Analysis of the cause of failure in nonsurgical endodontic treatment by microscopic inspection during endodontic microsurgery. J Endod. 2011;37(11):1516-9.
4. Kim S, Baek S. The microscope and endodontics. Dent Clin North Am. 2004;48(1):11-8.
5. Coutinho Filho T, La Cerda RS, Gurgel Filho ED, de Deus GA, Magalhaes KM. The influence of the surgical operating microscope in locating the mesiolingual canal orifice: a laboratory analysis. Braz Oral Res. 2006;20(1):59-63.
6. de Carvalho MC, Zuolo ML. Orifice locating with a microscope. J Endod. 2000;26(9):532-4.
7. MR. Leonardo. Tratamiento de canales radiculares: Principios técnicos y biológicos 2005.Volumen II, págs 1308 - 1309.
8. Alacam T, Tinaz AC, Genc O, Kayaoglu G. Second mesiobuccal canal detection in maxillary first molars using microscopy and ultrasonics. Aust Endod J. 2008;34(3):106-9.
9. Schwarze T, Baethge C, Stecher T, Geurtsen W. Identification of second canals in the mesiobuccal root of maxillary first and second molars using magnifying loupes or an operating microscope. Aust Endod J. 2002;28(2):57-60.
10. Smadi L, Khraisat A. Detection of a second mesiobuccal canal in the mesiobuccal roots of maxillary first molar teeth. Oral Surg Oral Med Oral Pathol Oral Radiol Endod. 2007;103(3): e77-81.
11. Karapinar-Kazandag M, Basrani BR, Friedman S. The operating microscope enhances detection and negotiation of accessory mesial canals in mandibular molars. J Endod. 2010;36(8):1289-94.

12. Yoshioka T, Kobayashi C, Suda H. Detection rate of root canal orifices with a microscope. J Endod. 2002;28(6):452-3.
13. Gorduysus MO, Gorduysus M, Friedman S. Operating microscope improves negotiation of second mesiobuccal canals in maxillary molars. J Endod. 2001; 27(11):683-6.
14. Yoshioka T, Kikuchi I, Fukumoto Y, Kobayashi C, Suda H. Detection of the second mesiobuccal canal in mesiobuccal roots of maxillary molar teeth ex vivo. Int Endod J. 2005;38(2):124-8.
15. Baldassari-Cruz LA, Lilly JP, Rivera EM. The influence of dental operating microscope in locating the mesiolingual canal orifice. Oral Surg Oral Med Oral Pathol Oral Radiol Endod. 2002;93(2):190-4.
16. Wong AW, Zhu X, Zhang S, Li SK, Zhang C, Chu CH. Treatment time for non- surgical endodontic therapy with or without a magnifying loupe. BMC Oral Health. 2015; 15:40.
17. Perrin P, Neuhaus KW, Lussi A. The impact of loupes and microscopes on vision in endodontics. Int Endod J. 2014;47(5):425-9.
18. Park E, Chehroudi B, Coil JM. Identification of possible factors impacting dental students' ability to locate MB2 canals in maxillary molars. J Dent Educ. 2014;78(5):789-95.
19. Kontakiotis EG, Palamidakis FD, Farmakis ET, Tzanetakis GN. Comparison of isthmus detection methods in the apical third of mesial roots of maxillary and mandibular first molars: macroscopic observation versus operating microscope. Braz Dent J. 2010;21(5):428-31.
20. Castellucci A. Magnification in endodontics: the use of the operating microscope. Pract Proced Aesthet Dent. 2003;15(5):377-84; quiz 86.
21. Carr GB, Murgel CA. The use of the operating microscope in endodontics. Dent Clin North Am. 2010;54(2):191-214.
22. Bowers DJ, Glickman GN, Solomon ES, He J. Magnification's effect on endodontic fine motor skills. J Endod. 2010;36(7):1135-8.
23. Witherspoon DE, Small JC, Regan JD. Missed canal systems are the most likely basis for endodontic retreatment of molars. Tex Dent J. 2013;130(2):127-39.
24. Kim Y, Lee SJ, Woo J. Morphology of maxillary first and second molars analyzed by cone-beam computed tomography in a korean population: variations in the number of roots and canals and the incidence of fusion. J Endod. 2012;38(8):1063-8.
25. Sachan S, Srivastava I, Pandey D. Magnification in Endodontics. IOSR Journal of Dental and Medical Sciences. 2018;15(6):63-68.
26. Song M, Kim HC, Lee W, Kim E. Analysis of the cause of failure in nonsurgical endodontic treatment by microscopic inspection during endodontic microsurgery. J Endod. 2011;37(11):1516-9.
27. Stropko JJ. Canal morphology of maxillary molars: clinical observations of canal configurations. J Endod. 1999;25(6):446-50.
28. Ricucci D, Russo J, Rutberg M, Burleson J, Spångberg L. A prospective cohort study of endodontic treatments of 1,369 root canals: results after 5 years. Oral Surg Oral Med Oral Pathol Oral Radiol Endod 2011, 112: 825-842

Autor de correspondencia:
Susana Contardo CD, MSc.
e-mail: mcontardo@utal.cl
Recibido: 6/8/2020
Aceptado: 20/8/2020

Los autores declaran que no existe conflicto de interés.

WE KNOW ENDO.

POR QUÉ USAR TruNatomy™?

OPTIMIZACIÓN
DEL TIEMPO
DE PREPARACIÓN

SEGURIDAD
PARA EL PROFESIONAL
Y EL PACIENTE

PRECISIÓN
Y ALTO RENDIMIENTO

CONSERVACIÓN
DE LA ANATOMÍA
DENTAL

MAILLEFER

TruNatomy™

Para mayor información comuníquese con nuestros representantes.
Teléfono: 22 235 2880 SantiagoCHL-ContactoChile@dentsplysirona.com
www.dentsplysironachile.cl dentsplysirona.latinamerica @DentsplychileSA Dentsply_Sirona_Chile

Dentsply Sirona

Estudio de la Solubilidad In Vitro de un Material de Reparación de Uso en Endodoncia a Base de MTA

In Vitro Solubility Study of a Repair Material based on MTA Used in Endodontics





Agustín Vergalito [1] **Oscar R. Pardini [1]** **Javier I. Amalvy [1]** **Ana Laura Resa [2]** **María Teresa Cañete [2]**

[1] Centro de Investigación y Desarrollo en Ciencia y Tecnología de Materiales, Facultad Regional La Plata (CITEMA) (UTN-CICPBA), La Plata, Argentina.
[2] Cátedra de Endodoncia I y II. Facultad de Odontología – Universidad Católica de La Plata, (UCALP), La Plata, Argentina.

RESUMEN

Se determinó la solubilidad en agua en ensayos in-vitro de un cemento reparador endodóntico a base de un conglomerado de trióxidos minerales (MTA), marca Reparative Cement Kit Densell (Argentina), de acuerdo con la norma UNE-EN ISO 6876:2012. En el ensayo de solubilidad en agua durante 24 h. se encontró un incremento de masa (1,83 %) y la presencia de sólidos en las aguas de lavado (2,23 %). Esto indica que durante el ensayo ocurre la solubilización de parte del material y la incorporación de agua. Por espectroscopia infrarroja, se determinó que se forman compuestos de calcio durante el ensayo.

Palabras claves: Trióxido mineral agregado, cemento reparador endodóntico, solubilidad.

SUMMARY

Solubility of a commercial endodontic reparative cement kit Densell (Argentina) was performed according to the UNE-EN ISO 6876:2012. The results show a mass gain of 1.83 % and 2.23 % of solid in the test solution. These indicate that during the solubility test part of the material solubilizes and water incorporates in the material. Using Fourier Infrared Spectroscopy, it was found that calcium compounds are formed during the solubility test.

Key words: Mineral trioxide aggregate, endodontic reparative cement, solubility.

INTRODUCCIÓN

En 1993 se incorporó al mercado odontológico un material para uso endodóntico indicado para sellar perforaciones, hacer protecciones pulpares directas, pulpotomías, obturar retropreparaciones radiculares, reabsorciones y para obturaciones en la terapia de apexificación (1). Constituido a base de un trióxido mineral agregado (MTA) y comercializado como ProRoot® MTA de la firma Dentsply. Posteriormente, otras empresas han lanzado al comercio productos equivalentes y más recientemente en nuestro medio ha aparecido un cemento reparador endodóntico de la firma Dental Medrano S.A., Densell® MTA.

Los materiales aplicados en las indicaciones mencionadas están sometidos a diversos ácidos, enzimas y fluidos del medio oral. Un material usado para obturar una retropreparación o una perforación no podrá proporcionar un buen sellado a menos que sea insoluble en los fluidos tisulares(2). El MTA es un polvo que se compone de finas partículas hidrófilas que endurecen en presencia de humedad y tiene como inconvenientes su prolongado tiempo de fraguado y la dificultad en el mantenimiento de la consistencia de la mezcla(3). El MTA es reconocido como un material biocompatible que induce la mineralización y formación de tejido duro y provee buen sellado (4).

Se han reportado varios estudios comparativos sobre la solubilidad de materiales de reparación de uso en endodoncia a base de MTA (1, 4-8) y hay factores tanto de composición como experimentales que influyen en los resultados. Los valores reportados de solubilidad de materiales a base de MTA dependen de factores asociados al material (composición, porosidad, tamaño de partículas, etc.), factores asociados a la preparación (forma de mezclado, relación polvo/agua, tiempo de fraguado, etc.) y al ensayo propiamente dicho (norma empleada, tipo de líquido y volumen empleado en el ensayo, tiempo de inmersión, etc.) y no es posible extraer conclusiones generales y tampoco extrapolar a otros productos a base de MTA de composición similar (5, 9, 10).

En un reciente trabajo de Ha y colaboradores se ha reportado una revisión de propiedades y métodos de ensayos empleados para estudiar la solubilidad y cuestiona la aplicación de la norma ISO 6876 en este tipo de materiales. (11).

La empresa Densell® (Argentina) ha desarrollado un cemento reparador endodóntico a base de MTA, comercializado con la marca Reparative Cement Kit. De acuerdo con el fabricante, el reparador se obtiene por la combinación de un polvo compuesto de cemento Portland blanco y trióxido de bismuto, y de un líquido conteniendo agua, cloruro de calcio y conservante.

Dada la falta de información sobre la solubilidad de este producto y la imposibilidad de realizar una extrapolación confiable en base a lo reportado en la bibliografía, el objetivo de este trabajo fue determinar la solubilidad en agua en ensayos in-vitro de este material, siguiendo la norma UNE-EN ISO 6876:2012. A fin de caracterizar el material de partida, los productos formados luego del fraguado y del ensayo de solubilidad, se empleó la espectroscopia infrarroja (FTIR).

MATERIALES Y MÉTODOS

Preparación de las muestras

Se emplearon muestras comerciales del producto MTA® Reparador de Conductos Radiculares Densell®, (Argentina) (Lote PE0262) (Figura 1).

Fig 1. *Imagen del reparador de conductos radiculares (polvo y líquido) Densell®*

La preparación de las muestras de material se realizó siguiendo las instrucciones del fabricante y por un solo operador. Se utilizó la misma partida de material y se pesaron las gotas de agua y el polvo en balanza analítica de precisión. En una preparación se pesaron 0,29 g de polvo y 0,18 g de líquido (Figuras 2 y 3), relación polvo/líquido = 1,61 (líquido/polvo = 0,62), y se homogeneizó manualmente con espátula para cementos sobre loseta esmerilada.

Figuras 2 y 3: *Pesaje del polvo y el agua en balanza de precisión*

Ensayos de solubilidad

Para la evaluación de la solubilidad en este trabajo se adopta la norma UNE-EN ISO 6876:2012 redactada para selladores endodónticos en general. Dicha norma en su apartado 4.3.5 indica que "La solubilidad del sellador fraguado, cuando se determine de acuerdo con el apartado 5.6, no debe exceder del 3,0 % en masa. Las probetas no deben mostrar evidencias de desintegración, cuando se examinen visualmente." (2).

Se prepararon 7 discos de 20 mm x 1,5 mm empleando moldes de silicona, de acuerdo con la norma UNE-EN ISO 6876:2012 (2) (ver Figura 4).

Fig. 4. *Moldes de silicona de 20 mm x 1,5 mm con cemento reparador (norma UNE-EN ISO 6876:2012).*

Después del endurecimiento, las muestras fueron sumergidas en agua desionizada durante 24 horas y acondicionadas en estufa a 37 °C y 99 % de humedad relativa (HR) (Figuras 5 y 6).

Fig. 5. *Discos sumergidos en agua desgonzada.*

Fig. 6. *Estufa a 37ºC y 99% HR.*

Luego se retiraron y enjuagaron con agua desionizada recogiendo las aguas de lavado. Posteriormente, los discos fueron introducidos en estufa a 110 °C hasta masa constante (diferencia entre pesadas consecutivas menores a 0,1 mg). El agua de lavado junto con el agua de ensayo se evaporó en estufa (a 110 °C) para cuantificar el residuo sólido eliminado de las muestras. Se prepararon siete discos y fueron ensayados de acuerdo con la norma UNE-EN ISO 6876. Los resultados individuales fueron procesados estadísticamente, calculando el promedio de los valores (¯M) y la desviación estándar (S) de acuerdo con las siguientes ecuaciones:

$$\overline{M} = \frac{\sum_1^n M_i}{n}$$

$$S = \sqrt{\frac{\sum_1^n (M_i - \overline{M})^2}{n-1}}$$

donde Mi son los valores de masa individuales y n el número de muestras.

Durante el ensayo, se observó que sobre los discos del material reparador se formaron cristales (Figura 7). Estos fueron separados cuidadosamente para su caracterización, junto con los sólidos obtenidos de las aguas de lavado, como se describe en la siguiente sección.

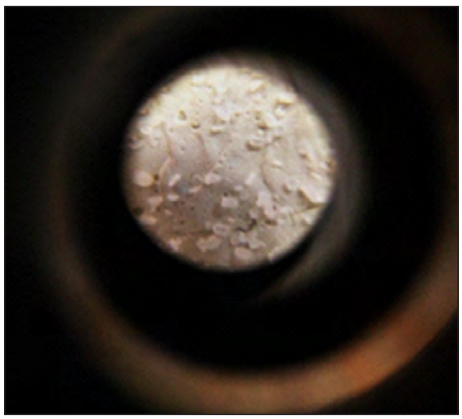

Fig. 7. *Formacion de cristales sobre cemento reparador.*

Caracterización por espectroscopia infrarroja (FTIR)

A fin de caracterizar los productos formados durante el ensayo, se realizaron los espectros de infrarrojo (FTIR) de los componentes puros, del cemento fraguado, del residuo seco y de los cristales adheridos a las muestras del reparador luego del ensayo de solubilidad, en la modalidad transmisión. Para los materiales sólidos se mezcló con KBr espectroscópico y se homogeneizó en un mortero de ágata previo a la preparación de la pastilla por presión. La proporción empleada en la mezcla muestra/KBr fue la necesaria para obtener una adecuada relación señal/ruido. En el caso del líquido se depositaron unas gotas sobre una ventana de CaF_2. Los espectros se obtuvieron con un equipo Shimadzu IRAffinity, adquiriendo 64 barridos entre 4000 y 400 cm-1.

RESULTADOS

Solubilidad

Para determinar la solubilidad,, se ensayaron 7 discos y los resultados se presentan en la Tabla 1, junto con los datos estadísticos del ensayo de solubilidad.

Parámetro	Valor promedio (%)	Desviación estándar
Cambio de masa de los discos	1,83	0,36
Masa de residuo sólido	2,23	0,25

Tabla 1. *Valores promedio y desviaciones estándares del cambio de masa y residuos sólidos porcentuales del material de reparación endodónticohoras.*

Espectroscopia infrarroja (FTIR)

Los espectros FTIR del polvo, líquido y reparador fraguado se observan en la Figura 8 a 10 respectivamente.

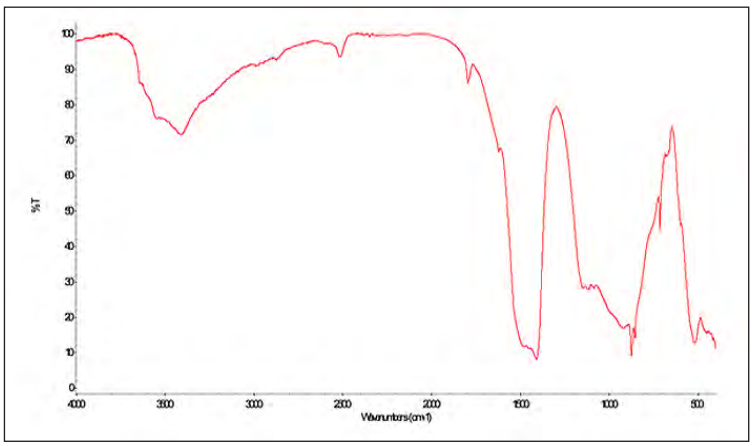

Fig. 8. *Espectro infrarrojo (FTIR) del polvo constitutivo del kit del material de reparación.*

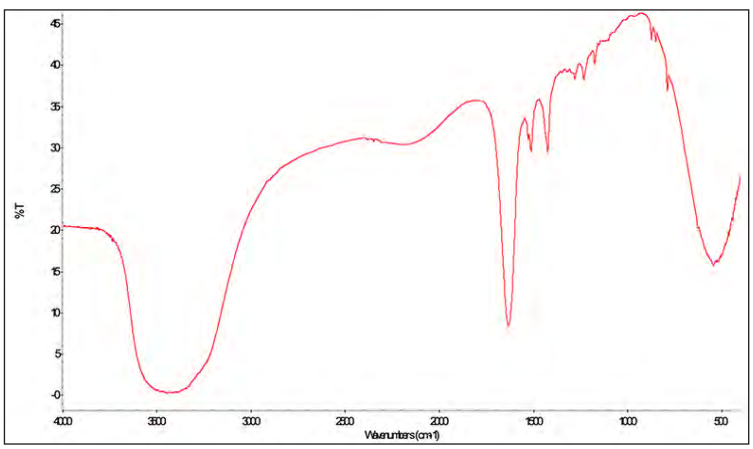

Fig. 9. *Espectro infrarrojo (FTIR) del líquido del kit del material de reparación.*

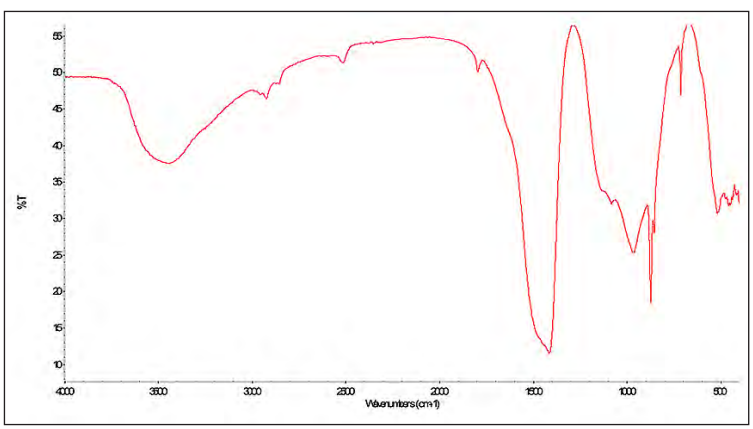

Fig. 10. *Espectro infrarrojo (FTIR) del reparador fraguado.*

La Figura 11 muestra los espectros del residuo seco y de los cristales adheridos a las muestras del reparador luego del ensayo de solubilidad.

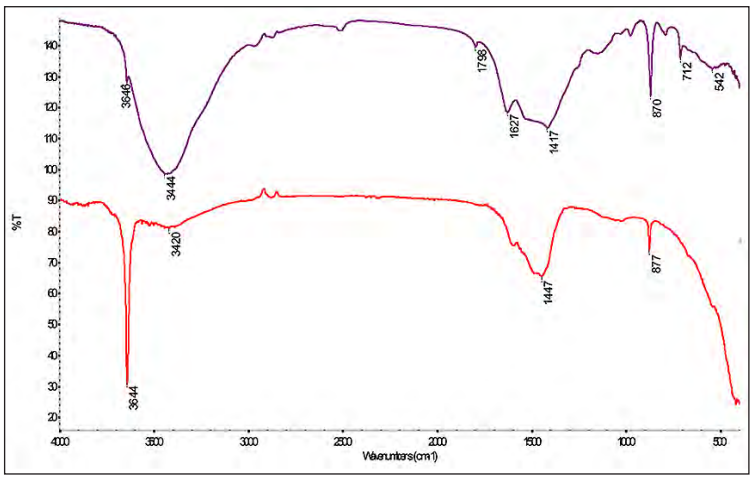

Fig. 11. *Espectros de infrarrojo (FTIR) del residuo seco luego del ensayo de solubilidad (violeta) y de los cristales adheridos a los discos (rojo).*

DISCUSIÓN

El reparador ensayado en este trabajo está compuesto básicamente por cemento Portland blanco y trióxido de bismuto, y el cambio de masa observado en el ensayo de solubilidad es de 1,83 ± 0,36 % y el residuo sólido formado durante el ensayo fue en promedio de 2,23 ± 0,25 %. Se puede observar una desviación estándar importante en ambos parámetros, probablemente asociado a la preparación manual de las muestras (incorporación de aire y porosidad), como ha sido reportado por otros investigadores (12). El primer valor es el resultado de incorporación de agua al cemento y el segundo valor puede ser considerado como la solubilidad del cemento, aunque Danesh y col. (13) prefieren asignar este valor al material soluble eluido en agua.

Borges y colaboradores (7) estudiaron y compararon las propiedades de varios cementos a base de MTA, pero no se menciona si se emplea la norma ISO 6876, Estos investigadores encontraron que el cemento Portland blanco presenta el valor más alto de solubilidad, mientras que ProRoot® gris MTA presentó el valor más bajo, mostrando una diferencia estadística significativa con los otros materiales ($P < 0,05$). La diferencia de solubilidad de los cementos estaría relacionada con la composición química y las diferentes estructuras formadas después de la reacción de endurecimiento, ya que la formulación de ProRoot® gris MTA contiene yeso. El yeso, que retarda el endurecimiento del cemento, permite un mayor tiempo para la acomodación de las partículas que lo componen, lo que lleva a la formación de un producto duradero y a una estructura más resistente. Por otra parte, el óxido de bismuto es insoluble en agua y contribuye a la reducción de la solubilidad. De los cementos estudiados en el trabajo de Borges y colaboradores (7), el MTA BIO tiene una composición similar y la solubilidad determinada es de 2,00 ± 0,11 %, similar al encontrado en este trabajo.

Es importante destacar que se han reportado valores de solubilidad de materiales de composición similar al estudiado en este trabajo, en un rango de 0,82 – 3,7 % (3, 6-8, 10, 14, 15). El valor encontrado en este trabajo se encuentra en ese rango de solubilidad.

Bodanezi, y colaboradores (9) compararon la solubilidad de dos materiales a base de MTA: MTA gris (Angelus, Londrina, PR, Brasil) y de un Cemento Portland gris (Votoran, Votorantin, SP, Brasil), siguiendo la norma ISO 6876. Concluyeron que MTA-Angelus era más soluble que el cemento Portland cuando era sumergido en un medio acuoso durante 672 horas (28 días). La pérdida de peso a 24 horas del MTA-Angelus superaba la máxima aceptada por la norma (3%).

Vivan y colaboradores (6) determinaron la solubilidad de dos cementos a base MTA; MTA blanco Angelus y MTA Bio y tres cementos experimentales; MTA fotocurado, Cemento Portland con 20 % de óxido de bismuto y 5 % de sulfato de calcio y un cemento a base de una resina epóxica, siguiendo la norma ISO 6876. Los materiales que mostraron los valores más bajos de solubilidad fueron el cemento a base de la resina epóxíca y el MTA fotocurado, como era de esperar. Los valores más altos de solubilidad fueron el MTA blanco Angelus y MTA Bio, 3,47 y 3,51 % respectivamente, que presentan composiciones similares al estudiado en este trabajo.

Dorileo y colaboradores (1) estudiaron la solubilidad de (MTA)-ProRoot® MTA (Dentsply-Tulsa Dental) y MTA BIO (Angelus Ind. Prod.) y encontraron que los valores de solubilidad y cambios dimensionales estaban dentro de las normas internacionales. La solubilidad del producto MTA BIO, con composición similar al estudiado en este caso resultó 0,12 ± 0,06 %, considerablemente menor al valor encontrado en este trabajo. Las diferencias pueden deberse a que el volumen de agua empleado en el ensayo es menor (7,5 mL).

Fridland y Rosado (14) trabajaron con MTA ProRoot® y observaron que el grado de solubilidad aumentaba con la cantidad de agua utilizada en la preparación de la mezcla, los valores van de 1,76 a 2,83 % para relaciones agua/polvo de 0,26 a 0,33 respectivamente. Las diferencias entre las proporciones eran estadísticamente significativas. En nuestro caso, si bien la relación líquido/polvo (0,62) excede el rango ensayado, la solubilidad se encuentra entre los valores indicados. Es importante resaltar que el material empleado en el trabajo de Fridland y Rosado puede contener una pequeña cantidad (5 %) de yeso, que como se indicó, modifica la solubilidad del material fraguado.

Guimaraes (16) comparó las propiedades físico-mecánicas de MTA Repair HP, MTA Vitalcem y MTA de Angelus. MTA Repair HP mostró la mayor liberación de calcio, MTA Vitalcem mostró mayor absorción de agua y solubilidad. La presencia de plastificante en el MTA Repair Hp puede incrementar su solubilidad y porosidad. El MTA Angelus blanco mostró el valor más bajo de solubilidad (4,91 ± 3,73) y absorción de agua en comparación con el MTA Vitalcem. La relación polvo/agua empleada fue 3,625, muy superior a la empleada en este trabajo (1,61). Sin embargo, Ferreira (17) no encontró diferencias en solubilidad y adsorción de agua entre MTA Repair HP y MTA Angelus blanco. Días Galarça (18) encontró que estadísticamente la solubilidad fue similar en ambos materiales.

Flores Ledesma y colaboradores (19) estudiaron un cemento Portland con el agregado de un 20 % de bióxido de bismuto y otros compuestos como wollastonita y bioglass. La incorporación de estos últimos modifica el tiempo de fraguado y si bien aumenta ligeramente la solubilidad, los valores se mantienen por debajo del 3%.

Poggio y colaboradores (15) midieron la solubilidad de seis materiales usados para protección directa, entre ellos el MTA ProRoot® y el MTA Angelus. Encontraron que ambos cumplían con la norma ISO 6876 con valores de solubilidad de 0,72 ± 0,15 y 0,73 ± 0,12, respectivamente. Sin embargo, en el ensayo emplearon un volumen mucho menor de agua (5 mL) que el recomendado por la norma y, como se indicó, esto afecta el resultado de solubilidad (10, 14).
El incremento de masa observada durante el ensayo indica la incorporación de agua al material de reparación. De acuerdo con el fabricante, este material de reparación está constituido por óxidos minerales en forma de pequeñas partículas hidrofílicas, lo que explicaría la incorporación de agua.

Ha y colaboradores (11) encontraron que MTA, BioAggregate, Biodentine y ProRoot® MTA mostraron valores negativos de solubilidad en solución de Hank, debido a la absorción de iones del medio, en lugar de perder masa por solubilidad.

Los residuos de las aguas de lavado representan 2,23 % de la masa inicial de los discos. De la información disponible sobre la composición del reparador, se concluye que esto correspondería a la formación de compuestos de calcio (20-22).
Con el fin de tratar de establecer que compuestos conforman el residuo se realizó un análisis detallado de los espectros de infrarrojo. El espectro FTIR del reparador fraguado es similar al del espectro del polvo (ver Figuras 8 y 10) mientras que el espectro del líquido se corresponde con el espectro de $CaCl_2$ en medio acuoso, ya que es el componente principal del componente líquido. Se observan también señales débiles a 1510 y 1424 cm-1 entre otras, asignables al conservante empleado en su formulación.

La Figura 11 muestra los espectros del sólido que se separa de las aguas de lavado y de los cristales adheridos a las muestras. El espectro de los cristales presenta señales dominantes a 3644 cm-1, una señal ancha centrada en 1450 cm-1 y otra de baja intensidad a 877 cm-1, que se corresponden principalmente con hidróxido de calcio. El espectro del sólido de las aguas de lavado se corresponde con una mezcla formada por hidróxido, óxido y carbonato de calcio (ver Figura 12). Este último compuesto se forma debido a la presencia de dióxido de carbono atmosférico durante el ensayo (23).

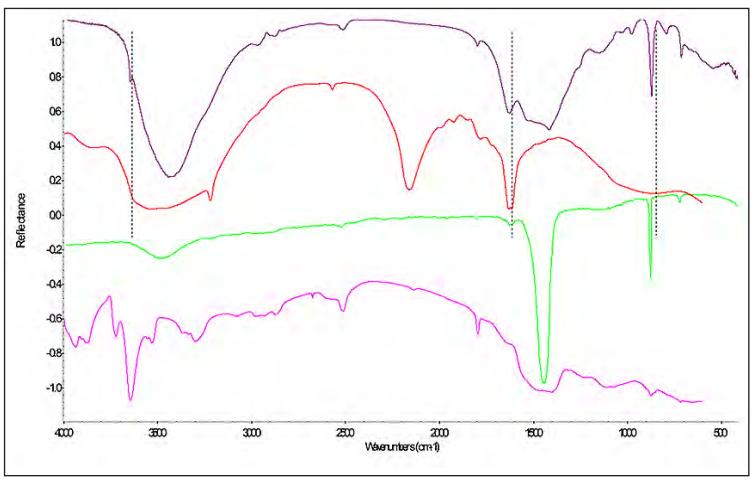

Fig. 12. *Espectros FTIR del residuo seco (violeta), cloruro de calcio (rojo), carbonato de calcio (verde) e hidróxido de calcio (lila). Se indican señales características observadas en el espectro del sólido separado luego del ensayo de solubilidad.*

En el espectro de los sólidos de las aguas de lavado, además de estas señales, se observan otras débiles a 977, 790 y 512 cm-1, que pueden corresponder a compuestos que se incorporan como conservantes, preservantes, estabilizantes o desensibilizantes al cemento para mejorar su comportamiento terapéutico (24). En particular el material en estudio contiene conservantes, pero dada la confidencialidad de la composición no es posible realizar un análisis más detallado.

CONCLUSIÓN

En el ensayo de solubilidad del material reparador endodóntico a base de MTA en agua durante 24 horas se encontró un aumento de masa (1,83 %) como consecuencia de la formación de compuestos de silicato de calcio hidratado.

Luego del ensayo de solubilidad de acuerdo a la norma UNE-EN ISO 6876, la masa del residuo sólido fue de 2,23 %. Este valor está por debajo del 3 %, indicando que el material ensayado cumple con la citada norma.

Mediante espectroscopia infrarroja se puede concluir que durante el ensayo de solubilidad se separan compuestos de calcio, en particular hidróxido, óxido y carbonato de calcio. Este último compuesto se forma

debido a la presencia de dióxido de carbono atmosférico durante el ensayo. Por último, durante el ensayo se observó la formación de cristales que por espectroscopia FTIR corresponden a hidróxido de calcio.

Finalmente, el amplio rango de valores de solubilidad reportados en materiales de similar composición sugiere la influencia de factores que deberían ser revisados, tales como el tiempo de fraguado y la relación polvo/agua.

REFERENCIAS BIBLIOGRÁFICAS

1. Dorileo MC, Pedro FL, Bandeca MC, Guedes OA, Villa RD, Borges AH. Comparative analysis of physicochemical properties of root perforation sealer materials. Restor Dent Endod. 2014;39(3):201-9.
2. Saghiri MA, Ricci J, Daliri Joupari M, Aeinehchi M, Ahmadi K, Bahramian N. A Comparative Study of MTA Solubility in Various Media. Iran Endod J. 2011;6(1):21-4.
3. Ceci M, Beltrami R, Chiesa M, Colombo M, Poggio C. Biological and chemical-physical properties of root-end filling materials: A comparative study. Journal of conservative dentistry : JCD. 2015;18(2):94-9.
4. Silva EJNL, Herrera DR, Rosa TP, Duque TM, Jacinto RC, Gomes BPFdA, et al. Evaluation of cytotoxicity, antimicrobial activity and physicochemical properties of a calcium aluminate-based endodontic material. Journal of applied oral science : revista FOB. 2014;22(1):61-7.
5. Borges AH, Pedro FLM, Miranda CES, Semenoff-Segundo A, Pécora JD, Filho AMC. Comparative study of physico-chemical properties of MTA-based and Portland cements. Acta odontologica latinoamericana : AOL. 2010;23(3):175-81.
6. Vivan RR, Zapata RO, Zeferino MA, Bramante CM, Bernardineli N, Garcia RB, et al. Evaluation of the physical and chemical properties of two commercial and three experimental root-end filling materials. Oral Surgery, Oral Medicine, Oral Pathology, Oral Radiology & Endodontology. 2010;110(2):250-6.
7. Kaup M, Schäfer E, Dammaschke T. An in vitro study of different material properties of Biodentine compared to ProRoot MTA. Head & Face Medicine. 2015;11(1):1-8.
8. Singh S, Podar R, Dadu S, Kulkarni G, Purba R. Solubility of a new calcium silicate-based root-end filling material. Journal of conservative dentistry : JCD. 2015;18(2):149-53.
9. Bodanezi A, Carvalho N, Silva D, Bernardineli N, Bramante CM, Garcia RB, et al. Immediate and delayed solubility of mineral trioxide aggregate and Portland cement. Journal of applied oral science : revista FOB. 2008;16(2):127-31.
10. Cavenago BC, Pereira TC, Duarte MAH, Ordinola-Zapata R, Marciano MA, Bramante CM, et al. Influence of powder-to-water ratio on radiopacity, setting time, pH, calcium ion release and a micro-CT volumetric solubility of white mineral trioxide aggregate. International endodontic journal. 2014;47(2):120-6.
11. Ha WN, Nicholson T, Kahler B, Walsh LJ. Mineral Trioxide Aggregate--A Review of Properties and Testing Methodologies. Materials (1996-1944). 2017;10(11):1261.
12. Duque JA, Fernandes SL, Bubola JP, Duarte MAH, Camilleri J, Marciano MA. The effect of mixing method on tricalcium silicate-based cement. International endodontic journal. 2018;51(1):69-78.
13. Danesh G, Dammaschke T, Gerth HUV, Zandbiglari T, Schäfer E. A comparative study of selected properties of ProRoot mineral trioxide aggregate and two Portland cements. International endodontic journal. 2006;39(3):213-9.
14. Fridland M, Rosado R. MTA solubility: a long term study. Journal of endodontics. 2005;31(5):376-9.
15. Poggio C, Lombardini M, Colombo M, Beltrami R, Rindi S. Solubility and pH of direct pulp capping materials: a comparative study. Journal of Applied Biomaterials & Functional Materials. 2015;13(2):e181-e5.
16. Guimarães BM, Prati C, Duarte MAH, Bramante CM, Gandolfi MG. Physicochemical properties of calcium silicate-based formulations MTA Repair HP and MTA Vitalcem. Journal of applied oral science : revista FOB. 2018;26:e2017115.
17. Ferreira CMA, Sassone LM, Gonçalves AS, de Carvalho JJ, Tomás-Catalá CJ, García-Bernal D, et al. Physicochemical, cytotoxicity and in vivo biocompatibility of a high-plasticity calcium-silicate based material. Scientific reports. 2019;9(1):3933.
18. Galarça AD, Da Rosa WLdO, Da Silva TM, da Silveira Lima G, Carreño NLV, Pereira TM, et al. Physical and Biological Properties of a High-Plasticity Tricalcium Silicate Cement. BioMed Research International. 2018:1-6.
19. Flores-Ledesma A, Barceló Santana F, Bucio L, Arenas-Alatorre JA, Faraji M, Wintergerst AM. Bioactive materials improve some physical properties of a MTA-like cement. Materials science & engineering C, Materials for biological applications. 2017;71:150-5.
20. Camilleri J. Hydration mechanisms of mineral trioxide aggregate. International endodontic journal. 2007;40(6):462-70.
21. Camilleri J. Hydration characteristics of calcium silicate cements with alternative radiopacifiers used as root-end filling materials. Journal of endodontics. 2010;36(3):502-8.
22. Chang S-W. Chemical characteristics of mineral trioxide aggregate and its hydration reaction. Restorative dentistry & endodontics. 2012;37(4):188-93.
23. Khachani M, El Hamidi A, Halim M, Arsalane S. Non-isothermal kinetic and thermodynamic studies of the dehydroxylation process of synthetic calcium hydroxide Ca(OH)2. J Mater Environ Sci. 2014;5(2):615-624.
24. Torabinejad M, White D. Tooth filling material and method of use. Patente USA 5.769.638

AGRADECIMIENTOS

A la firma Dental Medrano S.A. por la provisión del sellador necesario para la realización de este trabajo.
A la Comisión de Investigaciones Científicas de la Provincia de Buenos Aires (Argentina), Facultad Regional La Plata de la Universidad Tecnológica Nacional (Argentina) y Facultad de Odontología de la Universidad Católica de La Plata (Argentina) por el apoyo económico.

Autor de correspondencia:
María Teresa Cañete
e-mail: canetemariateresa@gmail.com

Recibido: 31/3/2020
Aceptado: 1/8/2020

Los autores declaran que no existe conflicto de interés.

Terapia Pulpar Vital: ¿Una Nueva Alternativa al Tratamiento Endodóntico?

Pulp Vital Therapy: a New Alternative to Endodontic Treatment?

Rudiht Sena L. [1] **Ramiro J. Castro B.** [1] **Susana Contardo J.** [1]

[1] Programa de Especialización en Endodoncia, Facultad de Ciencias de la Salud, Universidad de Talca, Chile.

RESUMEN

En la actualidad, los clínicos se enfrentan con cierta frecuencia a dientes con caries profundas, próximas a la cámara pulpar, donde el mayor dilema es ser o no conservadores. La primera alternativa, acorde con la filosofía actual de mínima intervención, promueve los tratamientos conservadores cuyo objetivo es la preservación de la salud pulpar. Por otro lado, existe evidencia que respalda la eliminación total del tejido pulpar para prevenir necrosis, infección e inducción de periodontitis apical.

El término de Terapia Pulpar Vital (TPV) reúne las estrategias encaminadas a mantener la salud de toda o parte de la pulpa. El recubrimiento pulpar indirecto, la remoción selectiva del tejido cariado y el recubrimiento pulpar directo son considerados como TPV. Con respecto a la pulpotomía parcial o total, también es considerada como tal, sin embargo, no existe un consenso al respecto.

Actualmente, se ha convenido que solo los dientes con el diagnóstico de inflamación pulpar reversible pueden tratarse con éxito por medio de terapias conservadoras. Sin embargo, la obtención de un diagnostico certero, considerado el punto de partida que otorga las directrices para el tratamiento, el pronóstico y el resultado final de estas terapias, aún requiere ser investigado.

Palabras clave: terapia pulpar vital, salud pulpar, diagnóstico pulpar.

ABSTRACT

Currently, clinicians are often challenged by teeth with deep caries lesions, close to the pulp chamber, where the biggest dilemma is whether or not to be conservative. The first alternative, in accordance with the current philosophy of minimum intervention, promotes conservative treatments whose objective is the preservation of pulp health. On the other hand, there is evidence that supports the total elimination of pulp tissue to prevent necrosis, infection and induction of apical periodontitis.

The term Vital Pulp Therapy (VPT) brings together strategies aimed at maintaining the health of all or part of the pulp. Indirect pulp capping, selective removal of decayed tissue, and direct pulp capping are all considered as VPT. With regard to partial or total pulpotomy they are also considered as such, however, there is no general concession in this respect.

At present, it has been agreed that only the teeth with the diagnosis of reversible pulp inflammation can be treated successfully by means of conservative therapies. However, obtaining an accurate diagnosis, which is considered the starting point for treatment guidelines, prognosis and final outcome of these therapies, still needs to be investigated.

Keywords: vital pulp therapy, pulp health, pulp diagnosis.

INTRODUCCIÓN

Desde hace casi 20 años, los principales investigadores involucrados con los lineamientos para el diagnóstico y manejo de la caries dental, establecieron un nuevo concepto respecto a la enfermedad (1). Actualmente, la caries dental es entendida como una enfermedad producida por un desbalance, una pérdida de equilibrio entre las especies bacterianas que componen el biofilm bucal, debido al influjo constante de azúcares en la dieta. Cuando el biofilm es sometido a frecuentes exposiciones de azúcar, ocurre un aumento en el número de las especies cariogénicas (bacterias acidogénicas y acidúricas), las que son capaces de producir grandes cantidades de ácidos orgánicos. Este ácido es el que causa la desmineralización de los tejidos duros del diente - esmalte y dentina - originando una lesión de caries (2). Hoy en día, aunque gran número de profesionales odontólogos están familiarizados con esta definición y entienden el nuevo enfoque que requiere el manejo de la enfermedad, no sucede lo mismo en cuanto al tratamiento de las lesiones de caries.

Tal como ha ocurrido con el concepto de enfermedad de caries, el tratamiento de las lesiones ha evolucionado a través del tiempo, pasando desde la eliminación total del tejido afectado por caries, hasta la eliminación selectiva y mínimamente invasiva del sustrato cariado. Todos estos cambios han generado mucha investigación, nuevo conocimiento y evidencia que los sustentan (3).

En 2016, un grupo de investigadores se reunió para lograr un consenso respecto a la terminología y manejo de las lesiones de caries (4). En el artículo, fruto de esta reunión, se señala clara y explícitamente que el objetivo del manejo de los tejidos dentarios cariados es "mantener el diente y la salud pulpar, el máximo tiempo posible".

Dependiendo de la profundidad de la lesión cariosa, la remoción selectiva de los tejidos afectados debe evitar la excavación de la dentina cercana a la pulpa, minimizando el riesgo de exposición pulpar. Incluso, de ser necesario, se permite dejar un remanente de dentina blanda, cariada, en las proximidades pulpares (5).

Según diferentes autores, una exposición pulpar durante la eliminación de tejido cariado, rico en biofilm, disminuye el pronóstico del diente y además, aumenta los costos de tratamiento a largo plazo (6-8). Para la realización de cualquier tratamiento operatorio mínimamente invasivo, es un requisito que el diente a tratar esté sin sintomatología o con una pulpitis reversible. Ningún tratamiento conservador o mínimamente invasivo estará indicado para una patología pulpar de tipo irreversible (5).

En los últimos años y de forma paralela a los conceptos antes descritos, se ha desarrollado la filosofía de Terapia Pulpar Vital (TPV). Estas técnicas, conservadoras y muchas veces indicadas como una alternativa al tratamiento endodóntico convencional, han sido estudiadas y analizadas por distintos autores (9-11). Si bien en la actualidad las tasas de éxito y pronóstico de los tratamientos endodónticos primarios son altas, aún no existe una indicación definitiva y consensuada respecto a los tratamientos de TPV, por ejemplo, para un diente permanente vital con una exposición pulpar debido a una lesión de caries.

Terapia Pulpar Vital

Mantener la salud pulpar debería ser el principal objetivo durante cualquier maniobra operatoria, durante la eliminación del tejido cariado o la exposición pulpar post traumatismos. En este sentido, la TPV se presenta como una serie de alternativas terapéuticas que incluyen las técnicas de recubrimiento directo, así como la pulpotomía parcial o total (10) y micro-pulpotomía (12).

Aunque estos procedimientos han sido descritos y aplicados clínicamente desde hace mucho tiempo, en la actualidad vuelven como una novel alternativa conservadora o de mínima intervención para evitar la realización del tratamiento endodóntico convencional. Muchos de los odontólogos formados hasta la década del 2000 disponían de estas herramientas terapéuticas dentro de sus competencias. Sin embargo, la mayoría de las veces se limitaban solo al tratamiento de dientes temporales y dientes permanentes inmaduros. La concepción actual permite aplicar los tratamientos incluidos en la TPV en dientes permanentes, especialmente en dientes permanentes inmaduros. Son numerosos los estudios que han demostrado la capacidad de regeneración y reparación del tejido pulpar de dientes maduros, afectados con lesiones profundas de caries (13). Por ende, la TPV no estaría restringida solo a dientes jóvenes o asintomáticos.

Para que el profesional pueda implementar alguna de las alternativas de tratamiento de la TPV, la literatura indica claramente que el diente en cuestión debe estar asintomático o tener signos y síntomas indicativos de pulpitis reversible (9). En base a las herramientas diagnósticas que hoy existen, ¿como se puede asegurar de manera objetiva el estado de reversibilidad / irreversibilidad del órgano pulpar?

Determinación del diagnóstico pulpar

El resultado de la TVP depende del estado inflamatorio de la pulpa y la pre-sencia de microorganismos. Las exposiciones por caries generalmente tienen un resultado menos favorable en comparación con las exposiciones traumáticas (Al-Hiyasat et al. 2006). No

obstante, los métodos actuales para determinar con precisión la etapa de la pulpitis son deficientes (14).

Es la evaluación clínica y la valoración de la condición del órgano pulpar, la que va a determinar la selección de la terapia a realizar, así como el pronóstico y sobrevida de ésta. Diferentes autores han indicado que las características e historia del dolor pulpar, así como la respuesta a las pruebas de sensibilidad, son las únicas herramientas clínicas para evaluar la severidad de la inflamación pulpar (15). Si bien, todos los procesos involucrados con la inflamación favorecen la reparación de los tejidos y la eliminación de microorganismos (16), una condición inflamatoria crónica (17), de larga data, producto de una intensa infección no controlada, podría determinar el fracaso de una TPV (18). Desafortunadamente y de acuerdo a la evidencia disponible, la valoración clínica del estado pulpar no tiene correlación con la condición histológica de los tejidos pulpares (19, 20). Por ejemplo, la evaluación histológica de tejidos pulpares clínicamente diagnosticados como "pulpitis irreversible", puede no mostrar signos de inflamación. Es así como histológicamente se ha descrito que una necrosis pulpar puede ocurrir en pacien-tes asintomáticos, lo que podría conducir a un diagnóstico equivocado de salud pulpar (21). De acuerdo con esto, los signos y síntomas clínicos relacionados con el grado o características del dolor no reflejarían la condición del órgano pulpar.

Actualmente, existen diversos reportes que indican el éxito de una TPV, desarrollada en dientes con síntomas de pulpitis irreversible e incluso con lesiones periapicales (22, 23), sin embargo, el silencio sintomatológico no puede ser considerado como un indicador de salud normal. La pulpotomía completa puede tener éxito en los casos en que hay una pulpitis irreversible parcial en la pulpa coronal, pero se requieren mejores datos aleatorizados prospectivos a largo plazo antes de que este se convierta en el tratamiento de elección.

Adicionalmente debemos considerar que existen algunos factores adicionales que pueden alterar la respuesta pulpar. El proceso de envejecimiento biológico del paciente puede causar importantes cambios, como disminución del tamaño de la cámara pulpar, disminución en el número celular, calcificaciones distróficas y/o degeneración de odontoblastos (9). Todos estos factores pueden entorpecer el diagnóstico clínico. Así también, ocurre en los dientes que han sufrido numerosas noxas a lo largo de tiempo, ya sea por factores biológicos, microorganismos o como resultado de procedimientos restauradores (ej. calor friccional durante el fresa-do sin una adecuada refrigeración) (24).

En contraste, la evidencia científica actual concluye que existe una relación entre los criterios diagnósticos clínicos e histológicos para determinar la presencia de una patología pulpar. Esto se aplica principalmente si se trata de pulpa normal o pulpitis reversible (25). Actualmente, es el diagnóstico de irreversibilidad el que muestra porcentajes de discrepancia entre el diagnóstico clínico e histológico (25). A pesar de la investigación realizada en el tema, aún se requieren más antecedentes para entregar una mayor certeza en relación con el resultado de la examinación clínica y la condición biológica de la pulpa. El diagnóstico clínico, previo a cualquier procedimiento, enfrenta al profesional a un proceso complejo, que debe ser realizado metódicamente e incorporar todas las herramientas cognitivas y procedimentales para no tomar una decisión empírica o azarosa.

Respuesta biológica ante los procedimientos de la TPV

Basados en la mayor compresión de la biología pulpar y su respuesta a la liberación de factores de crecimiento bioactivos unidos a la dentina, se ha demos-trado que, contrario a la creencia colectiva, los dientes maduros poseen una alta capacidad regenerativa (26).

En los últimos años, existen diversos reportes sobre la evaluación de éxito y fracaso de la TPV. Se ha establecido que el recubrimiento directo tiene porcentajes de éxito / fracaso de 94.5% / 5.5%, la pulpotomía parcial 93.4% / 6.6% y la pulpotomía total 94.2% / 5.8%, respectivamente (27).

La evidencia ha demostrado que la inflamación pulpar puede controlarse si se detiene de manera temprana el estímulo nocivo que genera esta respuesta. El manejo apropiado de las lesiones cariosas, dentro de la TPV, tiene como objetivo eliminar la irritación pulpar causada por los productos bacterianos del biofilm. Esto se lograría utilizando un biomaterial dental que logre un adecuado sellado de los tejidos comprometidos, protegiendo así la dentina y la pulpa frente a estímulos externos (28).

Después de la exposición de la pulpa, durante un recubrimiento pulpar, pulpotomía parcial o pulpotomía completa, se debe colocar un material directamente sobre el tejido expuesto antes de la restauración definitiva. Durante mucho tiempo el material de elección para sellar la comunicación fue el hidróxido de calcio, sin embargo, ha presentado algunas desventajas como inflamación y necrosis en la superficie de la pulpa expuesta, degradación en el tiempo y generación de un puente dentinario con defecto de túnel (29). Estas regiones defectuosas se consideran áreas indeseables que facilitan la migración de los microorganismos hacia la pulpa y predisponen al diente a una infección endodóntica (30).

Existe una gama de cementos de silicato de calcio que comparten propiedades biológicas similares, pero exhiben diferencias químí-

cas (31). Un estudio que comparó el MTA con Biodentine mostró, para este último, un patrón bien localizado en el sitio de la lesión y la calidad de la dentina formada también fue mucho más favorable. Además, las células que secretan la estructura exhibieron expresión de DSP (moléculas de matriz extracelular), así como expresión de osteopontina, que son reguladores críticos de la formación reparadora de dentina (32). Un alcance importante hecho por Shayegan et al. en 2012 (33) fue que la formación de tejido duro bajo el sellado con hidróxido de calcio fue más bien una respuesta de defensa de la pulpa contra la naturaleza irritante del material, mientras que los materiales a base de silicato de calcio son compatibles con el reclutamiento celular gracias a sus características bioactivas.

Con respecto a quién debe realizar este tipo de terapias, se debe considerar que los especialistas en endodoncia tienen la experiencia y el conocimiento técnico de las terapias, así como también cuentan con las tecnologías que pueden contribuir a la determinación de diagnósticos pulpares más exactos y al mantenimiento de la vitalidad pulpar. El uso de magnificación permite un manejo atraumático de los tejidos, y por ende, una mejor y rápida recuperación.

Consideraciones finales

Los conceptos actuales de odontología restauradora deberían seguir la consigna de "mantener el diente y la salud pulpar el máximo tiempo posible". En caso de que al examen y a juicio clínico, la pulpa presente una condición de irreversibilidad, en donde no pueda recuperarse del estado inflamatorio que presenta, la terapia de elección debe ser el tratamiento endodóntico no quirúrgico.

De acuerdo con lo reportado por la literatura, el éxito de la TPV es variable, especialmente en el caso del recubrimiento pulpar directo (porcentaje de éxito: 31,8% - 91,3%) (27). El fracaso clínico generalmente obedece a múltiples factores, pero principalmente se asocia a un diagnóstico inadecuado de la enfermedad. Una evaluación deficiente del estado pulpar subestima la gravedad de la inflamación de la pulpa. Cualquier tratamiento efectuado bajo un mal diagnóstico, dará lugar a una inflamación pulpar irreversible y posteriormente la necrosis de los tejidos pulpares, causando dolor espontáneo y persistente después de la terapia (34).

La caracterización del dolor pulpar, basado en pruebas clínicas, parece inadecuada para diferenciar entre inflamación pulpar reversible o irreversible. Debido a estos antecedentes y dado que el diagnóstico clínico no es confiable, el resultado de la terapia pulpar vital es impredecible, orientando muchas veces a los profesionales a retirar completamente la pulpa para limitar el dolor.

La categorización de una pulpa inflamada reversiblemente no determina el potencial de reparación del tejido inflamado. Por lo tanto, es crítico que los dientes sometidos a estrategias de eliminación selectiva del tejido cariado, así como a técnicas de TPV, deben ser monitoreados posteriormente para asegurar la salud pulpar continua.

Finalmente, en el manejo de lesiones cariosas profundas, con o sin exposición pulpar, se recomienda encarecidamente un protocolo mejorado que agregue el uso de magnificación, un irrigante desinfectante y el uso de un cemento de silicato de calcio.

REFERENCIAS BIBLIOGRÁFICAS

1. Pitts NB. Modern concepts of caries measurement. J Dent Res. 2004;83 Spec No C:C43-7.
2. Fejerskov O. Changing paradigms in concepts on dental caries: consequences for oral health care. Caries Res. 2004;38(3):182-91.
3. Giacaman RA, Muñoz-Sandoval C, Neuhaus KW, Fontana M, Chałas R. Evidence-based strategies for the minimally invasive treatment of carious lesions: Review of the literature. Adv Clin Exp Med. 2018;27(7):1009-16.
4. Innes NP, Frencken JE, Bjørndal L, Maltz M, Manton DJ, Ricketts D, et al. Managing Carious Lesions: Consensus Recommendations on Terminology. Adv Dent Res. 2016;28(2):49-57.
5. Banerjee A, Frencken JE, Schwendicke F, Innes NPT. Contemporary operative caries management: consensus recommendations on minimally invasive caries removal. Br Dent J. 2017;223(3):215-22.
6. Schwendicke F, Stolpe M, Meyer-Lueckel H, Paris S, Dörfer CE. Cost-effectiveness of one- and two-step incomplete and complete excavations. J Dent Res. 2013;92(10):880-7.
7. Bjørndal L, Reit C, Bruun G, Markvart M, Kjaeldgaard M, Näsman P, et al. Treatment of deep caries lesions in adults: randomized clinical trials comparing stepwise vs. direct complete excavation, and direct pulp capping vs. partial pulpotomy. Eur J Oral Sci. 2010;118(3):290-7.
8. Whitworth JM, Myers PM, Smith J, Walls AW, McCabe JF. Endodontic complications after plastic restorations in general practice. Int Endod J. 2005;38(6):409-16.
9. Cohenca N, Paranjpe A, Berg J. Vital pulp therapy. Dent Clin North Am. 2013;57(1):59-73.
10. Aguilar P, Linsuwanont P. Vital pulp therapy in vital permanent teeth with cariously exposed pulp: a systematic review. J Endod. 2011;37(5):581-7.
11. Ricucci D, Siqueira JF, Li Y, Tay FR. Vital pulp therapy: histopathology and histobacteriology-based guidelines to treat teeth with deep caries and pulp exposure. J Dent. 2019;86:41-52.
12. Asgary S, Nourzadeh M, Eghbal MJ. Miniature Pulpotomy of Symptomatic Mature Permanent Teeth: A Report of Two Cases. Iran Endod J. 2016;11(1):75-8.
13. Taha NA, Khazali MA. Partial Pulpotomy in Mature Permanent Teeth with Clinical Signs Indicative of Irreversible Pulpitis: A Randomized Clinical Trial. J Endod. 2017;43(9):1417-21.
14. Mejàre IA, Axelsson S, Davidson T, Frisk F, Hakeberg M, Kvist T, et al. Diagnosis of the condition of the dental pulp: a systematic review. Int Endod J. 2012;45(7):597-613.

15. Bender IB. Pulpal pain diagnosis--a review. J Endod. 2000;26(3):175-9.
16. Goldberg M, Farges JC, Lacerda-Pinheiro S, Six N, Jegat N, Decup F, et al. Inflammatory and immunological aspects of dental pulp repair. Pharmacol Res. 2008;58(2):137-47.
17. Dabuleanu M. Pulpitis (reversible/irreversible). J Can Dent Assoc. 2013;79:d90.
18. Farges JC, Alliot-Licht B, Renard E, Ducret M, Gaudin A, Smith AJ, et al. Dental Pulp Defence and Repair Mechanisms in Dental Caries. Mediators Inflamm. 2015;2015:230251.
19. Seltzer S, Bender IB, Ziontz M. The dynamics of pulp inflammation: correlations between diagnostic data and actual histologic findings in the pulp. Oral Surg Oral Med Oral Pathol. 1963;16:846-71 contd.
20. Dummer PM, Hicks R, Huws D. Clinical signs and symptoms in pulp disease. Int Endod J. 1980;13(1):27-35.
21. Tønder KJ. Vascular reactions in the dental pulp during inflammation. Acta Odontol Scand. 1983;41(4):247-56.
22. Mejàre I, Cvek M. Partial pulpotomy in young permanent teeth with deep carious lesions. Endod Dent Traumatol. 1993;9(6):238-42.
23. Calişkan MK. Pulpotomy of carious vital teeth with periapical involvement. Int Endod J. 1995;28(3):172-6.
24. Bjørndal L, Simon S, Tomson PL, Duncan HF. Management of deep caries and the exposed pulp. Int Endod J. 2019;52(7):949-73.
25. Ricucci D, Loghin S, Siqueira JF. Correlation between clinical and histologic pulp diagnoses. J Endod. 2014;40(12):1932-9.
26. Wolters WJ, Duncan HF, Tomson PL, Karim IE, McKenna G, Dorri M, et al. Minimally invasive endodontics: a new diagnostic system for assessing pulpitis and subsequent treatment needs. Int Endod J. 2017;50(9):825-9.
27. Asgary S, Hassanizadeh R, Torabzadeh H, Eghbal MJ. Treatment Outcomes of 4 Vital Pulp Therapies in Mature Molars. J Endod. 2018;44(4):529-35.
28. Duncan HF, Galler KM, Tomson PL, Simon S, El-Karim I, Kundzina R, et al. European Society of Endodontology position statement: Management of deep caries and the exposed pulp. Int Endod J. 2019;52(7):923-34.
29. Cox CF, Sübay RK, Ostro E, Suzuki S, Suzuki SH. Tunnel defects in dentin bridges: their formation following direct pulp capping. Oper Dent. 1996;21(1):4-11.
30. Matsuura T, K S Kawata-Matsuura V, Yamada S. Long-term clinical and radiographic evaluation of the effectiveness of direct pulp-capping materials. J Oral Sci. 2019;61(1):1-12.
31. Parirokh M, Torabinejad M, Dummer PMH. Mineral trioxide aggregate and other bioactive endodontic cements: an updated overview - part I: vital pulp therapy. Int Endod J. 2018;51(2):177-205.
32. Tran XV, Gorin C, Willig C, Baroukh B, Pellat B, Decup F, et al. Effect of a calcium-silicate-based restorative cement on pulp repair. J Dent Res. 2012;91(12):1166-71.
33. Shayegan A, Jurysta C, Atash R, Petein M, Abbeele AV. Biodentine used as a pulp-capping agent in primary pig teeth. Pediatr Dent. 2012;34(7):e202-8.
34. Zanini M, Meyer E, Simon S. Pulp Inflammation Diagnosis from Clinical to Inflammatory Mediators: A Systematic Review. J Endod. 2017;43(7):1033-51.

Autor de correspondencia:
Ramiro J Castro B, CD, MSc, Dr(c).
e-mail: rcastro@utalca.cl
Recibido: 1/8/2020
Aceptado: 15/8/2020

Los autores declaran que no existe conflicto de interés.

VDW®

Endo
Easy
Efficient

RECIPROC® direct
El primer contra-ángulo reciprocante

Haz de tu sillón dental una unidad endo

Distribuidor exclusivo en Chile

EXPRO dental

Un mundo en Odontología

vdw-dental.com

Karina Martinez Zuñiga
Sales Representative VDW
karina.martinez@dentsplysirona.com
+569 3412 4313

La Ciencia del Retratamiento Endodóntico Ortógrado: Presentación de Tres Casos

The Science of Orthograde Endodontic Retreatment: Presentation of Three Cases

Tomas Bordagaray Schuffeneger [1]

Cirujano Dentista
Especialista en Endodoncia

[1] Práctica privada Endodoncia, Clínica Dr. Aquiles Rodriguez, Cauquenes, Chile

RESUMEN

La terapia endodóntica se realiza día a día en distintos centros de salud, tanto por especialistas como también por odontólogos generales, la cual no está exenta de sufrir algunas complicaciones, tales como obturación radicular parcial o incompleta, deficiente preparación químico – mecánica del sistema de canales, perforaciones radiculares, falsas vías, separación de instrumentos, etc., situaciones que pueden conducir a una enfermedad endodóntica persistente de carácter inflamatoria e infecciosa, obligando al profesional a realizar la terapia de retratamiento endodóntico ortógrado. Para realizar esta terapia en forma eficiente, se requiere de un adecuado análisis del paciente y diente en estudio, de un diagnóstico clínico acertado y esto, en conjunto con ciertas destrezas por parte del clínico, permitirán hacer la reintervención o retratamiento de manera predecible, aumentando las expectativas del paciente y la sobrevida del órgano dental en cuestión.

Se presentan tres casos clínicos de pacientes derivados a la consulta odontológica para evaluación y posibilidad de realizar retratamiento por algunas complicaciones durante o después de realizada la endodoncia en forma inicial.

Palabras claves: Irrigación ultrasónica, periodontitis apical, preparación químico – mecánica, retratamiento endodóntico.

SUMMARY

Endodontic therapy is performed every day in different health centers, either by specialists and general dentists, which is not exempt from suffering some complications, such as partial or incomplete root filling, deficient chemical – mechanical preparation of the root canal system, radicular perforations, non – physiological pathways, separation of instruments, etc., situations that can lead to persistent endodontic disease of an inflammatory and infectious nature, forcing the professional to perform orthograde endodontic retreatment therapy. In order to carry out this therapy in an efficient way, an adequate analysis of the patient and tooth under study is required, of an accurate clinical diagnosis and this, together with certain skills on the part of the clinician, will allow reintervention or endodontic retreatment in a predictable way, increasing the patient´s expectations and the survival of the dental organ.

Three clinical cases of patients referred to the dental clinic for evaluation and possibility of endodontic retreatment for some complications during or after the endodontic therapy performed initially are presented.

Keywords: Apical periodontitis, Endodontic retreatment, mechanical – chemical preparation, ultrasonic irrigation.

INTRODUCCIÓN

El retratamiento endodóntico ortógrado no quirúrgico es una alternativa de tratamiento en dientes previamente tratados con diagnósticos que van desde tejidos apicales normales hasta osteítis condensante y es considerado como la primera elección de tratamiento frente a fracasos endodónticos. Este procedimiento requiere de la remoción completa del material de relleno desde el sistema de canales radiculares (SCR), a través de una nueva preparación químico – mecánica (PQM), desinfección y obturación del SCR, asegurando de esta forma la supervivencia del diente, a través de su permanencia en boca, ausencia de sintomatología y cumplimiento de función masticatoria y estética del mismo. Con el paso de los años, han surgido distintas técnicas e instrumentos para llevar a cabo dicho procedimiento, tales como instrumentos manuales, instrumentos rotatorios de níquel – titanio (reciprocantes y continuos), uso de solventes, calor, dispositivos ultrasónicos, láser, etc. Sin embargo, en ningún caso se ha podido demostrar que alguna de estas técnicas logre una remoción completa del material de relleno desde el SCR, lo cual apunta al uso en conjunto de dos o más de éstas para llevar a cabo la terapia de retratamiento endodóntico ortógrado. (1-4)

El objetivo de este reporte es mostrar y compartir algunos casos de diversa complejidad y su manejo clínico, destacando la importancia de un riguroso análisis previo integral en cuanto a diagnóstico e instrumental a utilizar en las distintas etapas de la terapia endodóntica, siendo trascendental el trabajo multidisciplinario que garantice una correcta rehabilitación estética y funcional dentro del sistema estomatognático, lo cual se verá reflejado en el seguimiento a corto y largo plazo realizado en cada uno de ellos.

PRESENTACIÓN DE CASOS

CASO N° 1

Paciente sexo masculino, 22 años de edad, ASA I, acude a clínica odontológica derivado por su odontólogo tratante para evaluación clínica y posibilidad de realizar retratamiento endodóntico en diente 2.4, para ser rehabilitado posteriormente en base a prótesis fija unitaria. Al examen clínico se observa el diente casi en estado de resto radicular, con escaso remanente coronario, asintomático y tejidos blandos subyacentes sin signos inflamatorios ni infecciosos. Al examen radiográfico periapical se observa relleno radicular parcial en un solo canal, con una técnica de obturación defectuosa, perforación radicular en tercio coronario hacia la pared mesial y material obturador a través de la misma. No se aprecian cambios radiográficos a nivel periapical (Figura 1).

Figura 1. *Radiografía Previa*

Hipótesis Diagnóstica: Tejidos apicales normales en diente previamente tratado.
Tratamiento: Retratamiento endodóntico ortógrado.

Procedimiento

1° Sesión: Anestesia infiltrativa 1 tubo de Lidocaína 2% y epinefrina 1:100.000 (Octocaine®100 – Novocol). Aislamiento Absoluto. Acceso endodóntico. Una vez identificada la entrada a los canales y la perforación radicular, se procede a eliminar todo el material de relleno situado en la falsa vía con instrumentos manuales, se realiza control radiográfico para asegurar la eliminación total del mismo (Figura 2) y se procede a realizar el sellado de la perforación radicular con BiodentineTM (Septodont) y se realiza nuevo control radiográfico de la perforación sellada (Figura 3). Se hace el sellado coronario con vidrio ionómero ChemFilR (Dentsply) y se cita al paciente a una próxima sesión.

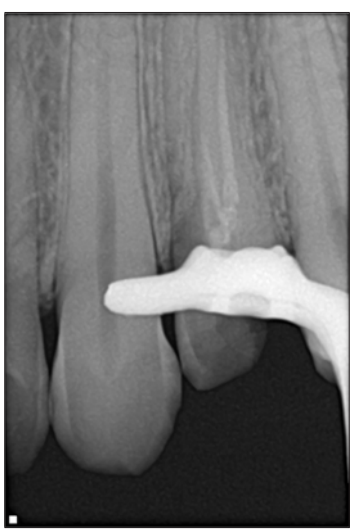

Figura 2. *Control de desobturación en falsa vía*

Figura 3. *Control sellado de perforación con Biodentine*

2° Sesión: Anestesia infiltrativa 1 tubo de Lidocaína 2% y epinefrina 1:100.000 (Octocaine®100 – Novocol). Aislamiento Absoluto. Acceso endodóntico. Se procede a eliminar el material de relleno radicular de los canales V y P con instrumentos manuales (Limas Hedstrom), para posteriormente determinar la longitud de trabajo con la ayuda del localizador de ápice (Propex Pixi. Dentsplay) con localizador de ápice y corroborada con radiografía periapical (Figura 4). Una vez confirmada la longitud de trabajo de ambos canales, se hace la preparación químico – mecánica con instrumentación mecanizada Reciproc Blue R25 (VDW). Protocolo de irrigación con hipoclorito de sodio al 5%, EDTA al 17% y nuevamente hipoclorito de sodio al 5%. Se realizan 3 ciclos de activación ultrasónica pasiva (VDW.ULTRA®) de 15 segundos en cada canal y se utiliza una lima K #10 como lima de pasaje. Posterior a esto, se realiza conometría radiográfica (Figura 5) y obturación de canales radiculares con técnica de compactación lateral y cemento Tubli-Seal™ (SybronEndo), junto a su respectivo control radiográfico (Figura 6). Se hace el sellado coronario con vidrio ionómero y se deriva al odontólogo tratante para rehabilitación coronaria.

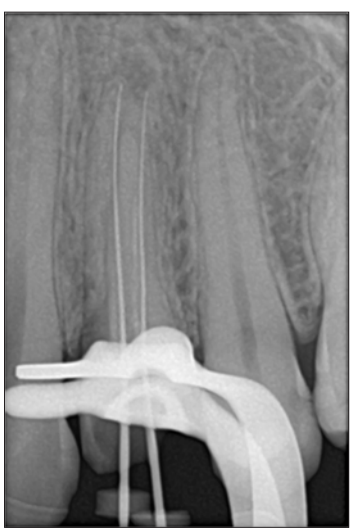

Figura 4. *Conductometría*

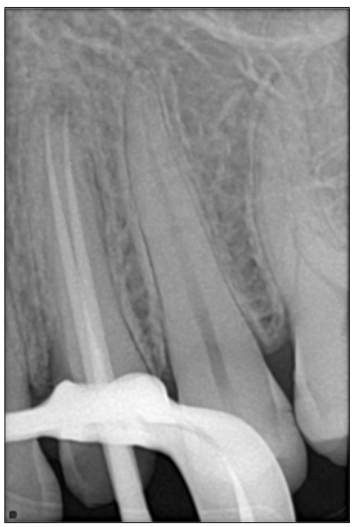

Figura 5. *Conometría*

Figura 6. *Control Obturación*

Se realizó control clínico y radiográfico a los 17 meses después de terminado el tratamiento, en donde no se evidenció sintomatología de ningún tipo. Al examen clínico se observa el diente rehabilitado con una prótesis fija unitaria metal – cerámica, tejidos blandos y duros subyacentes en condiciones normales. Al examen radiográfico se puede apreciar el diente con un perno muñón metálico con anclaje radicular al canal palatino, sin cambios a nivel periapical (Figura 7).

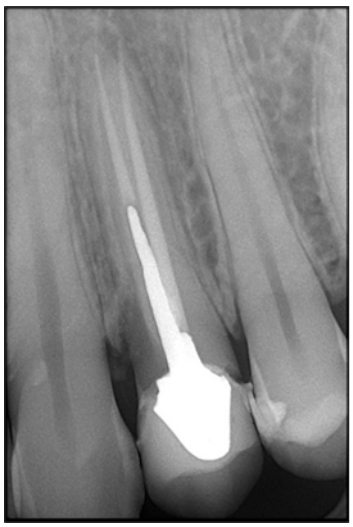

Figura 7. *Control a 17 meses*

CASO N° 2

Paciente sexo femenino, 22 años de edad, ASA I, acude derivado a clínica odontológica para evaluación y posibilidad de realizar retratamiento endodóntico en diente 2.6. El diente había sido tratado hace 6 años, aproximadamente. Al examen clínico se observa el diente con material de restauración provisorio, tejidos blandos subyacentes normales y sintomatología dolorosa a la percusión. Al examen radiográfico se observa tratamiento endodóntico previo con relleno radicular parcial y obturación radicular defectuosa en canales DV y P. El canal MV no está tratado y se observa cuerpo extraño en tercio medio compatible con instrumento fracturado. A nivel periapical se observa engrosamiento del ligamento periodontal en canales MV y P (Figura 8).

Figura 8. *Radiografía Previa*

Hipótesis Diagnóstica: Periodontitis Apical Sintomática en diente previamente tratado.
Tratamiento: Retratamiento endodóntico ortógrado.

Procedimiento

1° Sesión: Anestesia infiltrativa 1 tubo de Lidocaína 2% y epinefrina 1:100.000 (Octocaine®100 – Novocol). Aislamiento Absoluto. Acceso endodóntico. Una vez identificada la entrada a los canales, se realiza la preparación de los 2/3 coronarios con instrumentación mecanizada con lima PreRaCe 35/.08 (FKG Dentaire). Se irriga profusamente el canal MV con EDTA al 17% y se busca negociar el canal con la finalidad de realizar el by – pass del instrumento fracturado. Después de reiterados intentos, finalmente se logró sobrepasar el cuerpo extraño con una lima K #06 y se hace control radiográfico (Figura 9). Posteriormente, se procede a desobturar parcialmente los canales DV y P con limas Hedstrom y se toma la conductometría de cada uno de ellos en forma separada con localizador de ápice y su respectiva radiografía periapical (Figuras 10 y 11). La preparación químico – mecánica se realizó con limas mecanizadas WaveOne (Dentsply Maillefer) Primary (25/.08) en canal DV y Large (40/.08) en canal P. El canal MV fue instrumentado en forma manual con limas K Flexofile utilizando la técnica Crown – Down, logrando un ajuste apical de calibre #30. El canal MV2 no fue posible de localizar, a pesar de utilizar magnificación con lupas quirúrgicas de 3.5X y puntas de ultrasonido. El protocolo de irrigación utilizado fue hipoclorito de sodio al 5%, EDTA al 17% y nuevamente hipoclorito de sodio al 5%. Se realizaron 3 ciclos de activación ultrasónica pasiva (VDW.ULTRA®) de 15 segundos en cada uno de los canales. Se medicaron los canales con hidróxido de calcio, se realizó doble sellado coronario de Fermin + VI y se citó al paciente a una próxima sesión.

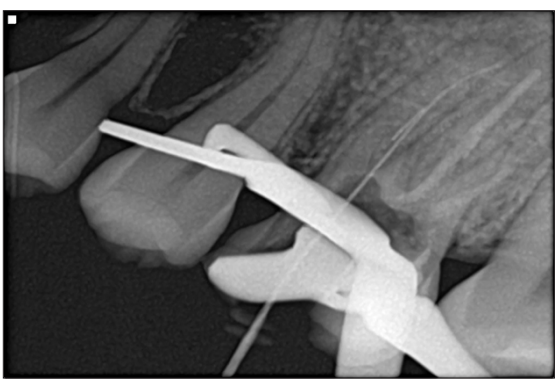

Figura 9. *By-pass canal MV*

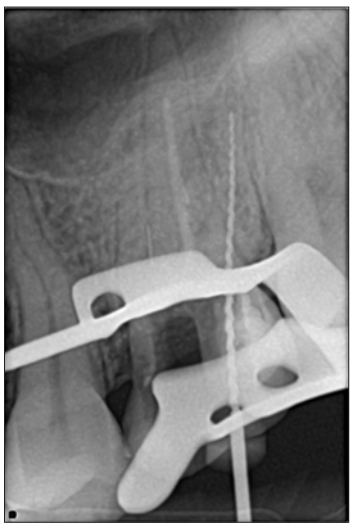

Figura 10. *Conductometría canal DV*

Figura 11. *Conductometría canal P*

2° Sesión: Al control clínico, el diente se encontró asintomático. Anestesia infiltrativa 1 tubo de Lidocaína 2% y epinefrina 1:100.000 (Octocaine®100 – Novocol). Aislamiento Absoluto. Se eliminó el doble sellado coronario y se procedió a realizar la obturación radicular. Antes de ello se volvió a realizar el mismo protocolo de irrigación descrito previamente y se obturaron los canales con la técnica de compactación lateral y cemento Tubli-Seal™ (SybronEndo). Se vuelve a hacer doble sellado coronario Fermin + VI, se toma radiografía de control (Figura 12) y se deriva con su odontólogo tratante para la rehabilitación coronaria

Figura 12. *OCR*

Se realizó control clínico a 18 meses después de realizado el tratamiento, en donde no se evidenció sintomatología dolorosa de ningún tipo. El diente se encuentra rehabilitado con una prótesis fija unitaria metálica y al examen radiográfico periapical se observa anclaje radicular al canal palatino y tejidos periapicales normales (Figura 13).

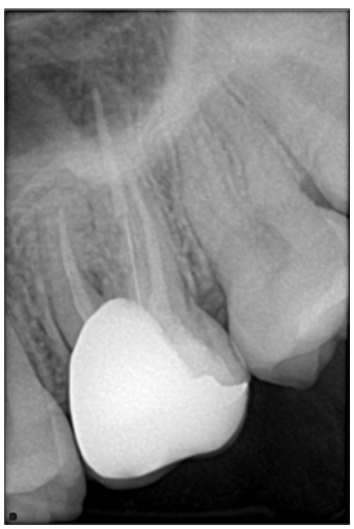

Figura 13. *Control a 18 meses*

CASO N° 3

Paciente sexo femenino, 59 años de edad, ASA I, acude a clínica odontológica derivada por su odontólogo tratante solicitando retratamiento endodóntico en diente 1.3. Al examen clínico se observa el diente con restauración sintética coronaria extensa, leve sensibilidad a la percusión y tejidos blandos subyacentes normales. Al examen radiográfico periapical se observa diente previamente tratado, obturación del canal radicular deficiente en longitud y lesión apical radiolúcida asociada hacia mesial del diente (Figura 14).

Figura 14. *Rx Previa*

Hipótesis Diagnóstica: Periodontitis Apical Sintomática en diente previamente tratado.
Tratamiento: Retratamiento endodóntico ortógrado.

Procedimiento.
1**° Sesión:** Anestesia infiltrativa 1 tubo de Lidocaína 2% y epinefrina 1:100.000 (Octocaine®100 – Novocol). Aislamiento Absoluto. Acceso endodóntico. Una vez identificada la entrada al canal radicular, se procedió a buscar permeabilidad con instrumental manual (Limas Hedstrom), logrando alcanzar la misma longitud del tratamiento endodóntico realizado previamente (Figura 15). No fue posible avanzar más hacia el ápice.

Figura 15. *Conductometría*

Una vez establecida la longitud de trabajo, se procedió a realizar la desobturación total del conducto, también con instrumental manual, logrando eliminar la totalidad del material de relleno con irrigación abundante con hipoclorito de sodio al 5%. Posterior a esto, se realizó la PQM manual con Limas K Flexofile con técnica de instrumentación Crown – Down e hipoclorito de sodio al 5% como irrigante, logrando un ajuste apical de calibre #50. El protocolo de irrigación utilizado fue hipoclorito de sodio al 5%, EDTA al 17% y nuevamente hipoclorito de sodio al 5%. Se realizaron 3 ciclos de activación ultrasónica pasiva (VDW.ULTRA®) de 15 segundos dentro del canal. Una vez terminada la preparación del canal, se procedió a realizar la obturación del canal radicular; con conos de papel se aplicó cemento Tubli-Seal™ (SybronEndo) en la entrada y se utilizó sistema de obturación termoplástica Guttafusion® (VDW) con carrier de calibre #50. Luego se realizó doble sellado coronario Fermín + VI y se realizó control radiográfico, en donde se puede apreciar obturación de canal lateral en relación a la lesión apical (Figura 16).

Figura 16. *Control Obturación*

Se realizó control clínico y radiográfico después de 1 año, en donde se observó el diente rehabilitado con restauración de resina compuesta, sin sintomatología y al examen radiográfico se observa lesión apical en proceso de cicatrización. Aún no hay cicatrización total, sin embargo, se puede apreciar una evidente disminución del tamaño de la misma (Figura 17).

Figura 17. *Control a 12 meses*

DISCUSIÓN

El retratamiento endodóntico no quirúrgico está indicado cuando existe un fracaso en la terapia endodóntica inicial. El fracaso en una terapia inicial se manifiesta por sintomatología experimentada por el paciente o por lesiones apicales detectadas radiográficamente por el odontólogo. (5)

Existen diversos desafíos durante la terapia de retratamiento endodóntico, tales como la eliminación del material de obturación radicular de la terapia anterior, corrección de errores de procedimiento cometidos durante la terapia endodóntica inicial, localización de canales no tratados y la eliminación de microorganismos potencialmente resistentes a la terapia. (5)

La permanencia de restos de relleno radicular luego de la desobturación puede resultar en un fracaso del retratamiento endodóntico. Estudios previos han demostrado que con las técnicas más comunes no es posible eliminar la totalidad del material de relleno radicular. Marques da Silva et al. demostraron la remoción completa del material de relleno en solo un 5% de sus muestras, es decir, en el 95% de los casos se encontraron restos de material de relleno dentro del SCR. El principal objetivo del retratamiento endodóntico es la remoción completa del material de relleno radicular, para permitir posteriormente la acción de soluciones irrigantes que actúen contra las bacterias residuales dentro del SCR responsables de la infección apical. Algunos clínicos utilizan instrumental rotatorio de níquel – titanio, lo cual es más efectivo y ayuda a reducir el tiempo clínico. Para la evaluación de la remoción de material de relleno se utilizan radiografías periapicales y examinación visual directa con microscopía, las cuales han demostrado en distintos estudios no ser confiables por sobre la información que se puede obtener a través de un examen 3D, como lo es la tomografía computarizada. (1)

Estudios realizados con tomografía computarizada, han demostrado que en todas las técnicas de desobturación utilizadas, permanecen restos de relleno radicular en el SCR, incluso con distintos instrumentos rotatorios, tales como Protaper, Mtwo y Profile. (1)

Por otro lado, los dientes birradiculares o multirradiculares poseen una anatomía más compleja del SCR, lo que dificulta aún más la terapia, más aún en casos en donde existen cuerpos extraños dentro del canal. como limas fracturadas, etc., lo que hace necesario recurrir a distintos líquidos irrigantes para disolver el material de relleno radicular y para atacar microorganismos persistentes dentro del SCR, planteando de esta forma un mayor desafío para el clínico en la búsqueda del éxito de la terapia endodóntica. (1)

El éxito del retratamiento endodóntico va a depender de diversos factores predictores, tales como estado periapical preoperatorio, ausencia de lesión apical o tamaño de la misma, uso de goma dique durante la terapia, uso de microscopio quirúrgico (en algunos casos), extensión apical del relleno radicular, calibre utilizado en la preparación apical, condición periodontal, integridad estructural del diente, biofilms y una efectiva rehabilitación post terapia endodóntica. Otros factores que pueden influir negativamente son la presencia de complicaciones preoperatorias como perforaciones radiculares, cuerpos extraños como instrumentos fracturados dentro del canal, dolor, inflamación, etc. La terapia de retratamiento endodóntico mejora la calidad de vida del paciente y la función masticatoria, en donde el pronóstico es generalmente inferior al pronóstico de una terapia endodóntica inicial. Revisiones sistemáticas demuestran una tasa de éxito de 76.7% en casos con curación completa y de un 77.2% en casos con curación incompleta, independiente de las técnicas utilizadas, ya que otros estudios con protocolos de tratamiento estandarizados previamente muestran tasas de éxito cercanas al 90.4%. (2, 4-6)

A pesar de las altas tasas de éxito existentes en la terapia de retratamiento endodóntico, los factores que pueden afectar desfavorablemente estos resultados son la población de pacientes, habilidad del operador, protocolo de tratamiento, criterios de evaluación y diagnóstico periapical preoperatorio. La causa más común es la infección intrarradicular no resuelta, lo cual trae como consecuencia una limpieza incompleta del SCR durante la terapia. Por otro lado, la periodontitis apical persistente puede deberse a una reacción a cuerpo extraño, quistes verdaderos, fractura vertical radicular, etc. Los microorganismos identificados en casos tratados previamente son, en su mayoría, bacterias anaerobias facultativas Gram positivas, siendo las más frecuentes Enterococcus faecalis y Actynomices spp, que muestran mayor resistencia a los medicamentos habitualmente usados dentro del canal radicular. (5)

Existen soluciones irrigantes que ayudan a disolver restos de gutapercha dentro del SCR, tales como el eucaliptol, endosolv, entre otros. Sin

embargo, su uso no es ampliamente recomendado debido a que se ha descrito persistencia de una fina película de material de relleno radicular adherido a las paredes del canal en dientes tratados con estas soluciones, desfavoreciendo de esta forma el tratamiento de canales laterales y/o accesorios dentro del SCR. El irrigante de elección en la terapia de canales radiculares es el hipoclorito de sodio en concentraciones entre el 2.5% y 5.25%, por todas sus propiedades, tales como ser un potente disolvente de tejido orgánico, bactericida de amplio espectro frente a bacterias Gram positivas, Gram negativas, hongos, virus y baja tensión superficial. Sin embargo, al no tener acción sobre tejidos inorgánicos se recomienda utilizarlo en el protocolo de irrigación en forma alternada con EDTA al 17%, el cual tiene una acción quelante, secuestrando a los iones de calcio ayudando de esta forma en la negociación de canales estrechos o esclerosados por la desmineralización de la dentina radicular superficial, ayudando a la remoción de fibras compactas dentro de canales no instrumentados previamente, facilitando la posterior penetración del hipoclorito de sodio dentro de estos canales por la remoción del smear layer de la superficie. La aplicación del hipoclorito de sodio dentro del SCR, en conjunto con el uso de ultrasonido, permite una aplicación más efectiva, aumentando considerablemente todas sus propiedades. (1, 5, 7)

Por otro lado, comparaciones entre retratamiento endodóntico y reemplazo de dientes extraídos mediante implantes han demostrado tasas de éxito relativamente similares. La dificultad del manejo de tejidos blandos y el tiempo requerido para completar el tratamiento inclinan la balanza a favor de la terapia de retratamiento, además de ser el implante de un costo mucho mayor para el paciente. Por lo tanto, el retratamiento endodóntico debe ser considerado siempre como la primera opción terapéutica ante casos de endodoncias fallidas. (3, 8)

CONCLUSIONES

El retratamiento endodóntico ortógrado siempre implica un desafío para el clínico, al enfrentarse a situaciones clínicas complejas que requieren de conocimientos y experticia para poder resolver distintas patologías en el paciente. Cada caso en particular debe ser abordado como un caso único, y será de vital importancia manejar e integrar distintas herramientas y soluciones terapéuticas, ya que en muchas ocasiones se requiere más de una en una misma terapia para poder llegar a un buen fin. Para ello es relevante realizar una buena anamnesis, averiguar cuáles son las expectativas del paciente, hacer un buen análisis preoperatorio y un correcto diagnóstico. Esta terapia siempre podrá ser indicada cuando estemos convencidos que el resultado final será superior al resultado inicial. Si no se está seguro de aquello, se debe recurrir al trabajo interdisciplinario y realizar la derivación correspondiente.

Finalmente, las tasas de éxito dependerán, además, del protocolo de tratamiento, de una adecuada restauración coronaria post terapia endodóntica y/o una correcta rehabilitación del diente. (7)

REFERENCIAS BIBLIOGRÁFICAS

1. Yilmaz F, Koc C, Kamburoglu K, Ocak M, Geneci F, Uzuner MB, et al. Evaluation of 3 Different Retreatment Techniques in Maxillary Molar Teeth by Using Micro-computed Tomography. Journal of endodontics. 2018;44(3):480-4.
2. Burry JC, Stover S, Eichmiller F, Bhagavatula P. Outcomes of Primary Endodontic Therapy Provided by Endodontic Specialists Compared with Other Providers. Journal of endodontics. 2016;42(5):702-5.
3. Kang M, In Jung H, Song M, Kim SY, Kim HC, Kim E. Outcome of nonsurgical retreatment and endodontic microsurgery: a meta-analysis. Clinical oral investigations. 2015;19(3):569-82.
4. Rodrigues RC, Antunes HS, Neves MA, Siqueira JF, Jr., Rocas IN. Infection Control in Retreatment Cases: In Vivo Antibacterial Effects of 2 Instrumentation Systems. Journal of endodontics. 2015;41(10):1600-5.
5. He J, White RK, White CA, Schweitzer JL, Woodmansey KF. Clinical and Patient-centered Outcomes of Nonsurgical Root Canal Retreatment in First Molars Using Contemporary Techniques. Journal of endodontics. 2017;43(2):231-7.
6. Riis A, Taschieri S, Del Fabbro M, Kvist T. Tooth Survival after Surgical or Nonsurgical Endodontic Retreatment: Long-term Follow-up of a Randomized Clinical Trial. Journal of endodontics. 2018;44(10):1480-6.
7. Ng YL, Mann V, Gulabivala K. A prospective study of the factors affecting outcomes of nonsurgical root canal treatment: part 1: periapical health. International endodontic journal. 2011;44(7):583-609.
8. Esposito M, Tallarico M, Trullenque-Eriksson A, Gianserra R. Endodontic retreatment vs dental implants of teeth with an uncertain endodontic prognosis: 1-year results from a randomised controlled trial. European journal of oral implantology. 2017;10(3):293-308.

Autor de correspondencia:
Tomas Bordagaray Schuffeneger.
e-mail: tbordagaray@hotmail.com
Recibido: 6/3/2020
Aceptado: 5/6/2020

El autor declara no presentar conflicto de interés.

Manejo Clínico de una Reabsorción Apical con Ápice Abierto y Uso del Cemento Biocerámico NeoMta™ Plus ®

Clinical Management of an Apical Resorption with the Use of Bioceramic NeoMta™ Plus ®

Jhocelyn Melgarejo Cabello [1] **Rensso Vértiz Falla** [2] **Renzo Nazario Riquero** [2] **Andres Agurto Huerta** [3]

[1] Residente de Endodoncia, Universidad Peruana de Ciencias Aplicadas, Lima, Perú
[2] Docente posgrado en Endodoncia, Universidad Peruana de Ciencias Aplicadas, Lima, Perú
[3] Docente especialista en Radiología, Universidad Peruana de Ciencias Aplicadas, Lima. Perú.

RESUMEN

La reabsorción radicular es el proceso de eliminación de cemento y / o dentina a través de la actividad fisiológica o patológica. La reabsorción radicular patológica puede ocurrir en asociación con varias afecciones como el trauma, reimplantación, terapia de ortodoncia, erupción tardía e irregular de dientes o tumores y quistes en expansión.

La reabsorción radicular localizada en un diente asociado a una lesión apical crónica de origen inflamatorio pos-trauma, podría ocasionar un ápice abierto. Es importante establecer un correcto diagnóstico, plan de tratamiento y controles para estos casos.

El tratamiento indicado para un diente con ápice abierto, lesión apical crónica de origen inflamatorio pos-trauma, es realizar un tope apical para evitar la extrusión de las soluciones de irrigantes y los materiales de relleno hacia la zona periapical.

En la actualidad el uso de los cementos biocerámicos es recomendado para realizar topes apicales, mostrando excelentes resultados en biocompatibilidad y micro-dureza; existiendo diferentes cementos biocerámicos para conseguir tal propósito.

El objetivo de este reporte de caso es presentar el manejo clínico de una reabsorción con ápice abierto realizando un tope apical con el cemento biocerámico NeoMta ™ Plus ®.

Palabras clave: Periodontitis apical, Tomografía computarizada de haz cónico, cementos biocerámicos, tope apical, ápice abierto, NeoMta ™ Plus ®.

ABSTRACT

Root resorption is the process of separating cement and / or dentin through physiological or pathological activity. Pathological root resorption can result in association with various conditions such as trauma, reimplantation, orthodontic therapy, late and irregular eruption of teeth, or expanding tumors and cysts.

Localized root resorption in a tooth associated with a chronic apical lesion of inflammatory origin after trauma, could cause an open apex. It is important to establish a correct diagnosis, treatment plan and controls for these cases.

The treatment indicated for a tooth with an open apex, chronic apical lesion of inflammatory origin after trauma, an apical stop is made to avoid the extrusion of irrigant solutions and filling materials into the periapical area.

Currently, the use of bioceramic cements is recommended to make apical stops showing excellent results in biocompatibility and micro-hardness; there are different bioceramic cements to achieve this purpose.

The objective of this case report is to present the clinical management of an open apex resorption by executing an apical stop with the NeoMta ™ Plus ® bioceramic cement.

Keywords: Apical Periodontitis, Cone Beam Computed Tomography, Bioceramic Cements, Apical Stop, Open Apex, NeoMta ™ Plus ®.

INTRODUCCIÓN

El tratamiento endodóntico consiste en la limpieza, conformación y desinfección del canal radicular. Es importante la evaluación del diente a ser tratado, ya que su estado preoperatorio será un factor determinante para establecer su pronóstico (1).

La razón principal del fracaso endodóntico es la persistencia de biofilm dentro del sistema de canales radiculares, produciendo una periodontitis apical, siendo el retratamiento no quirúrgico lo indicado para tratar estos casos (2).

En una periodontitis apical, se desarrolla un proceso de reabsorción radicular, que es generada por una acción celular osteoclástica, proceso que puede ser autolimitado y a menudo es subclínico (3,4). La reabsorción radicular inflamatoria de origen infeccioso en dientes tratados endodónticamente frecuentemente está asociada a lesiones apicales crónicas (4).

La exactitud del diagnóstico radiográfico de las reabsorciones depende de varios factores y se puede verificar de manera concluyente solo a través de un examen histológico de los dientes afectados (5). Las imágenes radiográficas tienen limitaciones tales como: la superposición de características anatómicas, distorsión involuntaria y la naturaleza bidimensional (6). La tomografía computarizada de haz cónico (TCHC) con campo reducido permite una mejor visualización de los dientes a evaluar, está indicada según el consenso de la ESE (2014) para fracasos de tratamiento de canales, evaluación y / o tratamiento de traumas dentoalveolares complejos, evaluación y / o manejo de la reabsorción radicular (6).

Para el tratamiento de dientes permanentes con ápices abiertos, producidos por una lesión crónica y/o trauma dental, está indicado realizar un tope apical. Este procedimiento se puede realizar con el uso de cementos biocerámicos que aparecen como una alternativa para el manejo de ápices abiertos en los primeros milímetros apicales del canal radicular (7).

Actualmente, se ha introducido NeoMta™ Plus ® como una alternativa para tratamientos como tope apical, pulpotomía, apexificación, recubrimiento pulpar, sellado de perforaciones y retro obturación apical en cirugía apical (6,7,8) Es un material a base de silicato tricálcico similar a ProRoot MTA (Dentsply Sirona, York, PA), pero con disminución del tiempo de fraguado, aumento de liberación de iones, mayor absorción de agua y no genera decoloración del diente (9,10).

Su presentación (polvo: líquido) contiene silicato tricálcico, silicato dicálcico, óxido de tantalio, aluminato tricálcico y sulfato cálcico, gel a base de agua con agentes espesantes y polímeros solubles en agua. NeoMta Plus, contiene óxido de tantalio como agente radiopacificante en lugar de óxido de bismuto, por lo tanto, evita la decoloración y puede mejorar la mineralización (11,12).

La relación de mezcla de polvo a gel puede variar y se puede usar en proporciones de 1:1 hasta 4:1, dependiendo de la consistencia necesaria. Una consistencia delgada se podrá usar como sellador o una mezcla espesa se usará para la reparación de perforaciones, tope apical y otros tratamientos. El tiempo de fraguado inicial a 37°C es de 15 minutos, si se mezcla de forma espesa, sin embargo, Quintana (2018) evalúo que el tiempo de fraguado inicial fue de 5 minutos y el fraguado final de 67.98 ± 0.28 minutos en una proporción de 1:1; y afirma que es posible que NeoMta Plus puede ser utilizado en procedimientos realizados en una sola cita y espera que el tiempo de fraguado más corto reduciría la solubilidad, considerando el contacto de cementos a base de silicato de calcio con fluidos corporales (11,13).

El NeoMta Plus presenta radiopacidad adecuada, aumenta la estabilidad del material de relleno radicular, promueve la regeneración de tejido endodóntico y periodontal; capacidad de liberar calcio, prevenir fugas bacterianas y una capacidad de sellado satisfactoria (13,14).

El objetivo de este reporte de caso es presentar el manejo clínico de una reabsorción con ápice abierto realizando un tope apical con el cemento biocerámico NeoMta ™ Plus ®.

PRESENTACIÓN DE CASO CLÍNICO

Paciente femenino de 16 años, ASA I, derivado por retratamiento de canal radicular al servicio de endodoncia del Centro Universitario de Salud de la Universidad Peruana de Ciencias Aplicadas (CUS-UPC) por dolor e inflamación gingival a nivel del incisivo central superior derecho.

Anamnesis: Diente 1.1 con historia de traumatismo dentoalveolar y tratamiento de canales realizado hace 5 años. A los cuatro años de evolución decide realizar cambio estético de restauración y le indican retratamiento endodóntico previo a la rehabilitación.

Evaluación clínica: diente 1.1 con corona provisional, asintomático, sin lesión de tejidos blandos, respuesta negativa a test de sensibilidad. Palpación, percusión horizontal y vertical negativa. Movilidad grado 1 de Miller.

Evaluación radiológica: en la radiografía panorámica se observa tejidos anatómicos normales a nivel del diente 1.1; se observa imagen radiopaca a nivel del canal radicular compatible con tratamiento de canales. (Figura 1). En la radiografía periapical del diente 1.1 se observa imagen radiopaca a nivel del canal radicular compatible con tratamiento endodóntico, imagen radiolúcida a nivel del tercio apical, presuntamente asociada a un canal lateral, engrosamiento del espacio del ligamento periodontal e imagen radiolúcida a nivel apical. Además, se observó imagen radiopaca a nivel del tercio medio y cervical compatible con un elemento metálico. (Figura 2).

Fig 1. *Radiografía Panorámica*

Fig 2. *A Imagen extra oral diente 1.1. B Evaluación profundidad de sondaje C Radiografía Inicial*

Se solicitó TCHC de campo reducido 5x5 cm de 75 micras (0.075 mm), procesada con el software Planmeca Romexis® 4.0. En las vistas sagital y axial se observó un relleno parcial hiperdenso a nivel del canal radicular compatible con tratamiento de canales, una imagen hipodensa a nivel del tercio apical compatible con una lesión apical de tipo 4 según el índice periapical (CBCTPAI) (9,19). (Figura 3) Además, en la vista coronal se observó una imagen hipodensa a nivel de tercio medio compatible con una lesión posiblemente producida por un canal lateral.

Fig 3. *Evaluación tomográfica. A Vista Sagital, B Vista Coronal, C Vista axial.*

Diagnóstico: Diente 1.1 Periodontitis apical asintomática en diente previamente tratado.

Planificación del Tratamiento: Retratamiento no quirúrgico del diente 1.1 y tope apical con el uso del cemento biocerámico NeoMta™ Plus ® (Avalon Biomed, Estados Unidos).

Secuencia clínica:

Se comenzó con una técnica anestésica infiltrativa con vasoconstrictor Newcaína 2% (Lidocaína con epinefrina 1:80000), para luego realizar el retiro de la corona provisional, aislamiento absoluto y ubicación del canal radicular.

Se continuó con la desobturación del canal radicular utilizando una lima Reciproc R25 (VDW, Alemania); después, se estableció la longitud de trabajo a 18mm con referencia al borde incisal. (Figura 4)

Se hizo la permeabilización con lima K calibre 30 Maillefer (Dentsply, Suiza), se realizó la preparación químico-mecánica con el instrumento Reciproc R50 (VDW, Alemania) a longitud de trabajo, siguiendo el protocolo según fabricante.

La irrigación se realizó con una solución de hipoclorito al 4%, suero fisiológico, EDTA 17 %, suero fisiológico, y activación ultrasónica (Irrisonic).

Para la confirmación del retiro completo del material de obturación anterior, longitud de trabajo y ubicación del cono principal se utilizaron radiografías periapicales. (Figura 4)

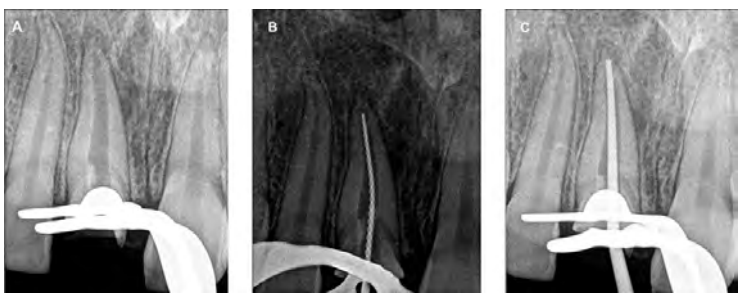

Fig 4. *Radiografías periapicales A Desobturación radicular, B Conductometría, C Conometría*

Posteriormente, se procedió a secar el canal radicular con conos de papel R50 (VDW, Alemania) y se aplicó NeoMta™ Plus ® con ayuda del compactador Machtou (1-2; 3-4), utilizando una proporción polvo-líquido de 3:1 en los tres primeros milímetros apicales del canal conformado. (Figura 5)

Fig 5. *Presentación Neomta TM Plus ®. B Proceso de dispensado del material y aplicador Machtou (1-2, 3-4); C Aplicación directa en canal radicular*

Se esperó 15 minutos de fraguado inicial y luego se procedió a realizar la obturación con el cemento AH Plus y la técnica de onda continua, utilizando el equipo de obturación Beefill 2 en 1 (VDW, Alemania). Al finalizar, se tomó una radiografía periapical de control post obturación. (Figura 6)

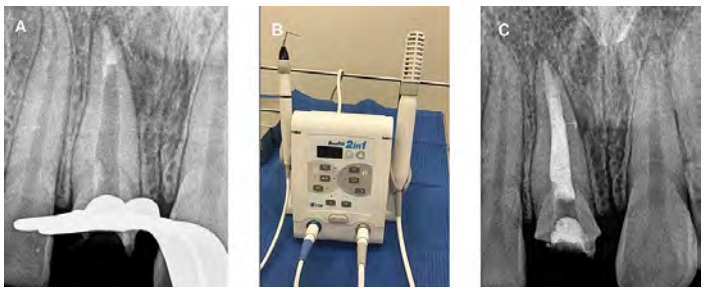

Fig 6. *Radiografía post aplicación Neomta TM Plus ®; B Sistema Obturación BeeFill; C Radiografía control obturación*

Al control de 6 meses, el paciente estaba asintomático, en la radiografía de control se observa reducción del ensanchamiento del espacio del ligamento periodontal y reducción de la imagen radiolúcida apical. (Figura 7)

Fig 7. *A Radiografía control 15 días; B Radiografía control 6 meses; C Registro fotográfico 6 meses*

Se realizó un tercer control al año de tratamiento, donde se mantiene el mismo cuadro clínico favorable; además, se solicita una TCHC para evaluar el estado del diente y tejidos adyacentes. (Figura 8)

Fig 8. *Cortes tomográficos 1 año post A Corte transversal; B Corte coronal; C Corte Axial*

Al realizar la comparación con la tomografía inicial, se observa que el Índice Periapical (CBCTPAI) pasó a ser de nivel 4 a nivel 1, en comparación con la tomografía inicial, razones por las cuales se asume la curación de la lesión apical. (Figura 9)

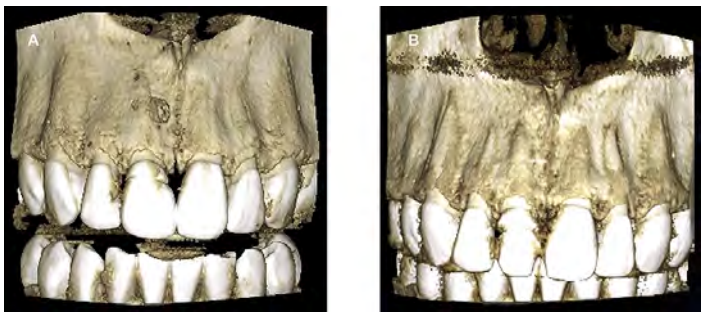

Fig 9. *Reconstrucción tomográfica 3D. A Pre tratamiento; B 1 año Post Tratamiento*

DISCUSIÓN

Para la evaluación del caso fue necesario solicitar una TCHC de campo reducido, ya que de acuerdo con la investigación de Laux et al, el uso de radiografías periapicales no es suficiente para evaluar la magnitud y los efectos óseos de una lesión apical de origen endodóntico (5).

Al realizar la evaluación imagenológica se determinó presencia de canal lateral que envolvía parte de la lesión. De acuerdo con Lin et al, en caso de detectar una obturación endodóntica deficiente, es necesario realizar el retratamiento del canal antes de realizar el tratamiento protésico definitivo (15).

Además, la investigación de Van Der Sluis et al. afirma que los espacios del canal que no son obturadas podrían contener bacterias que puedan multiplicarse en contacto con los nutrientes obtenidos en el canal radicular y la región apical (16).

La obturación de canales laterales es un tema controversial para la curación de la lesión apical. En el artículo de Ricucci y Siqueira reportaron que la prevalencia general de canales laterales y ramificaciones apicales fue aproximadamente del 75% (17).

Por otra parte, Kasahara et al reportaron que más del 60% de incisivos centrales presentaban canales laterales, mientras que el 80% tenían la dimensión equivalente al tamaño de un escariador calibre 10 (18). El estudio de Xu et al. reportó que el diámetro promedio de los canales laterales en dientes anteriores, premolares y molares es de 79.2 µm, 72.5 µm y 53.3 µm, respectivamente, afirmando que existe una diferencia significativa entre los diámetros de canales laterales entre los dientes anteriores y las molares. Por ello, es necesario realizar una evaluación de la morfología dental previa y durante el tratamiento (19).

El estudio de Rud et al. afirma que los canales laterales que no son obturados en su totalidad podrían ser los causantes del fracaso en el tratamiento de endodoncia. Weine et al. detalla que los canales laterales pueden albergar tejido infectado o inflamado que podría causar sintomatología posterior al tratamiento endodóntico (20,21).

Sin embargo, Ricucci informó que el tejido dentro de las ramificaciones permanece relativamente poco afectado por instrumentos e irrigantes después de la preparación químico mecánica, independientemente de las condiciones preoperatorias de la pulpa. En casos con pulpa vital, forzar materiales de obturación en canales laterales causa daños innecesarios al tejido, con la consiguiente inflamación. El material que aparece radiográficamente en los canales laterales y las ramificaciones apicales se forzaron en estas áreas, pero esto de ninguna manera indica que la ramificación está sellada o desinfectada. Es por ello, resaltar que los canales laterales no tratados no son significativos en el pronóstico del tratamiento endodóntico (22).

Con respecto a los biocerámicos para topes apicales, el material de elección fue el NeoMta™ Plus ®. De acuerdo con la investigación de Siboni et al., este cemento es a base de silicato de calcio, el cual proporciona un adecuado nivel de radiopacidad y prolongado tiempo de fraguado, características útiles durante el procedimiento clínico. Además, permite una mayor versatilidad, porque puede ser preparado en diferentes proporciones polvo-líquido para su uso como cemento de obturación, para sellado de perforaciones, topes apicales, o para la obturación de una retro-preparación en cirugías apicales. En el presente caso, fue utilizado para crear un tope apical con una proporción polvo-líquido de 3:1 (7) .

Este material también fue utilizado en el estudio de control clínico de Alsanouni y Bawazir, el cual presentó un alto porcentaje de efectividad en pulpotomías evaluadas después de un año de tratadas (22).

Durante la evaluación de TCHC, se observó una imagen hipodensa a nivel del tercio apical compatible con una lesión apical. Para poder cuantificar la magnitud de la lesión, Estrela y colaboradores propuso un índice para evaluar las lesiones periapicales (CBCTPAI), el cual fue modificado por Petters 2012. Este consistió en asignar una escala (0-5) según el diámetro periapical de radiolucidez y anteponer la letra E para expansión del hueso cortical y D para destrucción del hueso alveolar. Para el presente reporte de caso, se utilizó este índice, obteniendo un nivel inicial de 4, mientras que, en la TCHC de control post operatorio al año, esta lesión pasó a un nivel 1, asumiendo la curación de la lesión apical. De acuerdo con la revisión bibliográfica de Petters et al, este índice nos permite evaluar de forma eficiente el proceso curativo de las lesiones apicales (23,24).

En el presente artículo, se realizó un control clínico y radiográfico de 1 año, sin embargo, de acuerdo con Petters y la Asociación Americana de Endodoncia, se recomienda realizar un seguimiento tomográfico de campo reducido hasta los 4 años para verificar la curación completa de la lesión apical (19,20).

CONCLUSIÓN

El manejo clínico de un ápice abierto con tope apical de NeoMta ™ Plus ® puede ser eficaz y se recomiendan controles con tomografía de campo reducido para valorar en tres dimensiones el grado de curación de la lesión apical.

REFERENCIAS BIBLIOGRÁFICAS

1. Sjogren U, Hagglund B, Sundqvist G, Wing K. Factors affecting the long-term results of endodontic treatment. J Endod. 1990;16(10):498–504.
2. Pawar AM, Pawar SM, Pawar MG, Kokate4 SR. Retreatment of endodontically failed tooth with wide-open apex using platelet rich fibrin membrane as matrix and an apical plug of BiodentineTM. Eur J Gen Dent. 2015;4:150–4.
3. Patel S, Ford T. Is the resorption external or internal? Dent Updat. 2007;34(4):218–20.
4. Darcey J, Qualtrough A. Resorption: part 2. Diagnosis and management. Br Dent J. 2013;214(10):493–509.
5. Laux M, Abbott P, Pajarola G, Nair P. Apical inflammatory root resorption: a correlative radiographic and histological assessment. Int Endod J. 2000;33(6):483–93.
6. Parirokh M, Torabinejad M, Dummer P. Mineral trioxide aggregate and other bioactive endodontic cements: an updated overview - part I: vital pulp therapy. Int Endod J. 2018;51(2):177–205.
7. Siboni F, Taddei P, Prati C, Gandolfi M. Properties of NeoMTA Plus and MTA Plus cements for endodontics. Int Endod J. 2017;50(2):83–94.
8.Tanomaru. M, Andrade. A, Rodriguez .M, et al. Biocompatibility and mineralized nodule formation of Neo MTA Plus and an experimental tricalcium silicate cement containing tantalum oxide. J Endod. 2017; 50 : e31–e39
9. Walsh.M ,Woodmansey .F , et al. Histology of NeoMta Plus and Quick-Set 2 in Contact with Pulp and Perirradicular Tissues in a Canine Model. J Endod. 2018; 44(9).
10. Camilleri J. Staining potential of Neo MTA Plus, MTA Plus, and Biodentine used for pulpotomy procedures. J Endod 2015; 41:1139–45.
11. Quintana. R, Jardine. A, et al. Bone tissue reaction, setting time, solubility, and pH of root repair materials. Clin Oral Invest. 2019 Mar; 23(3):1359-1366
12. Tomas-Catala CJ, Collado-Gonzalez M, García-Bernal D et al. Comparative analysis of the biological effects of the endodontic bioactive cements MTA-Angelus, MTA Repair HP and NeoMta Plus on human dental pulp stem cells. International Endodontic Journal. 2017; 50: e63–72.
13. Pinheiro. L, Iglesias .J , et al. Cell Viability and Tissue Reaction of NeoMta Plus: An In Vitro and In Vivo Study. J Endod. 2018; 44 (7): 1140-1145.
14. Rodrıguez. F, Collado. M, et al. Acidic environment and root repair cements. International Endodontic Journal .2019; 52: 1196–1209.
15. Lin Z, Jhugroo A, Ling J. An evaluation of the sealing ability of a polycaprolactone-based root canal filling material (Resilon) after retreatment. Oral Surg Oral Med Oral Pathol Oral Radiol Endod. 2007;104(6):846–51.
16. Van der Sluis L, Wu M, Wesselink P. An evaluation of the quality of root fillings in mandibular incisors and maxillary and mandibular canines using different methodologies. J Dent. 2005;33(8):683–8.

17. Ricucci D, Siqueira J. Fate of the tissue in lateral canals and apical ramifications in response to pathologic conditions and treatment procedures. J Endod. 2010;36(1):1–15.
18. Kasahara E, Yasuda E, Yamamoto A, Anzai M. Root canal system of the maxillary central incisor. J Endod. 1990;16(4):158–61.
19. Xu T, Tay F, Gutmann J, Fan B, Fan W, Huang Z, et al. Micro-Computed Tomography Assessment of Apical Accessory Canal Morphologies. J Endod. 2016;42(5):798–802.
20. Rud J, Andreasen JO. A study of failures after endodontic surgery by radiographic, histologic and stereomicroscopic methods. Int J Oral Maxillofac Surg [Internet]. 1972 Jan;1(6):311–28.
21. Weine FS. The enigma of the lateral canal. Dent Clin North Am. 1984 Oct;28(4):833–52.
22. Alsanouni M, Bawazir O. A Randomized Clinical Trial of NeoMTA Plus in Primary Molar Pulpotomies. Pediatr Dent. 2019;41(2):107–11.
23. Estrela C, Bueno MR, Azevedo BC, Azevedo JR, Pécora JD. A New Periapical Index Based on Cone Beam Computed a. J Endod 2008 Nov;34(11):1325–31.
24. Peters C, Peters O. Cone beam computed tomography and other imaging techniques in the determination of periapical healing. Endod Top. 2012; 26:57–75.

Autor de correspondencia:
Jhocelyn Melgarejo Cabello
e-mail: jhocelynmelgarejocabello@gmail.com
Recibido: 16/1/2020
Aceptado: 26/6/2020

Los autores declaran que no existe conflicto de interés.

AGRADECIMIENTOS

"En memoria de nuestro coordinador y líder de la Endodoncia Peruana, Augusto Rensso Vertiz Falla. Tú cambiaste nuestra forma de pensar y nos guiaste siempre: tu luz nunca dejará de brillar, Gracias por tanto; descansa en paz".

Manejo Clínico de una Perforación Cervical con Mal Pronóstico

Clinical Management of Cervical Perforation with Poor Prognosis



Marcia Antúnez R [1,2]

Cirujano Dentista, Especialista en Endodoncia
Magister en Educación Universitaria

[1] Facultad Odontología Universidad Diego Portales, Santiago, Chile
[2] Postítulo Especialización Endodoncia, Facultad Odontología Universidad San Sebastián, Santiago, Chile

RESUMEN

Las perforaciones son situaciones clínicas que pueden llevar al fracaso de un tratamiento endodóntico y hacer peligrar la permanencia del diente en boca.

Definida por la Asociación Americana de Endodoncia como una comunicación mecánica o patológica entre el sistema de canales radiculares y la superficie externa del diente. El caso que se expone es una comunicación mecánica extensa por accidente operatorio a nivel cervico vestibular de un diente 1.1 durante un retratamiento. Con un pronóstico malo o desfavorable es derivada para evaluar e intentar realizar un tratamiento que permita mantener el diente en boca. Con los recursos tecnológicos a disposición en nuestra especialidad como es el microscopio quirúrgico, tomografía computarizada de alta resolución junto a los cementos biocerámicos y a una suficiente evidencia científica de respaldo, se resuelve el caso sellando la zona con un cerámico de última generación, realizando el retratamiento endodóntico, permitiendo supervivencia y funcionalidad del diente comprometido por tres años a la fecha, respondiendo así la necesidad del paciente de preservar su diente.

Palabras claves: perforación cervical, biocerámicos, cone beam.

ABSTRACT

Perforations are risky situations that can lead to the failure of endodontic treatment and jeopardize the permanence of the tooth in the mouth.

American Endodontic Association defines perforations as a mechanical or pathological communication between the root canal system and the external surface of the tooth (1). The clinical case presented is an extensive mechanical communication due to an operative accident at the cervico vestibular area of a tooth 1.1 during retreatment, with an unfortunately poor or unfavorable prognosis. The clinical case was derived to evaluate and try to carry out a treatment that allows the tooth to be kept in the mouth. With the technological resources available in endodontics such as the surgical microscope, high-resolution computed tomography with bioceramic cement and sufficient supporting scientific evidence, we solved the case by sealing the area with last generation ceramic and performing endodontic retreatment, survival, and functionality of the affected tooth, three years to date, thus responding to the patient's need to preserve their tooth.

Keywords: cervical perforation, bioceramics, cone beam.

INTRODUCCIÓN

La terapia endodóntica plantea diariamente muchos desafíos y cada caso tiene su complejidad para su solución. Los especialistas se enfrentan muchas veces con situaciones clínicas que pueden llevar al fracaso de un tratamiento endodóntico y hacer peligrar la permanencia del diente en boca, una de esas situaciones clínicas son las perforaciones (1,2,3,4,5), definidas por la Asociación Americana de Endodoncia como una comunicación mecánica o patológica entre el sistema de canales radiculares y la superficie externa del diente (1). La comunicación mecánica se origina a partir de un accidente operatorio o de una iatrogenia y la patológica puede ser por caries o por un proceso de reabsorción radicular (5). Cuando es una complicación operatoria generalmente es por la desviación de la dirección de la fresa durante el acceso endodóntico o en la búsqueda y negociación de un canal o por el uso de instrumentos rotatorios en la preparación del canal radicular tanto con fines endodónticos como protésicos (5).

Se ha reportado un 47% de perforaciones de origen endodóntico mientras que las de origen protésico son del orden de un 57%. Los dientes mayormente comprometidos son los maxilares con un 74,5% en contraste con un 25,5% que corresponde a dientes mandibulares (5,6).

Una de las perforaciones más críticas son las de ubicación cervical porque quedan en una zona de difícil manejo, a nivel de la cresta ósea, zona húmeda y que además debilitan estructuralmente al diente quedando susceptible a la fractura (2,3). Años atrás comunicar o perforar esa zona era indicación generalmente de extracción por un pronóstico reservado o definitivamente malo (5,6,7,8). Los materiales que eran usados para sellar no eran compatibles con la humedad que se presenta en la zona de la perforación y fallaban principalmente en el sellado marginal y resistencia llevando tarde o temprano al fracaso del tratamiento (2,5).

En los años 90 surge el mineral trióxido agregado, MTA, que vino a revolucionar el ambiente odontológico y fue ampliamente evaluado en sus propiedades físicas, químicas y biológicas (9,10, 11,12) mostrando un excelente comportamiento para reemplazar a los distintos materiales que se usaban para sellar las perforaciones.

Los cementos hidráulicos de silicato de calcio, conocidos también como Biocerámicos son una evolución del MTA al sustituir el óxido de bismuto, componente que es causal de tinción dentaria, por óxido de zirconio, disminución del tamaño de la partícula que permite un mejor manejo y aplicación del material (13,14,15). Presentan excelentes propiedades al ser materiales hidrofílicos (necesitan humedad para fraguar), buen sellado marginal al depositar cristales de hidroxiapatita en la interfase con la dentina, por lo tanto, son bioactivos y no producen inflamación con una muy baja citotoxicidad, es decir son biocompatibles (16,17,18,19). Presentan actividad antimicrobiana, estudios in vitro han revelado su capacidad de control microbiano al alcalinizar el medio por la liberación de iones hidroxilo y su difusión a través de la dentina (20). Poseen una alta resistencia a la compresión y características físicas similares a la dentina (2,13).

Estos materiales son la indicación ideal para perforaciones mejorando el pronóstico y permitiendo la permanencia del diente en boca, manteniendo su funcionalidad (2,5,15,21,22). Además, los recursos tecnológicos actuales; microscopio clínico (23,24) y tomografía computarizada de alta resolución, permiten resolver el caso con mas precisión y certeza, debido a la determinación exacta de la ubicación y extensión de la zona comprometida; su relación con periodonto y hueso, (25,26,27), y son un apoyo fundamental en el diagnóstico y en la toma de decisiones del tratamiento y en la determinación del pronóstico.

El objetivo de este reporte es describir el manejo endodóntico de una extensa perforación cervicovestibular con un cemento hidraúlico de silicato de calcio o biocerámico.

PRESENTACIÓN DEL CASO

Paciente sexo femenino de 23 años acude a consulta derivada para evaluar diente 1.1. Relata que después de una sesión de retratamiento se complicó la situación y le indicaron que lo mejor era extraerse el diente, porque tenia mal pronóstico y que se realizara un implante. Solicita una segunda opinión porque no desea un implante por razones económicas, de tiempo y porque desea mantener su diente. No presenta ningún antecedente relevante en relación con su estado general, paciente ASA I.

Al examen clínico diente 1.1 presenta integridad de superficie vestibular con leve cambio de color coronario (Figura 1) y un cemento provisorio por palatino con restauraciones de resina mesial y distal. El vestíbulo en relación con diente 1.1 se presenta doloroso a palpación y percusión.

Figura 1. *Diente 1.1. Se observa el cambio de coloración e integridad de superficie vestibular.*

En el examen radiográfico, el diente 1.1 presenta una extensa obturación penetrante a la cámara pulpar y un extenso desgaste en el tercio coronario del canal desplazado hacia distal con relleno endodóntico en el canal (Figura 2).

Figura 2. *Radiografía retroalveolar diente 1.1.*

Se efectuó una tomografía computarizada de alta resolución para el diente 1.1 utilizando ventanas de 40 × 80 mm cortes de 1 mm de espesor cada uno. El informe indica cavidad penetrante que compromete el tercio cervical y parte del tercio medio radicular adelgazando francamente la pared radicular distal (Figura 3 y 4) y vestibular con perforación. (Figura 5).

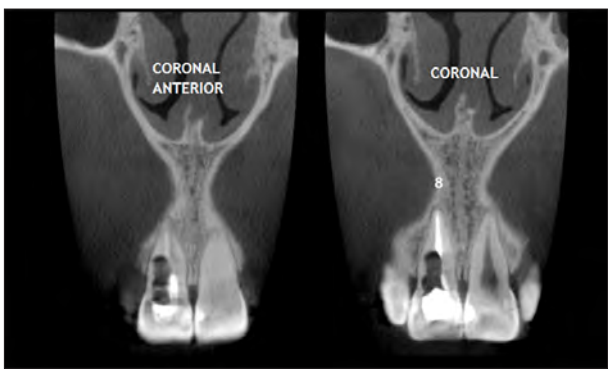

Figura 3. *Corte coronal anterior y coronal evidenciando extensa perdida de estructura coronal y radicular del diente 1.1*

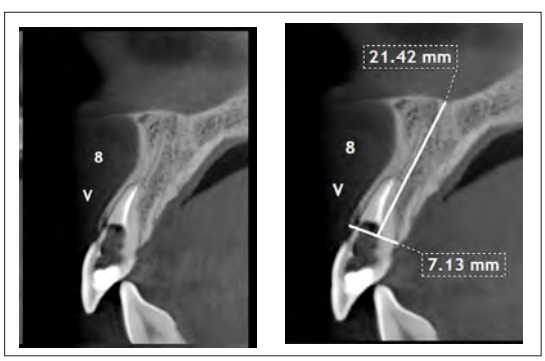

Figura 4. *Cortes transversales evidenciando extensa perdida de estructura coronal y radicular con adelgazamiento franco de pared vestibular*

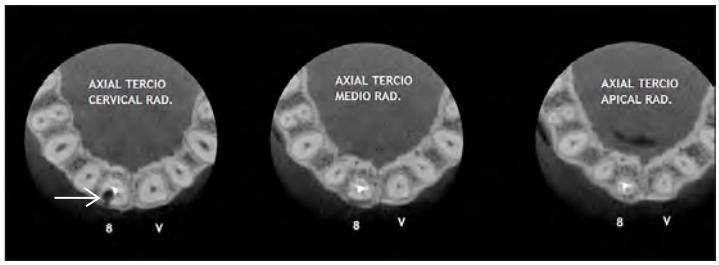

Figura 5. *Cortes axiales donde se evidencia en el primero del lado izquierdo perforación de pared vestibular.*

Se explica a la paciente la situación y el mal pronóstico por la extensa perforación del diente. Se intentará un tratamiento conservador. Paciente desea mantener su diente en boca. Firma el consentimiento informado (28)

Diagnóstico Clínico: Diente 1.1 con terapia endodóntica previa, periodontitis apical sintomática y perforación cervicovestibular.

Pronóstico pretratamiento: Malo o desfavorable.

Primera sesión: Anestesia infiltrativa (Scandicaine Septodont: Mepivacaina) 3% un tubo, sin vasoconstrictor. Se retira cemento provisorio en palatino y comienza un profuso sangrado (Figura 6). Se corrobora con microscopio clínico (CJ- Optik Flexion Microscope) perforación cervicovestibular con sonda dental que penetra a la cámara a través de la mucosa vestibular que se presenta inflamada en zona de comunicación (Figura 7)

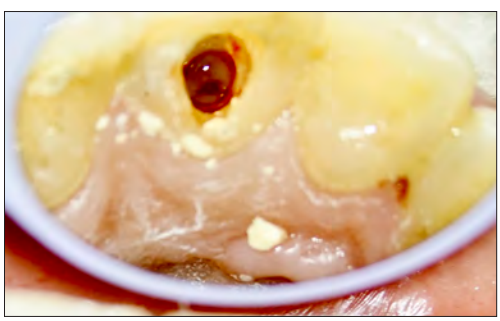

Figura 6. *Sangramiento profuso al retirar cemento provisorio de diente 1.1.*

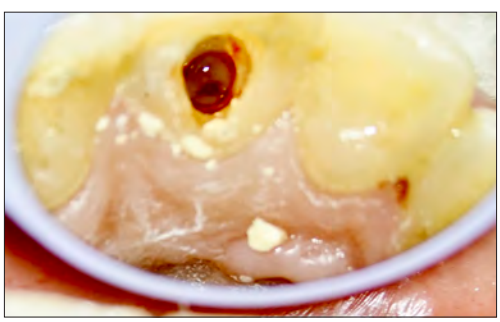

Figura 7. *Se corrobora extensa perforación en la cámara pulpar (Flecha roja).*

Se procede al aislamiento endodóntico y a la desinfección de la cámara pulpar con hipoclorito al 5,25% en conjunto con aspiración para poder observar la zona de perforación y acceder al canal principal. Se desobtura con Reciproc 25 (VDW, München, Alemania) y se instrumenta con R 40. Durante toda la instrumentación se irrigó con hipoclorito al 5,25% (Laboratorio Hertz). Una vez terminada la preparación químico-mecánica y desinfectada la zona se logra observar la extensión de la perforación junto al canal (Figura 8). Se procede a realizar sellado de perforación con TotalFill BC RRM Putty (FKG, Suiza) bajo magnificación con microsocopio clínico (Figura 9 y 10), se aplica con un condensador fino una capa que se adapta a la zona perforada. Se deja mota de algodón, Fermín y vidrio ionómero, es decir, doble sellado. Se toma radiografía periapical para corroborar sellado y desobturación total del canal (Figura 11).

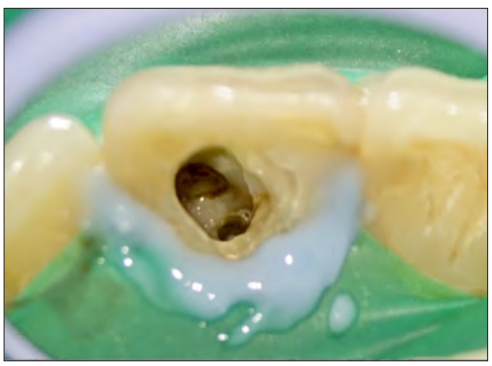

Figura 8. *Se observa canal original y perforación vestibular.*

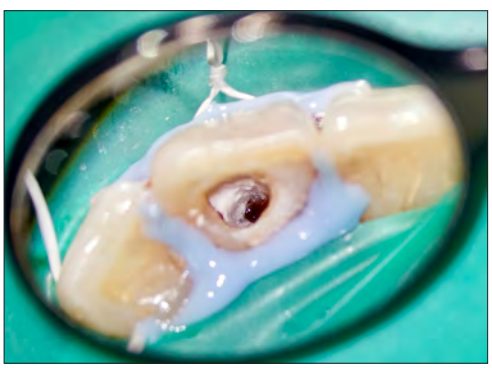

Figura 9. *Sellado de perforación vestibular con TotalFill BC RRM Putty.*

Figura 10: *TotalFill BC RRM Putty. (FKG,Suiza)*

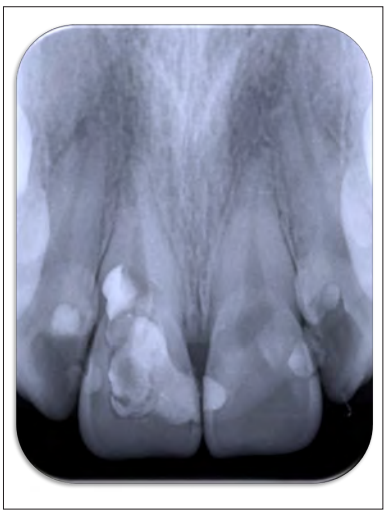

Figura 11. *Corroboración radiográfica de sellado de perforación vestibular con con TotalFill BC RRM Putty y desobturación total del canal.1.1.*

Segunda sesión: Paciente asintomática, mucosa vestibular de aspecto normal, se procede a realizar anestesia infiltrativa (Scandicaine Septodont: Mepivacaina) 3% un tubo, sin vasoconstrictor. Se retira parcialmente sellado temporal, se procede a aislamiento absoluto del diente y se termina de retirar doble sellado. Se corrobora fraguado y adhesión de cemento TotalFill BC RRM Putty en zona de perforación. Se realiza activación ultrasónica de la irrigación por 60 segundos: Cada 20 segundos se recambia el irrigante hasta completar los 60 segundos. También se usa XP Finisher (FKG,Suiza) con el mismo protocolo de la activación ultrasónica. Se realiza irrigación con EDTA al 17% (Farmacia Ahumada) por 1 minuto y se irriga finalmente con agua destilada. Se selecciona cono principal 50 Reciproc. Se procede a realizar compactación hidráulica con TotalFill® BC Sealer™ (Figura 12, 13). Se realiza doble sellado dejando mota de algodón en cámara. Se procede a realizar control radiográfico de Obturación. (Figura 14)

Figura 12. *Se corrobora sellado de perforación (fraguado y adhesión) y se selecciona cono principal 50.05 Reciproc®.*

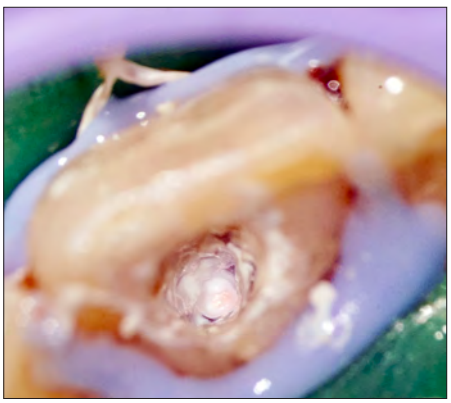

Figura 13. *Compactación hidráulica con cemento TotalFill BC Sealer.*

14. *Control radiográfico de OBC.*

Tercera sesión: Control clínico de paciente, una semana después. Paciente estaba asintomático y se sometió a un tratamiento de clareamiento ambulatorio con peróxido de hidrógeno. Después de retirar el doble sellado y mota de algodón se deja en la cámara pulpar una mezcla de perborato de sodio con peróxido de hidrógeno al 20 % (Perborato Whiteness FMG). Se deja doble sellado: Fermín y vidrio ionómero.

Cuarta sesión: Diente con cambio de coloración adecuado y no fue necesario otra sesión de clareamiento (Figura 15). Se retira el agente clareador irrigando con abundante agua destilada y aspiración. Se realiza el relleno de cámara con resina (Filtek Supreme XTE, 3M ESPE, Seefeld, Alemania). Paciente viajaba al día siguiente (Figura 16).

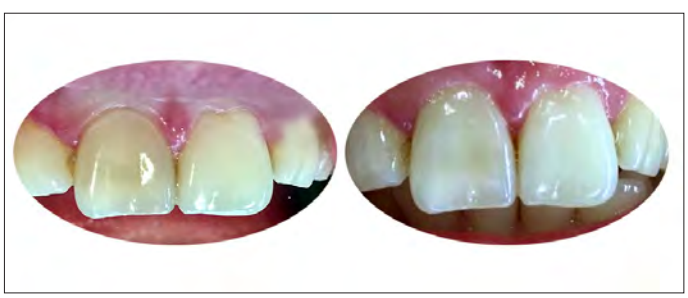

Figura 15. *Antes y después del tratamiento clareador*

16. *Control radiográfico de obturación definitiva de cámara con resina.definitiva de cámara con resina.*

DISCUSIÓN

Este caso clínico puede generar controversias, pero es uno de tantos que se enfrentan como especialistas y es un desafío resolverlo por dos razones fundamentales, preservar diente y porque el paciente lo desea, esto último muchas veces se olvida y se indican tratamientos ideales que el paciente no puede cubrir económicamente o no es su necesidad inmediata.

Este caso tenia un pronóstico malo o desfavorable porque se sumaban una serie de factores que se analizan para determinar el éxito o fracaso del tratamiento de una perforación y por ende su pronóstico (2,3,4). Jugaban en contra, tiempo transcurrido, dos semanas por lo menos, con la consiguiente contaminación de la zona, gran extensión de la lesión y su ubicación a nivel de la cresta ósea. Todo sumaba en contra para ser parte del 4,2% de indicación de extracción por perforación o un stripping (5,6)

Los factores que jugaron a favor fueron facilidad del acceso al área de perforación al trabajar con microscopio clínico lo que permitió un apropiado sellado de la zona, sumado a la ausencia de lesión apical y antecedentes de paciente sano. Estos factores fueron determinantes para decidir el tratamiento y su éxito posterior, lo avala también una revisión sistemática y un metaanálisis que arroja que la reparación no quirúrgica de las perforaciones de la raíz dan como resultado una tasa de éxito de más del 70% y lo indican como tratamiento de elección (5).

Por otra parte, actualmente la evaluación de los resultados de un tratamiento endodóntico ha evolucionado a partir de los estrictos criterios de Strindberg a nuevos criterios centrados en el paciente que son ausencia de síntomas y signos clínicos, supervivencia y funcionalidad de los dientes tratados endodónticamente incluso con la presencia de lesiones periapicales pequeñas y estables (4). En este caso se apela a la supervivencia y funcionalidad del diente tratado, que desde el año 2018 en que fue atendido hasta la fecha - 3 años -sigue en boca sin ninguna sintomatología.

En relación al uso del los cementos hidráulicos de silicato de calcio, conocidos también como Biocerámicos en el tratamiento de perforaciones, existe suficiente literatura que avala su uso (2,3,5,13,14,15,), además se hace mucho mas fácil su aplicación en la zona, por su presentación clínica tipo masilla al compararlo con el otro material indicado en estos casos con una trayectoria de años de éxito, como es el MTA.(9,10,11,12).

Además, al estar en una zona eminentemente estética se optó por un biocerámico que no presenta óxido de bismuto que podría teñir la zona cervical de diente 1.1.

Complemento indispensable es el microscopio clínico (24,25) para observar extensión de perforación, posicionar en la zona el material, corroborar después su fraguado y sellado.

CONCLUSIONES

Con los recursos tecnológicos a disposición de la especialidad, como son el microscopio quirúrgico y la tomografía computarizada de alta resolución, que junto a nuevos materiales y evidencia científica, permiten resolver exitosamente casos con un pronostico desfavorable o definitivamente malo, como este caso de una perforación cervicovestibular, permitiendo supervivencia y funcionalidad del diente afectado, respondiendo así la necesidad del paciente de preservar su diente.

REFERENCIAS BIBLIOGRÁFICAS

1. American Association of Endodontists. Glossary of endodontic terms.10th ed. Chicago: American Association of Endodontists; 2020.
2. Estrela, C., Decurcio, D. de A., Rossi-Fedele, G., Silva, J. A., Guedes, O. A., & Borges, Á. H. 2018. Root perforations: a review of diagnosis, prognosis and materials. Braz Oral Res. 32(suppl 1): e73
3. Abhijeet Kamalkishor Kakani et al. A Review on Perforation Repair Materials. J Clin Diagn Res 2015 9(9): ZE09-ZE13.
4. Chugal, N., & Lin, L. M. Endodontic Prognosis. 2017. doi:10.1007/978-3-319-42412-5.
5. Siew, K., Lee, A. H. C., & Cheung, G. S. P. Treatment Outcome of Repaired Root Perforation: A Systematic Review and Meta-analysis. J Endod. 2015; 41(11),1795-1804
6. Toure B, Faye B, Kane AW, et al. Analysis of reasons for extraction of endodontically treated teeth: a prospective study. J Endod 2011;37:1512–5.
7. Farzaneh M, Abitbol S, Friedman S. Treatment outcome in endodontics: the Toronto study: Phases I and II: Orthograde retreatment. J Endod. 2004 Sep;30(9):627-33.
8. Estrela C, Pécora JD, Estrela CRA, Guedes OA, Silva BS, Soares CJ et al. Common operative procedural errors and clinical factors associated with root canal treatment. Braz Dent J. 2017; 28(2):179-90
9. Camilleri. (Ed.). Mineral Trioxide Aggregate in Dentistry 2014; doi:10.1007/978-3-642-55157.
10. Parirokh M, Torabinejad M. Mineral trioxide aggregate: a comprehensive liter- ature review—part I: chemical, physical and antibacterial properties. J Endod 2010;36:16–27.
11. Torabinejad M, Parirokh M. Mineral trioxide aggregate: a comprehensive liter- ature review—part II: leakage and biocompatibility investigations. J Endod 2010;36:190–202.
12. Parirokh M, Torabinejad M. Mineral trioxide aggregate: a comprehensive literature review—Part III: Clinical applications, drawbacks, and mechanism of action. J Endod. 2010 Mar;36(3):400-13.
13. Wang Z. Bioceramic materials in endodontics. Endod Topics. 2015;32(1):3-30
14. Dawood AE, Parashos P, Wong RH, Reynolds EC, Manton DJ. Calcium silicate-based cements: composition, properties, and clinical applications. J Investig Clin Dent. 2017;8(2):e12195.
15. Markus Haapasalo, Mark Parhar, Xiangya Huang, Xi Wei, James Lin & Ya Shen Clinical use of bioceramic materials . Endodontic Topics 2015;32,97–117.
16. De-Deus G, Canabarro A, Alves GG, Marins JR, Linhares AB, Granjeiro JM. Cytocompatibility of the ready-to-use bioceramic putty repair cement iRoot BP Plus with primary human osteoblasts. Int Endod J. 2012 Jun;45(6):508-13.
17. Shokouhinejad N, Nekoofar MH, Razmi H, Sajadi S, Davies TE, Saghiri MA, et al. Bioactivity of Endo Sequence Root Repair Material and Bioaggregate. Int Endod J. 2012;45:1127–34.
18. Kim JR, Nosrat A, Fouad AF. Interfacial characteristics of Biodentine and MTA with dentine in simulated body fluid. J Dent. 2015;43(2):241-7.
19. Miller AA, Takimoto K, Wealleans J, Diogenes A. Effect of 3 Bioceramic materials on stem cells of the apical papilla proliferation and differentiation using a dentin disk model. J Endod. 2018;44(4):599-603.
20. Lovato KF, Sedgley CM. Antibacterial activity of endosequence root repair material and proroot MTA against clinical isolates of Enterococcus faecalis. J Endod. 2011;37(11):1542-6.
21. Ree M, Schwartz R. Management of perforations: four cases from two private practices with medium- to long-term recalls. J Endod 2012;38:1422–1427.
22. Pace R, Giuliani V, Pagavino G. Mineral trioxide aggregate as repair material for furcal perforation: case series. J Endod 2008; 34:1130–1133.
23. Brown, M., Qualtrough, A., & McLean, W. (2019). Magnification in undergraduate endodontics teaching in the UK and Ireland: a survey of teaching leads in Endodontology. Int Endod J.2020; 53(4)553-561
24. ENDODONTICS: Colleagues for Excellence. The Dental Operating Microscope in Endodontics.2016. Published for the Dental Professional Community by the American Association of Endodontists.www.aae.org/colleagues.
25. European Society of Endodontology position statement: The use of CBCT in Endodontics. Int Endod J 2014;47, 502–504.
26. The Impact of Cone Beam Computed Tomography in Endodontics: A New Era in Diagnosis and Treatment Planning. Spring 2018 ENDODONTICS: Colleagues for Excellence.
27. AAE/AAOMR Revised Joint Position Statement on Cone Beam Computed Tomography in Endodontics. Mayo 2016.
28. http://www.socendochile.cl/docs/Consentimiento-Informado-Sociedad-de- Endodoncia-de-Chile.pdf.
29. Endodontics: principles and practice. Mahmoud Torabinejad, Richard E. Walton. Copyright 2009 by Saunders, an imprint of Elsevier Inc. ISBN: 978-1-4160-3851-1.

Autor de correspondencia:
Marcia Antúnez R
e-mail: marciantunez@gmail.com

Recibido: 27/7/2020
Aceptado: 4/8/20200

La autora declara no presentar conflicto de interés.

CCDENTAL
Endo Lovers

PRONTO
EN CCDENTAL

NUEVOS PRODUCTOS

LANZAMIENTO 2020
OCTUBRE

CCDENTAL
Endo Lovers

CCDENTAL TODO EN ENDODONCIA PARA TI.

LLÁMANOS
934502338
934502339
962258063

WWW.CCDENTALCHILE.CL

Tratamiento No Quirúrgico de una Lesión Periapical Extensa de Origen Endodóntico. Reporte de Caso

Non-Surgical Treatment of an Extensive Periapical Lesion of Endodontic Origin, Case Report

Miluska Zuloeta Noblecilla[1] **Jorge Noriega Castañeda**[2] **Rensso Vertiz Falla**[3] **Renzo Nicolás Nazario Riquero**[3]

[1] Residente de Endodoncia, Universidad Peruana de Ciencias Aplicadas, Lima Perú
[2] Docente posgrado en Periodoncia, Universidad Peruana de Ciencias Aplicadas, Lima, Perú
[3] Docente posgrado en Endodoncia, Universidad Peruana de Ciencias Aplicadas, Lima, Perú

RESUMEN

El traumatismo dental trae consigo afecciones pulpares irreversibles que pueden desencadenar una necrosis del tejido pulpar. Debido a la ausencia de sintomatología en algunos casos, el proceso necrótico puede generar una lesión apical que a largo plazo puede alcanzar grandes extensiones.

Para tratar este tipo de lesiones apicales de gran tamaño, es necesario un adecuado diagnóstico clínico, complementado con la evaluación tomográfica, para la localización los dientes afectados. Es posible tratar estas afecciones con un abordaje no quirúrgico, obteniendo resultados favorables.

El presente reporte de caso tiene como objetivo presentar la resolución no quirúrgica de una lesión periapical extensa de origen endodóntico.

Palabras clave: Lesión periapical, Terapia endodóntica No quirúrgica, Tomografía Computarizada de Haz Cónico.

ABSTRACT

Dental trauma brings irreversible pulpal conditions that can trigger pulp tissue necrosis. Due to the absence of symptomatology in some cases, the necrotic process can generate an apical lesion that in the long term can reach large extensions.

To treat this type of large apical lesions, an adequate clinical diagnosis, complemented with tomographic evaluation, are necessary to locate the affected teeth. Is possible to treat these conditions with a non-surgical approach, obtaining favorable results.

This case report aims to present the non-surgical resolution of an extensive periapical lesion of endodontic origin.

Keywords: Periapical lesion, Nonsurgical Endodontic Therapy , Computerized cone-beam tomographic.

INTRODUCCIÓN

Las lesiones traumáticas de los dientes son frecuentes y usualmente involucran los dientes anteriores de los pacientes jóvenes. La respuesta a este trauma dental puede ser variado, incluyendo: pulpitis, calcificaciones pulpares, reabsorciones internas y en algunas otras ocasiones llegar a desencadenar una necrosis pulpar parcial o total. (1)

Este deterioro del tejido pulpar trae consigo condiciones anaerobias, las cuales favorecen el crecimiento de microorganismos oportunistas que desarrollan lesiones a nivel periapicapical en respuesta al contenido antigénico del canal radicular mediante mecanismos inmuno-patológicos. (2)

De acuerdo con Sullivan y colaboradores, estas lesiones apicales pueden clasificarse en abscesos, granulomas o quistes apicales y la gravedad de la lesión será directamente proporcional al tiempo en que no haya sido tratado el origen de la lesión. (3)

En el caso de grandes lesiones apicales, las opciones de tratamiento varían desde el tratamiento de canal radicular no quirúrgico y/o la microcirugía apical hasta la exodoncia de la pieza dental. (4)

Históricamente hasta 1960 los endodoncistas, patólogos y cirujanos buco maxilo faciales consideraban que las lesiones periapicales extensas (entre 7 a 18mm de diámetro) necesitaban siempre de un tratamiento quirúrgico complemetario, y que el tratamiento endodontico ortógrado no era suficiente. Sin embargo, en la actualidad ese concepto ha cambiado. (5)

Para un correcto diagnóstico, es necesario contar con la tomografía computarizada con haz de cono (TCHC). Varios estudios han demostrado que la imagen tomográfica computarizada de haz cónico es más precisa que la radiografía para identificar lesiones periapicales; estas imágenes podrán complementar los hallazgos clínicos y obtener un adecuado diagnóstico. (6)

El objetivo de este reporte de caso fue presentar la resolución no quirúrgica de una lesión periapical extensa de origen endodóntico.

PRESENTACIÓN DE CASO CLÍNICO

Paciente de 25 años de sexo masculino, ASA I, fue derivado del servicio de cirugía bucal y maxilofacial al servicio de endodoncia del Centro Universitario de Salud de la Universidad Peruana de Ciencias Aplicadas (CUS-UPC).

El paciente refiere que hace siete años recibió un golpe en la zona de los dientes anteroinferiores cuando practicaba Taekwondo. Al no presentar sintomatología posterior al evento, decidió no asistir a una consulta dental. Sin embargo, hace cuatro meses notó que el diente 3.1 presentaba un oscurecimiento de la corona.

Evaluación clínica

Se decide realizar la evaluación clínica de todos los dientes anteroinferiores.

Al examen clínico se aprecia discromia coronaria del diente 3.1 (Figura 1) y aumento de volumen a nivel de la encía adherida de los dientes anteroinferiores, de consistencia dura, bordes circunscritos no depresible.

Los dientes 3.1 y 3.2 tuvieron respuesta negativa a la prueba de sensibilidad pulpar al frío. Respuesta dolorosa (puntuación 4 de acuerdo a escala visual análoga (EVA) (7)) a percusión vertical y horizontal. Movilidad grado 2 según escala de Miller. (8)

Figura 1. *Registro fotográfico inicial*

Exámenes auxiliares

En la radiografía panorámica, se observó una amplia imagen radiolúcida de bordes definidos extendida entre los dientes 3.3 y 4.3. (Figura 2)

Figura 2. *Radiografía panorámica*

Se decidió indicar una TCHC, reportando una imagen hipodensa de 23x13x10mm, considerada de tipo 5E según la clasificación de Estrela y colaboradores (9) .

Ante ello, se realizó una biopsia de la lesión. El diagnóstico anatomo-patológico fue de absceso apical crónico. (Figura 3)

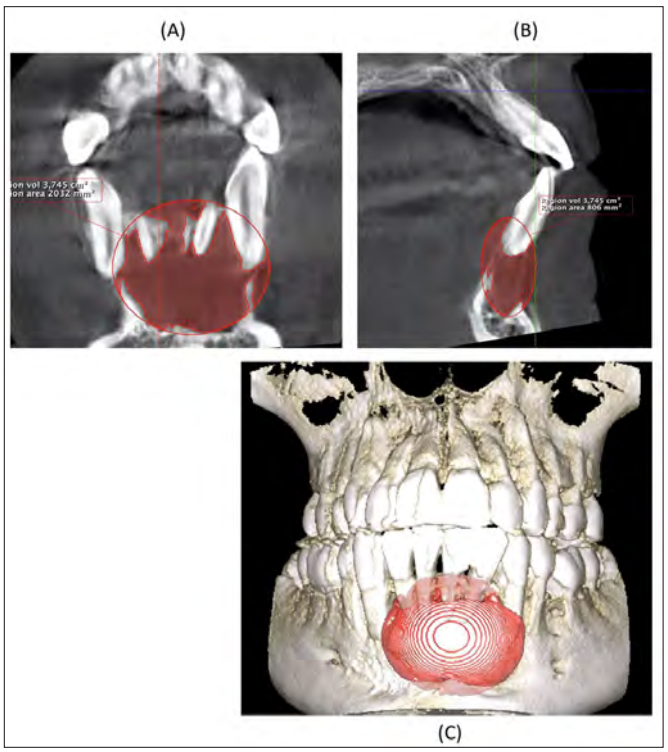

Figura 3. *Tomografía computarizada con haz de cono evidenciando la lesión apical extensa: A. corte coronal, B. corte sagital, C. Reconstrucción 3D.*

Luego de la evaluación clínica y de los exámenes auxiliares, se resuelve que el diagnóstico de los dientes 3.3, 4.1, 4.2 y 4.3 fue de pulpa normal, mientras que el diagnóstico de los dientes 3.1 y 3.2 fue de necrosis pulpar con absceso apical crónico, de acuerdo con el consenso de la AAE. (10)

Se decidió abordar el caso clínico optando por el tratamiento endodóntico no quirúrgico de los dientes 3.2 y 3.1. Por consideraciones biológicas y fisiológicas del paciente se indicó un tratamiento ortógrado, sin descartar una microcirugía apical en caso se produzca una reagudización de la lesión.

Tratamiento

Se utilizó una cárpule de anestesia infiltrativa con vasoconstrictor Newcaína 2% (Lidocaína con epinefrina 1:80000), para luego realizar el aislamiento absoluto y posterior apertura cameral de los dientes 3.1 y 3.2.

Se determinó la longitud de trabajo con la ayuda de un localizador apical electrónico Root ZX Mini (J Morita, Japón); para esta medición se utilizaron instrumentos de 25mm de calibre número 10 C-Pilot (VDW, Alemania), con movimientos horario y antihorario hasta llegar a la longitud de trabajo marcada por el localizador apical electrónico. Se confirmó la medida mediante una radiografía periapical, estableciendo una longitud de trabajo de 20.5mm para el diente 3.1 y de 22.5mm para el diente 3.2. (Figura 4)

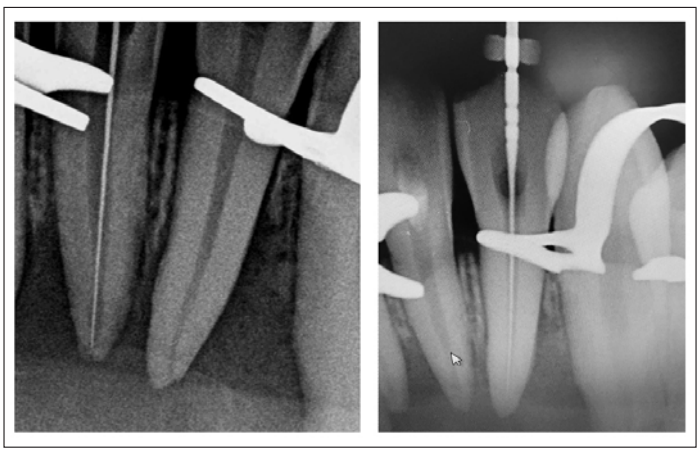

Figura 4. *Longitud de trabajo de los dientes 3.1 y 3.2, corroborada en la radiografía periapical.*

Para la preparación químico-mecánica de ambos dientes, se realizó una técnica hibrida de instrumentos rotatorios; primero se utilizó una lima Mtwo 10/.04 rotatoria (VDW, Alemania), seguidamente la lima Reciproc 25 (VDW, Alemania), finalizando la preparación con la lima Mtwo 35/.04 rotatoria (VDW), conformándose el tope apical (Figura 5).

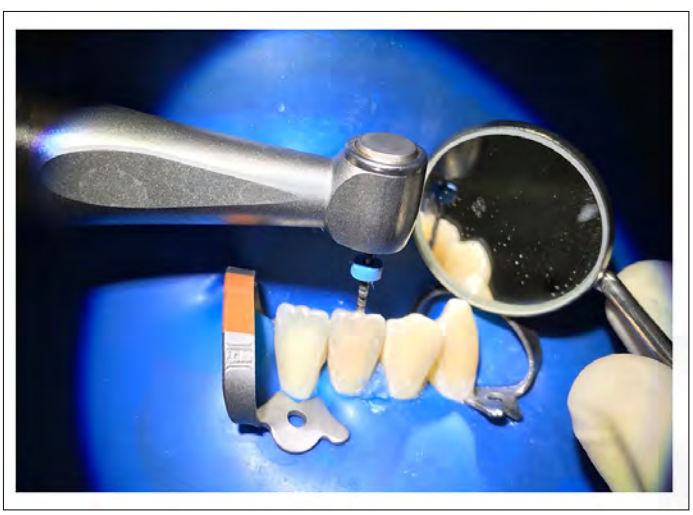

Figura 5. *Preparación químico- mecánica de los dientes 3.1 y 3.2 con limas rotatorias.*

Se realizó la patencia apical entre limas con un instrumento manual C-Pilot número 10, y se irrigó durante toda la preparación con NaOCl al 4% (Clorox 4%, Clorox © Company) en cada cambio de instrumento. (Figura 6).

Figura 6. *Irrigación con NaOCl al 4%.*

Durante la primera sesión del tratamiento se observó un drenaje purulento en el diente 3.1; por ello, se decidió dejar el canal medicado por un lapso de 7 días con hidróxido de calcio en polvo (Maquira, Brasil), utilizando como vehículo una solución de suero fisiológico. Se hizo recambio de medicación intracanal por dos semanas seguidas, hasta observar la detención del exudado purulento.

Luego de 2 semanas, se prosiguió con la obturación de los canales, utilizando gutapercha Mtwo 35 con taper 0.04 (VDW, Alemania) para cada uno de los dientes. La técnica utilizada para la obturación fue la compactación lateral; ésta se realizó con la ayuda de espaciadores manuales de tipo A, B, C (Dentsply - Maillefer, Suiza), se utilizaron conos accesorios de calibres 15, 20 y 25. El cemento con el que se obturó fue Endofill (Dentsply – Maillefer, Suiza) (Figura 7).

Figura 7. *Radiografía control de obturación de los dientes 3.1 y 3.2.*

Se determinó realizar controles periódicos para la evaluación de criterios clínicos, radiográficos y tomográficos e ir observando la ausencia de signos y síntomas clínicos, así como la reducción del tamaño de la radiolucencia periapical. En el control de seguimiento a un mes de realizado el tratamiento, se reportó ausencia de sintomatología y desaparición del edema antero inferior.

El segundo control fue realizado a los tres meses del término del tratamiento. A la evaluación clínica, se mantiene la ausencia de signos y síntomas, a la evaluación radiográfica aún no se evidencian cambios significativos de la zona afectada (Figura 8).

Figura 8. *Radiografía de control post operatorio a los 3 meses*

Un tercer control, realizado a los seis meses del tratamiento endodóntico, mostró la permanencia de la ausencia de signos y síntomas clínicos. Radiográficamente se observó disminución del área radiolúcida periapical. (Figura 9).

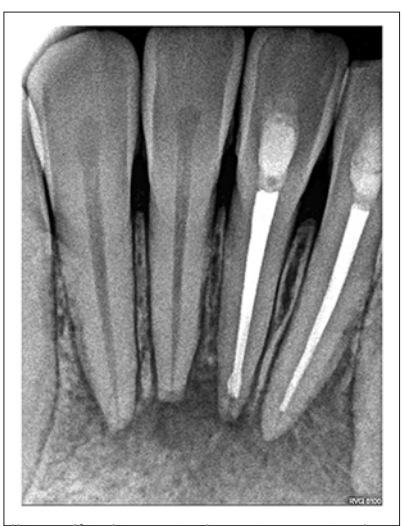

Figura 9. *Radiografía de control post operatorio a los 6 meses. Se observa disminución de la IRL a nivel periapical.*

Se indicó una TCHC a 9 meses post tratamiento endodóntico, para ser contrastado con las imágenes pre tratamiento, además de valorar la reparación ósea en una vista tridimensional. De Paula- Silva, F y colaboradores realizaron un estudio in vivo en perros, donde se comparó la evaluación histopatológica como "estándar de oro" con la evaluación de TCHC luego de seis meses del tratamiento endodóntico, concluyendo que existía información similar respecto a las dimensiones de las lesiones periapicales obtenidas. (11)

En la TCHC de control, a los cortes transversal, sagital y coronal se evidenció osificación como signo de recuperación de la lesión principal; se observó mayor densidad de la placa cortical vestibular en comparativa con la TCHC inicial. (Figura 10).

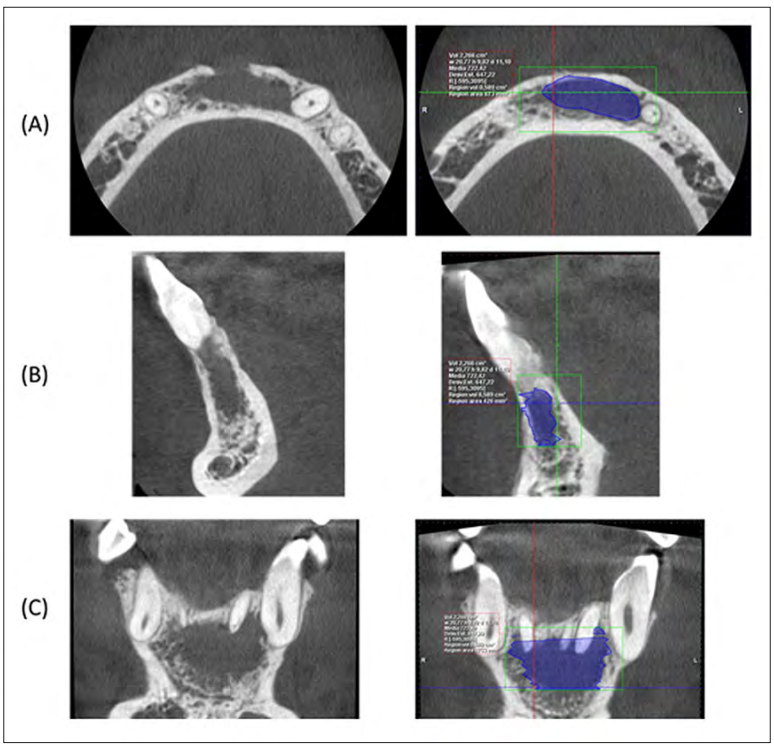

Figura 10. *Cambios tomográficos a 9 meses post tratamiento. (A) Cortes transversales, (B) Cortes sagitales, (C) Cortes coronales.*

Se realizó un cuarto control a los 18 meses de terminado el tratamiento endodóntico, evidenciando ausencia de signos y síntomas clínicos. Radiográficamente se visualizó una reducción de la imagen radiolúcida periapical, concentrándose en los ápices radiculares de las piezas 3.1 y 4.1.

Se planea seguir con los controles. Según la ESE, para el tamaño de lesión descrita se debe hacer un control clínico- radiográfico y tomográfico mínimo de 4 años. (12)

Figura 11. *Radiografía de control post operatorio a los 18 meses.*

DISCUSIÓN

De acuerdo con la AAE, los dientes con reabsorción apical y grandes lesiones periapicales, especialmente aquellas que se extienden para causar expansión de las corticales, son casos complejos que a menudo necesitan intervención quirúrgica. Sin embargo, de acuerdo con Soares y colaboradores, el tratamiento quirúrgico debe reservarse preferiblemente como una segunda línea de tratamiento y considerarlo solo cuando el tratamiento conservador no ha podido resolver la patología perirradicular. Bajo este concepto, en el presente caso se decidió comenzar por un abordaje ortógrado, sin descartar la microcirugía apical en caso se produzca la reagudización de la lesión. (5 y 13)

Los procesos relacionados en la recuperación de esta lesión periapical extensa podrían ser otorgados al efecto de la preparación químico- mecánica en la microbiota intracanal. Costa y colaboradores afirman que la efectividad de los procedimientos de preparación permiten reducir las poblaciones de bacterias en los dientes tratados endodónticamente. (14), la preparación del conducto radicular debe ser lo suficientemente grande en el segmento apical para aumentar la limpieza y la desinfección y, al mismo tiempo, debe ser compatible con la anatomía de la raíz. (15)

Otro de los factores para promover la recuperación de la lesión apical está en la descompresión de la lesión establecida por la patencia apical por apertura mecánica del foramen radicular.

La solución irrigante de elección fue el NaOCl, debido a sus propiedades antimicrobianas y capacidad de disolución de tejidos. Los patógenos endodónticos son altamente susceptibles al NaOCl. Esta sustancia supuestamente ejerce su efecto antibacteriano al inducir la oxidación irreversible de grupos sulfhidrilo de enzimas bacterianas esenciales, pero también puede tener efectos nocivos sobre el ADN bacteriano y las actividades asociadas a la membrana (16); también, la acción antimicrobiana complementaria del hidróxido de calcio, posiblemente debido a su pH alcalino y al efecto de los iones calcio e hidroxilo en el tejido periapical y los microorganismos. La pasta de hidróxido de calcio se ha utilizado para ayudar a secar canales persistentemente húmedos y neutralizar endotoxinas bacterianas (acción antiendotoxina), reduciendo así la inflamación periapical. (17) Sjögren y colaboradores encontraron que el uso de hidróxido de calcio como medicación intracanal durante una semana fue suficiente para reducir las bacterias en los canales radiculares. (18)

Además, en el estudio a largo plazo de Çalıkan y Sen se ha informado que el tratamiento con hidróxido de calcio produjo una alta frecuencia de curación periapical, aproximadamente el 72,5% de todos los casos curados se recuperaron con éxito dentro de los 12 meses posteriores al tratamiento.(19)

Finalmente, la acción del sistema inmune en el componente epitelial de la lesión también será determinante para una adecuada recuperación del tejido, especialmente en casos similares al presentado. (14)

Es difícil determinar con el examen radiográfico de rutina si existe una curación completa o si la descompresión de la lesión reduce la erosión de las placas corticales. Las técnicas más sofisticadas, como la TCHC, pueden proporcionar una mejor imagen de la zona intraosea. Los estudios de resultados a largo plazo proporcionan información indispensable sobre los cambios dinámicos de las lesiones periapicales después del tratamiento endodóntico y el desarrollo de periodontitis apical. En particular, los estudios de TCHC pueden medir con precisión el volumen de las lesiones óseas periapicales, lo que permite una evaluación cuidadosa de los cambios volumétricos de las lesiones periapicales después del tratamiento endodóntico. (20) Según la ESE, para el tamaño de lesión descrita se debe hacer un control clínico- radiográfico y tomográfico periódico, con un mínimo de 4 años post tratamiento para observar los signos radiográficos, como el cambio de densidad dentro de la lesión, la reforma trabecular y la formación de la lámina dura, especialmente alrededor de los vértices de los dientes comprometidos. (13)

Ghorbanzadeh y colaboradores reportaron un caso donde se observó la regeneración ósea a 18 meses post tratamiento; se reportaron características similares a la del presente reporte. (21)

CONCLUSIÓN

El éxito del tratamiento endodóntico no quirúrgico, independientemente del tamaño de la lesión con la que nos encontremos, siempre estará sujeto a un buen diagnóstico. Un completo desarrollo de la historia del paciente, junto a la evaluación clínica y los exámenes complementarios, nos llevarán al origen del desarrollo de la lesión periapical y con ello plantear como primera opción un tratamiento conservador y eficaz, el cual nos lleve a resultados favorables en el tiempo.

REFERENCIAS BIBLIOGRÁFICAS

1. Oztan MD. Endodontic Treatment of Teeth Associated With a Large Periapical Lesion. Int Endod J. 2002;35(1):73–8.
2. Chen MY-H, Chen K-L, Chen C-A, Tayebaty F, Rosenberg PA, Lin LM. Responses of Immature Permanent Teeth With Infected Necrotic Pulp Tissue and Apical Periodontitis/Abscess to Revascularization Procedures. Int Endod J. 2012;45(3):294–305.
3. Sullivan M, Gallagher G, Noonan V. The root of the problem. J Am Dent Assoc. 2016;147(8):646–9.
4. Torabinejad M, Corr R, Handysides R, Shabahang S. Outcomes of Nonsurgical Retreatment and Endodontic Surgery: A Systematic Review. J Endod. 2009;35(7):930–7.
5. Soares J, Santos S, Silveira F, Nunes E. Nonsurgical Treatment of Extensive Cyst-Like Periapical Lesion of Endodontic Origin. Int Endod J. 2006;39(7):566–75.
6. Venskutonis T, Plotino G, Juodzbalys G, Mickevičienė L. The Importance of Cone-Beam Computed Tomography in the Management of Endodontic Problems: A Review of the Literature. J Endod. 2014;40(12):1.
7. Riaz A, Maxood A, Abdullah S, Saba K, Din SU, Zahid S. Comparison of frequency of post-obturation pain of single versus multiple visit root canal treatment of necrotic teeth with infected root canals. A Randomized Controlled Trial. J Pak Med Assoc. 2018;68(10):1429-1433.
8. Zorrilla C, Vallecillo M. Importancia de los índices periodontales en la evolucíón de los implantes osteointegrados. Av Periodon Implant. 2002;14(2):75–9.
9. Estrela C, Bueno MR, Azevedo BC, Azevedo JR, Pécora JD. A New Periapical Index Based on Cone Beam Computed Tomography. J Endod [Internet]. 2008 Nov;34(11):1325–31. Available from: https://linkinghub.elsevier.com/retrieve/pii/S0099239908007334
10. American Association of Endodontists. AAE Consensus Conference Recommended Diagnostic Terminology. J Endod. 2009;35(12):1634.
11. De Paula-Silva, F. W. G., Júnior, M. S., Leonardo, M. R., Consolaro, A., & da Silva, L. A. B. Cone-beam computerized tomographic, radiographic, and histologic evaluation of periapical repair in dogs' post-endodontic treatment. Oral Surgery, Oral Medicine, Oral Pathology, Oral Radiology, and Endodontology; 2009 108(5), 796–805.doi:10.1016/j.tripleo.2009.06.016
12. European Society of Endodontology. Quality guidelines for endodontic treatment: consensus report of the European Society of Endodontology. Int Endod J. 2006;39:921–30.
13. American Association of Endodontists. Guide to Clinical Endodontics. 6 ed. Chicago, IL; 2016. 40 p.

14. Costa R, Zandi H, Kristoffersen A, Enersen M, Mdala I, Ørstavik D, et al. Influence of the Apical Preparation Size and the Irrigant Type on Bacterial Reduction in Root Canal-treated Teeth With Apical Periodontitis. J Endod. 2017;43(7):1058–63.
15. Rodrigues, R. C. V., Zandi, H., Kristoffersen, A. K., Enersen, M., Mdala, I., Ørstavik, D., Rôças, I. N., & Siqueira, J. F. (2017). Influence of the Apical Preparation Size and the Irrigant Type on Bacterial Reduction in Root Canal–treated Teeth with Apical Periodontitis. Journal of Endodontics, 43(7), 1058–1063. https://doi.org/10.1016/j.joen.2017.02.004.
16. Rôças, I. N., & Siqueira, J. F. (2011). Comparison of the in vivo antimicrobial effectiveness of sodium hypochlorite and chlorhexidine used as root canal irrigants: A molecular microbiology study. Journal of Endodontics, 37(2), 143–150. https://doi.org/10.1016/j.joen.2010.11.006
17. Santos Soares, S. M. C., Brito-Júnior, M., De Souza, F. K., Zastrow, E. Von, Cunha, C. O. Da, Silveira, F. F.,Soares, J. A. Management of cyst-like periapical lesions by orthograde decompression and long-term calcium hydroxide/chlorhexidine intracanal dressing: A case series. Journal of Endodontics. 2016; 42(7), 1135–1141. https://doi.org/10.1016/j.joen.2016.04.021
18. Sjögren U, Figdor D, Spångberg L, Sundqvist G. The Antimicrobial Effect of Calcium Hydroxide as a Short-Term Intracanal Dressing. Int Endod J. 1991;24(3):119–25.
19. Calişkan MK, Sen BH. Endodontic Treatment of Teeth With Apical Periodontitis Using Calcium Hydroxide: A Long-Term Study. Endod Dent Traumatol. 1996;12(5):215–21.
20. Zhang, M. M., Liang, Y. H., Gao, X. J., Jiang, L., Van Der Sluis, L., & Wu, M. K. Management of Apical Periodontitis: Healing of Post-treatment Periapical Lesions Present 1 Year after Endodontic Treatment. Journal of Endodontics. 2015; 41(7), 1020–1025. https://doi.org/10.1016/j.joen.2015.02.01
21. Ghorbanzadeh S, Ashraf H, Hosseinpour S, Ghorbanzadeh F. Nonsurgical Management of a Large Periapical Lesion: A Case Report. Iran Endod J [Internet]. 2017;12(2):253–6. Available from: http://www.ncbi.nlm.nih.gov/pubmed/28512496

Autor de correspondencia:
Miluska Zuloeta Noblecilla
e-mail: milusk1391@gmail.com
Recibido 31/12/2019
Aceptado 17/7/2020

Los autores declaran que no existe conflicto de interés.

AGRADECIMIENTOS

"En memoria a mi mentor Rensso Vertiz, descanse en Paz, gracias por tanto."

1. GENERAL

La revista "Canal Abierto", publicada semestralmente desde su creación en el año 2000, es el órgano oficial de difusión científica de la Sociedad de Endodoncia de Chile (SECH) y está enfocada a la publicación de trabajos inéditos que comprendan temas relativos a la endodoncia o afines. Su versión impresa se distribuye gratuitamente entre los socios de SECH y su versión digital es de acceso libre. Ya que no existen diferencias entre las versiones impresa y digital de la Revista Canal Abierto, estas normas aplican indistintamente a ambas.

La revista aceptará para su estudio y posible publicación todos aquellos artículos originales de investigación, revisiones sistemáticas y reportes clínicos que no han sido publicados previamente, ni se encuentren pendientes para posible publicación. No se tomarán en consideración los manuscritos que simultáneamente se hayan enviado a otras revistas, a excepción de publicaciones que contengan información relevante a difundir, como directrices de organismos gubernamentales, por ejemplo. Es responsabilidad del/los autor(es) declarar si el manuscrito ha sido presentado oralmente o como póster , detallando nombre del evento, fecha, lugar y organización a cargo.

Los trabajos enviados deben ajustarse a los "Uniform Requirements for Manuscripts Submitted to Biomedical Journals", establecidos por el International Committee of Medical Journal Editors en www.icmje.org.

Es responsabilidad del/los autor(es), obtener consentimiento escrito para incorporar en sus artículos fotografías que identifiquen a personas y para incluir material que haya sido publicado previamente en otro medio. Para resguardar la confidencialidad de los pacientes, será el autor quien almacene los consentimientos escritos y deberá adjuntar a su trabajo una declaración escrita señalando que cuenta con dichos documentos.

Los estudios que involucren experimentación con seres humanos deberán cumplir con la Declaración de Helsinki de 1975, o demostrar, en su defecto, que cuentan con la aprobación del Comité de Ética de su Institución. En el caso de realizar experimentos con animales, el/los autor(es) deberán indicar si se han cumplido las normativas nacionales e institucionales para el cuidado y uso de animales de laboratorio.

El/los autor(es) que envíen sus artículos autorizan expresamente su publicación en la versión impresa y digital de la revista "Canal Abierto", en el sitio web de la Sociedad de Endodoncia de Chile y en otros soportes informáticos y manifiestan estar en conocimiento de que esta publicación es de acceso libre.

2. PRESENTACIÓN DE LA PUBLICACIÓN

Los artículos deben ser enviados al correo electrónico: canalabierto@socendochile.cl

2.1. FORMATO

Todos los archivos de texto deben presentarse en formato Word Microsoft Office sin protección contra escritura. El documento debe ser de tamaño carta, con márgenes de 2,5 cm. La fuente debe ser Arial tamaño 12, color negro, con interlineado 1.5, márgenes justificados y páginas numeradas. Los certificados, actas, autorizaciones y declaraciones deben presentarse en formato PDF e incluir la información suficiente de identificación de los interesados.

La(s) foto(s) del/los autor(es) deben subirse en formato JPEG de resolución suficiente para impresión. El nombre de cada foto debe corresponder al apellido del autor correspondiente. Las figuras deben enviarse por separado en formato JPEG. El nombre de la imagen debe corresponder al número con el que está mencionada en el artículo (Ej: figura 1, figura 2, etc.) Las leyendas de las figuras deben ir en un archivo Word independiente adjuntando adicionalmente original completo (texto con imágenes y respectivas leyendas) Las tablas deben ir en un archivo Word aparte, con sus respectivos títulos y leyendas, si corresponde.

La primera vez que se use una abreviatura en el manuscrito, deberá ir precedida por el término sin abreviar, seguido de la abreviatura entre paréntesis, a menos que sea una unidad de medida estándar. No se permite el uso de abreviaturas en el resumen.

Cuando se menciona un instrumento, insumo, droga, hardware, software, etc. se deberá acompañar con el nombre del fabricante, ciudad y país de la compañía entre paréntesis.

La extensión máxima para los artículos originales y para las revisiones sistemáticas será de 20 páginas, y para los reportes clínicos 8 páginas, sin considerar figuras ni referencias bibliográficas.

Los reenvíos posteriores a revisiones deben destacar los cambios realizados usando fuente de color azul, para facilitar el trabajo de los revisores.

El idioma de la publicación es castellano; los autores que deseen enviar artículos en otro idioma deberán solicitar excepción al correo canalabierto@socendochile.cl y autorizan al Comité Editorial a hacer la traducción previa a la revisión de pares.

2.2. ESTRUCTURA

2.2.1. PRESENTACIÓN:

Toda publicación debe incluir un archivo de presentación, que incluya la siguiente información:

a. Formato o tipo de artículo.

b. Título: Debe coincidir exactamente con el título indicado en la publicación.

c. Nombre del/los autor(es) (nombre de pila, apellido paterno e inicial del materno), Profesión y máxima titulación académica, afiliación institucional.

d. Nombre del/los departamento(s) e instituciones a las que debe darse crédito por la ejecución del trabajo.

e. Descargos de responsabilidad, si los hay.
f. Información de contacto del autor corresponsal (corresponding author): número de teléfono móvil y dirección de correo electrónico. El autor corresponsal debe indicar claramente si puede publicarse o no su dirección electrónica.
g. La(s) fuente(s) de ayuda y financiamiento: debe mencionarse el apoyo financiero institucional, privado y corporativo, además de los proveedores de equipos, medicamentos e insumos gratuitos o a valores preferenciales, incluyendo, entre paréntesis, ciudad, región o estado y país.
h. Declaración de conflictos de interés, se sugiere usar el modelo desarrollado por ICMJE, disponible en: www.icmje.org/coi_disclosure.pdf

2.2.2. ARTÍCULOS ORIGINALES

Deben aportar nuevos datos clínicos o de investigación básica relacionada con la especialidad y ajustarse al siguiente esquema:
a. Título: Breve y representativo del contenido (no debe incluir siglas), en español e inglés. Extensión máxima 90 caracteres, incluidos espacios.
b. Resumen y palabras clave: Resumen estructurado, de no más de 250 palabras en español e inglés que refleje con precisión el contenido del artículo, su justificación científica y las consecuencias prácticas de los resultados. Debe considerar: objetivos, métodos, resultados y conclusiones. Seleccionar hasta 5 palabras clave en español e inglés.
c. Introducción: Presentar en forma resumida el problema a investigar y el objetivo que persigue el estudio.
d. Material y método: Especificar la metodología, equipamiento, software estadístico y procedimientos realizados con detalle suficiente como para que puedan ser reproducidos por otros investigadores. Incluir indicadores estadísticos, cuando sea posible.
e. Resultados: Deben ser presentados en una secuencia lógica con tablas y figuras, sin interpretar las observaciones efectuadas.
f. Discusión: Realizar una interpretación crítica de los resultados obtenidos, contrastándolos con la información contenida en la literatura científica mundial. Deben enfatizarse los aspectos nuevos e importantes del estudio. En el último párrafo referirse brevemente a las conclusiones obtenidas.
g. Agradecimientos: Sólo mencionar a profesionales o instituciones que hayan contribuido en forma significativa a la realización del trabajo.
h. Referencias bibliográficas: Numerar las referencias o citas bibliográficas correlativamente por el orden que se citen en el texto, tablas y leyendas de las figuras, identificándolas mediante números arábicos, colocados entre paréntesis, según el estilo propuesto por la National Library of Medicine (www.nlm.nih.gov) en "Citing Medicine" 2º edición. Los títulos de los journals deben ser abreviados de acuerdo a la lista indexada por MEDLINE publicada por la NLM.
i. Tablas: Numerar las tablas consecutivamente según el orden en que aparecen mencionadas en el texto. Cada tabla debe tener un título breve y puede incluir una explicación abreviada al pie de la tabla..
j. Figuras: sólo se aceptarán imágenes con calidad adecuada para impresión, en formato JPEG. Las microfotografías deberán tener indicadores internos de escala. Los símbolos, flechas o letras usados en las microfotografías deberán contrastar con el fondo. Numerar imágenes (fotografías, radiografías, esquemas explicativos, etc.) consecutivamente siguiendo el orden de aparición en el texto. Si corresponde, las imágenes deberán ir acompañadas de una leyenda explicativa. Si se utiliza una figura previamente publicada, debe mencionarse la fuente original.

2.2.3. REVISIONES SISTEMÁTICAS

Suponen la actualización de un tema concreto, desde el punto de vista crítico, científico y objetivo. Se sugiere la redacción según pauta PRISMA (http://www.prismastatement.org/documents/PRISMA-P-checklist.pdf) ajustándose a la siguiente estructura:
a. Título: Breve y representativo del contenido (no debe incluir siglas), en español e inglés. Debe especificar que se trata de una revisión sistemática, metaanálisis o ambos. Extensión máxima 90 caracteres, incluidos espacios.
b. Resumen y palabras clave: Resumen estructurado, de no más de 250 palabras en español e inglés. Debe incluir antecedentes, objetivos, fuente de datos, criterios de elegibilidad y exclusión de estudios, evaluación, métodos de síntesis, resultados, conclusiones e implicancias prácticas de los principales hallazgos.
c. Introducción: Debe incluir la justificación de la revisión en el contexto del conocimiento científico sobre el tema y las preguntas que se desea resolver.
d. Método: Debe incluir el protocolo de revisión y registro, criterios de elegibilidad, fuentes de información y búsqueda, selección de estudios, extracción de datos, lista de datos, medidas de resumen, síntesis de resultados y análisis adicionales.
e. Resultados: Debe incluir el número de estudios evaluados e incluidos, síntesis de los resultados y análisis adicionales.
f. Discusión: Debe incluir un resumen de los principales hallazgos, considerando su relevancia práctica; las limitaciones de los estudios y resultados; las conclusiones generales y las implicancias para futuras investigaciones.
g. Las referencias bibliográficas, tablas y figuras deben cumplir las mismas normas que en los artículos originales.

2.2.4. REPORTES CLÍNICOS

Reporte de casos poco frecuentes o que aporten nuevos conceptos terapéuticos. Se sugiere adecuarse al checklist de CARE (https://data.care-statement.org/wpcontent/uploads/2019/03/CARE-checklist-English-2013.pdf)
Usando el siguiente esquema:
a. Título: Breve y representativo del contenido (no debe incluir siglas), en español e inglés. Debe contener las palabras "informe de caso". Extensión máxima 90 caracteres, incluidos espacios.
b. Resumen y palabras clave: Resumen de no más de 250 palabras en español e inglés que refleje con precisión el contenido del artículo. Debe proporcionar el contexto o antecedentes del problema clínico, el aporte del caso específico al tema, una descripción breve de hallazgos, síntomas y signos relevantes; diagnóstico, abordaje, resultado y conclusiones. Seleccionar hasta 5 palabras clave en español e inglés.

c. Introducción: Incluir la evidencia científica mundial sobre el problema clínico.
d. Información del paciente: Debe incluir todos los antecedentes que sean relevantes para el diagnóstico, pronóstico, decisiones terapéuticas, resultados y conclusiones.
e. Presentación del caso clínico: Detallar de manera replicable el desarrollo de la evaluación, diagnóstico y tratamiento. Todo instrumental e insumos utilizados deben mencionarse acompañados del nombre y dirección del fabricante entre paréntesis.
f. Discusión: Realizar una interpretación crítica de los resultados obtenidos, contrastándolos con la información contenida en la literatura científica mundial. Deben enfatizarse los aspectos nuevos e importantes del caso clínico. En el último párrafo referirse brevemente a las conclusiones obtenidas.
g. Perspectiva del paciente: Puede incluirse el relato de la experiencia del paciente durante el proceso.
h. Las referencias bibliográficas, tablas y figuras deben cumplir las mismas normas que en los artículos originales.

2.2.5. RESPUESTAS DE EXPERTOS

Consultas de tipo científico o acerca de casos clínicos, nuevas tendencias o propuestas terapéuticas, materiales en desarrollo, etc.
Los expertos serán contactados por el comité editorial de acuerdo a su relevancia e interés en colaborar.

2.2.6. PUBLICACIONES SECUNDARIAS

Para aceptar una publicación secundaria se deben cumplir los siguientes requisitos:
El/los autor(es) cuentan con la aprobación del/los editor(es) de la revista original.
La versión secundaria refleja fielmente los datos e interpretaciones de la versión primaria.
Una nota a pie de página, en la página que contiene el título de la versión secundaria, informa a los lectores, revisores y editores que el artículo ha sido publicado por completo o en parte, y da la referencia original.
El título del trabajo indica si se trata de una reedición o de una traducción y se es completa o abreviada.
Los editores de revistas que publican simultáneamente en varias lenguas deben tener presente que la NLM indexa la versión en la primera lengua.

2.2.7. CARTAS AL DIRECTOR

Esta sección está destinada a facilitar a los lectores un mecanismo para compartir comentarios, preguntas y críticas constructivas, relacionadas con los artículos publicados o con los tópicos que atañen a la revista. La extensión de las cartas no debe exceder las 300 palabras. El autor de la carta deberá declarar cualquier conflicto de interés. Las cartas recibidas serán remitidas a los autores del artículo mencionado, para permitir la posibilidad de responder en el mismo número en que aparece la carta. El Comité Editorial de la revista posee el derecho de modificar las cartas, para respetar corrección gramatical, pero no puede modificar su contenido. Pendiente política de almacenamiento de cartas

3. EVALUACIÓN DE LA PUBLICACIÓN

3.1. REVISIÓN DEL COMITÉ EDITORIAL

Los trabajos recibidos serán evaluados por el Comité Editorial, quienes verificarán los siguientes criterios:
- Relevancia del trabajo para el objetivo de la revista. Originalidad.
- Calidad de la investigación.
- Contribución a la evidencia científica.
- Potencial de citación.

Los manuscritos que cumplan con los criterios antes señalados, serán derivados a revisión de pares. Para manuscritos presentados por uno o más miembros del Comité Editorial, el Director solicitará la evaluación de un Editor externo.

3.2. REVISIÓN DE PARES

Los trabajos aprobados por el Comité Editorial serán sometidos a una evaluación por dos pares externos, miembros del Comité Científico, quienes clasificarán los trabajos en 4 categorías:
a. Apto para publicación.
b. Requiere modificaciones menores: se sugerirán modificaciones de forma y se realizará una segunda revisión por parte de un editor.
c. Requiere modificaciones mayores: se sugieren modificaciones de fondo y requiere una segunda revisión por parte de revisores externos.
d. No apto para publicación.
Los pares evaluadores tendrán un plazo de 25 días corridos para entregar su revisión y veredicto.
En caso de solicitar modificaciones, el autor corresponsal contará con 20 días corridos para enviar el manuscrito modificado.
La decisión final de publicación estará en manos del director de la revista.

3.3. APELACIÓN

Los autores de manuscritos rechazados, que deseen apelar a la decisión editorial, tendrán 7 días corridos para hacerlo. Para esto, deben enviar un correo a canalabierto@socendochile.cl explicando los motivos por los que solicita una nueva revisión.

4to COCHIDE2021
XI CUMBRE SELA

5,6 Y 7 AGOSTO 2021

HOTEL INTERCONTINENTAL SANTIAGO - CHILE

Sociedad Endodoncia Chile se complace en invitar a sus socios y a toda la comunidad odontológica a nuestro **4º Congreso Chileno de Endodoncia, COCHIDE 2021 y XI Cumbre SELA**, a realizarse en el Hotel Intercontinental, comuna de Las Condes, Santiago, los días jueves 5, viernes 6 y sábado 7 de agosto de 2021.

Este evento contará con la participación de grandes conferencistas internacionales: Josette Camilleri de Malta; Anil Kishen, de Canadá; Antonis Chaniotis de Grecia y Patricia Ferrari, de Brasil, que compartirán sus experiencias clínicas y los resultados de sus investigaciones en diversas áreas del quehacer de la endodoncia, además de enseñarnos en la práctica, a través de workshop.

Incluiremos, además, un Capítulo Científico, donde alumnos de pre y post grado, además de docentes y profesionales, podrán presentar trabajos de investigación original y casos clínicos en formato e-póster. Finalmente, y como ya es tradición, tendremos una Feria Comercial, con todo lo que necesite para la especialidad.

¡LOS ESPERAMOS!

Dra. Josette Camilleri
BChD, MPhil, PhD, FICD, FADM, FIMMM, FHEA

"Choosing the right material for pulp protection".

"Eligiendo el material correcto para la protección pulpar"

Dr. Anil Kishen
BDS, MDS, PhD

"Combatiendo el biofilm en endodoncia"

"Fracturas en dientes con tratamiento de endodoncia: ¿Dónde estamos y hacia donde vamos?"

Dra. Patricia Ferrari
DDS. MSc, PhD

"Reabsorción Cervical Invasiva: Diagnóstico y Tratamiento con biocerámicos"

Dr. Chaniotis Antonis

"Un nuevo enfoque de instrumentación para el manejo de desafíos complejos en endodoncia."

info@congresosech.cl 562 2337 4700 www.cochide2021.cl