CANAL ABIERTO

REVISTA CIENTÍFICA

ISSN versión Impresa 0718-2368
ISSN versión digital 2452-5898

N° 47 Abril 2023

SECH
SOCIEDAD DE ENDODONCIA DE CHILE

CANAL ABIERTO
REVISTA CIENTÍFICA
ISSN versión Impresa 0718-2368
ISSN versión digital 2452-5898

N° 47 Abril 2023

Imagen Portada Canal Abierto N° 47

Comité Editorial

Director:

Dr. Jaime Abarca Reveco

Editores:

Dra. Susana Contardo Jara
Dra. Gabriela Sánchez Sanhueza
Dr. Pablo Betancourt Henríquez
Dr. Carlos Olguín Concha
Dr. Héctor Monardes Cortés

Producción General:

Arca Comunicaciones Ltda.
Diseño Gráfico: Paolo Arriagada Galleani

www.socendochile.cl

SECH
SOCIEDAD DE ENDODONCIA DE CHILE

Directorio SECH 2022-2023

Presidenta:
Dra. Priscilla Ledezma Araya

Vicepresidente:
Dr. Nicolás Ferraro Saldías

Secretaria:
Dra. Marcia Antúnez Riveros

Pro-Secretaria:
Dra. Claudia Piñares Quintero

Tesorera:
Dra. Karin Weinborn Astudillo

Pro-Tesorera:
Dra. Macarena Vega Marcich

Coordinadora Nacional de Filiales:
Dra. Pilar Araya Cumsille

Comité Científico:
Dr. Wenceslao Valenzuela Aldunate

Director Revista Canal Abierto:
Dr. Jaime Abarca Reveco

Cambio de Categoria a Socio de Número

Carmen Pirela Pérez
Katherine Mena Marusich
Elizabeth Valdebenito Valencia
Francisco Castillo Laborde
Camila Paz Prado Correa
Camila Figueroa Bavestrello
Ana Carolina Toledo Pizarro

Nuevos Socios

Daniela Andrades Saldoval
Fernando Corvalán Del Río
Claudio Jiménez Soto
Liliana Artaza

El futuro ya está aquí

Recordamos aquella legendaria frase del astronauta Neil Armstrong en 1969 al ser el primer hombre en caminar en la superficie lunar: "Un pequeño paso para un hombre, un paso gigante para la humanidad".

Lo que hoy presentamos es una impresionante visión al futuro que viene, mirando al pasado que sirvió de impulso al presente. Sin pasado, no hay futuro.

Todo comenzó con el proyecto militar Arpa, una red computacional interconectada. Luego las tres letras www de internet hicieron de nuestro mundo una "aldea global", intercomunicada, en que en segundos digitales se devoran kilómetros físicos. Todo quedó a la distancia de un teclado y merced a una buena conexión de WI-FI.

Y así fuimos accediendo a más conocimiento gracias a los motores de búsqueda, a la explosión de las redes sociales, a información instantánea con los códigos QR y acceso a mundos inimaginados con la Realidad Virtual .

Gracias a todas las herramientas digitales que están a disposición y, desde luego, al entusiasmo y experiencia sin igual de nuestros colegas, nuestro muy exitoso Congreso Mundial 2022, un hito que siempre mantendremos en nuestra memoria, puso a la gran comunidad global de endodoncisltas al tanto de los nuevos conocimientos y tecnologías creados por nuestros investigadores. Y nos preparamos a que todas las innovaciones de nuestra especialidad estarán en nuestro Congreso Internacional de Endodoncia 2023, con la participación de expositores de excelencia.

Ahora estamos experimentando la entrada al futuro, que se resume en 2 letras: IA, Inteligencia Artificial.

Luego de esta recopilación histórica, los invitamos a leer el futuro. ¿Las máquinas empiezan a desarrollar inteligencia propia?. De momento, IA es el más increíble y vertiginoso compilador de información jamás imaginado.

Este editorial que a continuación presentamos ha sido recopilado y redactado mediante Inteligencia Artificial (ChatGPT3), herramienta que los endodoncistas, como todo el mundo científico, empiezan a conocer...y a utilizar

El impacto de la inteligencia artificial en la endodoncia: Mejorando la precisión y la experiencia del paciente

La inteligencia artificial (IA) se ha convertido en una herramienta fundamental en muchos campos de la medicina, y la endodoncia no es una excepción. La IA se refiere a la capacidad de las máquinas para aprender y realizar tareas que normalmente requieren inteligencia humana, como la toma de decisiones, el análisis de datos y el diagnóstico. En el ámbito de la endodoncia, la IA se ha utilizado para mejorar la precisión y la eficacia del tratamiento, así como para mejorar la experiencia del paciente.

Uno de los usos más comunes de la IA en endodoncia es en el diagnóstico. Los sistemas de IA pueden analizar imágenes radiográficas y de tomografía computarizada para identificar patologías y anomalías que pueden ser difíciles de detectar a simple vista. Además, los sistemas de IA pueden analizar los patrones de dolor del paciente y los datos de su historial médico para ayudar a los odontólogos a determinar el mejor plan de tratamiento para cada caso.

(La imagen de portada también ha sido generada por IA mediante application Chat GPT 3)

Equipo Editorial Canal Abierto

Dr. Jaime Abarca R.

Dra. Susana Contardo J.


Dr. Gabriela Sánchez S.

Dr. Pablo Betancourt H.

Dr. Carlos Olguín C.


Dr. Héctor Monardes C.

La IA también se utiliza para mejorar la precisión de los tratamientos. Los sistemas de IA pueden guiar a los odontólogos durante la colocación de implantes dentales, la realización de tratamientos de canales y la extracción de dientes. Esto ayuda a reducir el riesgo de errores humanos y a aumentar la precisión del tratamiento, lo que puede mejorar la durabilidad del trabajo dental.

Otro uso de la IA en la endodoncia es en la gestión del dolor. Los sistemas de IA pueden analizar los patrones de dolor del paciente y recomendar los mejores analgésicos para aliviar el dolor. Esto puede ayudar a los pacientes a sentirse más cómodos durante el tratamiento y a reducir el estrés y la ansiedad asociados con la visita al dentista.

Finalmente, la IA también se utiliza para mejorar la experiencia del paciente. Los sistemas de IA pueden ayudar a los pacientes a programar citas, recordarles sus citas y proporcionar información personalizada sobre su tratamiento. Esto puede ayudar a los pacientes a sentirse más informados y empoderados en relación a su tratamiento dental, lo que puede mejorar su satisfacción general.

En resumen, la IA está cambiando la forma en que los odontólogos realizan tratamientos endodónticos. Desde el diagnóstico hasta la gestión del dolor y la mejora de la experiencia del paciente, la IA está ayudando a los dentistas a mejorar la precisión y la eficacia de su trabajo, lo que se traduce en mejores resultados para los pacientes. Es importante seguir investigando y desarrollando nuevas aplicaciones de la IA en la endodoncia para continuar mejorando el tratamiento dental y la calidad de vida de los pacientes.

(Texto generado por aplicación IA GPT3)

SUMARIO

Comité Editorial / Directorio 1

Editorial 2

Artículos Científicos:

- Ultrasonido vs. limas Xp-endo Finisher® para remoción de pasta de hidróxido de calcio intracanal. 5
- Comparación del láser Doppler y pruebas de sensibilidad pulpar para evaluar la vitalidad pulpar en dientes permanentes. 14
- Presencia de micronúcleos en mucosa oral de individuos post radiografías endodónticas. 24
- RACE® EVO, R-Motion® y XP-endo® Rise. Lo nuevo de FKG SWISS ENDO: respetando el concepto de preservación de estructura dentaria y mínimo stress concepto que caracteriza a sus instrumentos. 30

Casos Clínicos:

- Extrusión quirúrgica en el sector anterior, seguimiento a dos años con análisis de la remodelación ósea relacionada al procedimiento. 37

Normas de Publicación 44

Kerr™
ENDODONTICS

Traverse™ y ZenFlex™

Se adaptan a tu **técnica de trabajo**

@kerr.cl @Kerr Chile Kerr Dental Latam

Ultrasonido vs. limas Xp-endo Finisher® para remoción de pasta de hidróxido de calcio intracanal.

Ultrasonic method vs. Xp-endo Finisher files for intraroot calcium hydroxide paste removal.

María Susana Contardo[1,2] **Rachel Díaz Lobos[2]** **Ramiro J. Castro B[1,2]**

[1] Programa de Especialización en Endodoncia, Facultad de Odontología, Universidad de Talca, Chile.
[2] Docente Departamento de Rehabilitación Bucomaxilofacial, Universidad de Talca, Chile.

RESUMEN

El objetivo de este estudio fue comparar la eficacia de dos sistemas, ultrasonido y XP-endo Finisher®, en la eliminación de una pasta medicamentosa intracanal a base de hidróxido de calcio Ca(OH2) preparada con dos vehículos distintos. Se seleccionaron 36 dientes, los que aleatoriamente se dividieron en 4 grupos, según la preparación de la pasta intracanal y sistema de eliminación: **Grupo A:** hidróxido de calcio, usando propilenglicol como vehículo, el cual fue retirado mediante técnica ultrasónica. **Grupo B:** hidróxido de calcio, usando suero fisiológico como vehículo, retirado mediante técnica ultrasónica. **Grupo C:** hidróxido de calcio, usando propilenglicol como vehículo, retirado con Xp-Endo Finisher®. **Grupo D:** hidróxido de calcio, usando suero fisiológico como vehículo, retirado con Xp-Endo Finisher®. La cantidad de pasta remanente en los canales fue cuantificada mediante radiografía digital. Al comparar la cantidad de pasta remanente de Ca(OH2) mezclada con propilenglicol, las muestras tratadas con Xp-endo Finisher® presentaron una significativa menor cantidad de medicación respecto a aquellas tratadas con ultrasonido (p=0,048). No hubo diferencias significativas entre el método ultrasónico y Xp-endo Finisher® al cuantificar la pasta remanente de Ca(OH2) mezclada con suero. El sistema Xp-endo Finisher® fue significativamente más eficaz que el uso de ultrasonido en la eliminación de una pasta medicamentosa de Ca(OH2) mezclada con propilenglicol.

Palabras clave: Hidróxido de calcio, medicación intra-canal, ultrasonido, XP-endo Finisher.

ABSTRACT

The aim of this study was to compare the efficacy of two systems, ultrasonic and XP-endo Finisher®, in the removal of the intra-root canal calcium hydroxide (Ca(OH)2) based paste prepared with two different vehicles. Thirty-six teeth were selected and randomly divided into four groups according to the preparation of the root canal paste and the removal system: **Group A:** calcium hydroxide, using propylene glycol as vehicle, which was removed by ultrasonic technique. **Group B:** calcium hydroxide, using saline solution as vehicle, removed by ultrasonic technique. **Group C:** calcium hydroxide, using propylene glycol as vehicle, removed with Xp-Endo Finisher®. **Group D:** calcium hydroxide, using saline as vehicle, removed with Xp-Endo Finisher®. The amount of paste remaining in the canals was quantified by digital radiography. When comparing the amount of Ca(OH)2 paste remaining mixed with propylene glycol, the samples treated with Xp-Endo Finisher® showed a significantly lower amount of medication than those treated with the ultrasonic method (p=0.048). There was no significant difference between the ultrasonic method and Xp-endo Finisher® when quantifying the remaining Ca(OH)2 paste mixed with saline. The Xp-endo Finisher® system was significantly more effective than the ultrasonic method in the removal of a Ca(OH)2 paste mixed with propylene glycol.

Key Words: Calcium hydroxide, intra-root canal paste, ultrasonic, XP-endo Finisher.

INTRODUCCIÓN

En presencia de necrosis pulpar, todo el sistema de canales radiculares se encuentran contaminados por microorganismos y sus productos (Midena et al. 2015). La eliminación de estos se realiza con una adecuada preparación biomecánica y soluciones de irrigación. Dado las limitaciones de ambas, es necesario el uso de un medicamento intracanal para continuar el proceso de descontaminación (Midena et al. 2015).

La pasta medicamentosa de hidróxido de calcio ($Ca(OH_2)$) ha sido usada por décadas por los clínicos como una terapia complementaria a la desinfección del sistema de canales radiculares, basados principalmente en sus propiedades antimicrobianas y promovedoras de la reparación tisular (Martinho et al. 2015; Ozcelik et al 2000). Su mecanismo de acción se basa en la disociación de iones calcio e hidroxilo que aumentan el pH ambiental de los tejidos, inhibiendo el crecimiento bacteriano y favoreciendo los procesos de reparación tisular (Martinho et al. 2015; Midena et al. 2015). Contribuye además a la reducción de los niveles de citoquinas (Th1/Th2) (Chou et al. 2014;Nagas et al. 2016) e hidroliza la fracción lipídica de los lipopolisacáridos (Segato et al. 2016).

Sin embargo, es difícil remover esta pasta medicamentosa en su totalidad, antes de realizar la obturación. La persistencia de este material podría comprometer el sellado del canal, dificultando el proceso de quelación de algunos cementos usados durante la obturación radicular. Por esto, es fundamental generar un canal de paredes limpias apto para ser obturado, para asegurar el éxito final de la terapia (Balvedi et al. 2010; Leoni et al. 2016; Nagas et al. 2016; Rodig et al. 2011; Yucel et al. 2013). Actualmente, esta problemática plantea dos interrogantes principales. Una de ellas se refiere a la influencia que podría tener el tipo de vehículo usado en la mezcla del $Ca(OH_2)$, pues es sabido que la combinación de $Ca(OH_2)$ con un vehículo acuoso (suero) genera una liberación rápida de iones, solubilizándose en los tejidos (Abi-Rached et al. 2014; Lins et al. 2015). En cambio, un vehículo viscoso (propilenglicol) disminuye la solubilidad de la pasta y prolonga su liberación iónica (Balvedi et al. 2010; Lins et al. 2015). Por otro lado, la técnica y/o los instrumentos utilizados para la remoción de este material desde los canales, podrían tener un efecto determinante. En la actualidad los métodos sónicos y ultrasónicos son los más reconocidos por su capacidad de eliminación del contenido intracanal (Abi-Rached et al. 2014; Balvedi et al. 2010; Lins et al. 2015; Ozcelik et al. 2000).

La activación mediante método ultrasónico proporciona una potente herramienta (Boutsioukis et al. 2010d; Kahn et al. 2000; Van der Sluis et al., 2006) que permite potenciar la acción del irrigante, la desinfección del sistema de canales y de igual forma la eliminación de la medicación intracanal. Sin embargo, algunos estudios han reportado que su uso no es eficiente a nivel del tercio apical (Leoni et al. 2016; Silva et al. 2015).

En la actualidad, existe un instrumento cuyas propiedades físicas ofrecen una mejora sustantiva en la limpieza intracanal. debido a su capacidad de eliminar dentina contaminada y desorganizar el biofilm sin comprometer el tejido sano o la forma original del canal. Gracias a su alta elasticidad, esta lima puede alcanzar un estrecho contacto con las paredes de los canales, logrando abarcar un mayor porcentaje de superficies. XP-endo Finisher® fue creado con una aleación de níquel-titanio Max Wire, con capacidad de deformarse y recuperar su forma frente a los cambios de temperatura, especialmente diseñado para complementar la preparación quimio-mecánica y eliminar todos los restos necróticos presentes en las irregularidades anatómicas donde los instrumentos e irrigantes no logran llegar (FKG, 2015).

Existe escasa evidencia científica acerca de la efectividad de Xp-endo Finisher® y la comparación de resultados con el método ultrasónico, gold standard en términos de activación. El objetivo de este trabajo fue comparar la efectividad en la remoción de una pasta medicamentosa a base de hidróxido de calcio de dos sistemas (ultrasónico y Xp-endo Finisher®), cuando esta fue preparada utilizando dos vehículos distintos.

MÉTODOLOGÍA

Selección de la muestra

Se seleccionaron premolares unirradiculares recién extraídos por motivos periodontales, ortodóncicos o rehabilitadores de pacientes atendidos en servicios dentales públicos, privados y/o universitarios. Los pacientes donantes firmaron un consentimiento informado donde se entrega toda la información respecto al estudio junto a una carta de donación. Ambos documentos, así como la metodología del estudio, fueron aprobados por el Comité de Ética Científica de la Facultad Ciencias de la Salud de la Universidad de Talca, Chile (REG 302016MContardo).

El tamaño muestral se determinó en base a un diseño factorial considerando 30 grados de libertad en el error. De acuerdo a esto, se necesitaron 36 dientes (W. Cochran y G. Cox, Experimental Design, de la Wiley año 1957).

Los criterios de inclusión para los dientes a utilizar fueron: canal radicular único, sin calcificaciones pulpares, formación radicular completa, sin fractura radicular y ausencia de rizálisis.

Preparación de las muestras

Los dientes se almacenaron por un periodo máximo de 30 días post exodoncia en un recipiente de vidrio con solución de cloruro de sodio al 0.9%. Posteriormente, se colocaron en una solución de hipoclorito de sodio (NaOCl) al 5%, por 24 horas. La eliminación de tártaro y tejidos blandos de la superficie radicular se realizó con jacquette 30-33 o 31-32 y curetas Gracey n°3 y 4 (Hu-Friedy, Germany).

Posteriormente se realizó la eliminación de la corona, en el límite amelocementario con una fresa de diamante 0.10 de alta velocidad, estandarizando una longitud de trabajo de 13 mm y la numeración e identificación de cada raíz.

Preparación del canal radicular

La longitud de trabajo se determinó restando 1 mm a la longitud obtenida con una lima K (Dentsply Maillefer, Suiza) calibre 10, la que pasó transapicalmente para determinar la longitud real del diente (Kaya et al., 2015). La preparación de los canales se realizó con limas Mtwo, siguiendo las indicaciones del fabricante, hasta una preparación 30/.05 (VDW GmbH, Múnich, Alemania).

La irrigación durante la instrumentación se realizó con jeringa Monoject (Covidien, Dublín, Irlanda) con 1 ml de NaOCl al 5% entre el recambio de limas y con 5 ml de NaOCl al 5% por 1 minuto al finalizar la secuencia de limas (Kovac et al. 2011). Para secar los canales se utilizó conos de papel estériles (Kaya et al., 2015).

Medicación intracanal

En las 36 muestras se utilizó hidróxido de calcio dispensado en cápsula (Hertz, Chile), empleando aleatoriamente como vehículo: a) propilenglicol (n=18) (Merck, Germany) o b) suero fisiológico (n=18), a los cuales se les añadió partículas de yodoformo (Hertz, Chile) hasta obtener una mezcla homogénea y de consistencia condensable. La adición de este componente fue para aumentar la radiopacidad para su posterior evaluación imagenológica. Esta mezcla contenía una determinada cantidad de polvo y de vehículo medida en una balanza digital de precisión (Mettler Toledo, Suiza) y en una proporción de 2:1 en relación a la cantidad de hidróxido de calcio y yodoformo.

La pasta de hidróxido de calcio obtenida se introdujo dentro de los canales con un léntulo n°25 de 21 mm, con tope de silicona a 1 mm de la longitud de trabajo (Dentsply Maillefer, Suiza). Los excesos fueron eliminados con un algodón humedecido con suero. El acceso coronal se selló con vidrio iónómero convencional (KetacTM Molar, 3M).

Posteriormente, y en base a la técnica de remoción de la pasta medicamentosa a la colocación de la pasta dentro de los canales, las muestras fueron divididas en cuatro grupos:

- **Grupo A:** Correspondiente a 9 dientes, cuya pasta medicamentosa fue hidróxido de calcio y propilenglicol, retirado con insertos ultrasónicos.
- **Grupo B:** Correspondiente a 9 dientes, cuya pasta medicamentosa fue hidróxido de calcio y suero, retirado con insertos ultrasónicos.
- **Grupo C:** Correspondiente a 9 dientes, cuya pasta medicamentosa fue hidróxido de calcio y propilenglicol, retirado con Xp-Endo Finisher®.
- **Grupo D:** Correspondiente a 9 dientes, cuya pasta medicamentosa fue hidróxido de calcio y suero fisiológico, retirado con Xp-Endo Finisher®.

La determinación de la longitud de trabajo, preparación quimio-mecánica y colocación de la pasta medicamentosa en los canales radiculares se realizó por un operador previamente entrenado. La conformación de los grupos se realizó mediante muestreo aleatorio simple. Las raíces se mantuvieron en un ambiente seco y libre de humedad por un período máximo de 7 días.

Retiro del hidróxido de calcio

Transcurridos 7 días, se retiró la medicación. Previo a ello, se utilizó una lima N°25 en todas las muestras, con solución de irrigación, repasando con la última lima rotatoria Mtwo 30/.05, que correspondió a la última lima utilizada en la preparación quimiomecánica, con el fin de remover mayor cantidad de medicación antes de los instrumentos de prueba.

Las muestras de los grupos A y B fueron intervenidas con insertos IRRI Safe #25/.00 (VDW, Múnich Alemania) usando el equipo Ultra (VDW, Múnich Alemania) a una potencia de 20 Hertz. La punta del ultrasonido se colocó a 2 mm menos de la longitud de trabajo, procurando no tocar las paredes del canal, en bloques de 15 segundos hasta alcanzar un tiempo total de 1 minuto, alternando con irrigación y aspiración constante con NaOCl al 5%, con un volumen total de 6 ml.

En los grupos C y D se utilizó limas Xp-endo Finisher® (FKG; Suiza) y un motor Silver ReciprocR (VDW, Múnich Alemania), de acuerdo al protocolo definido por el fabricante. La lima se usó en 4 bloques de 15 segundos hasta completar 1 minuto. Se trabajó a longitud de trabajo, con la cámara inundada en hipoclorito, a una velocidad de 900 rpm y torque de 1 Ncm, en constante movimiento y pincelando las paredes del canal. Se introdujo sin rotar, recta y se retiró en movimiento. Al finalizar se irrigó profundamente para eliminar residuos.

Radiografía con método de contraste

La evaluación de todas las muestras fue hecha con radiografía digital. Estas imágenes fueron tomadas con placas de fósforo para radiografía retroalveolar #2 (Air Techniques; New York, USA) con un tiempo de exposición de 0.16 segundos. El equipo radiográfico usado (ENDOS AC/ACP; Buccinasco) con 70 Kv y 8 mA. Las imágenes fueron digitalizadas en un equipo VistaScan (Dürr Dental, Múnich Alemania).

Para la toma de las radiografías se utilizó un posicionador de técnica paralela. Cada muestra fue posicionada dentro un tubo eppendorf de 1,5 ml,. Esta posición fue registrada con una marca, tanto en el tubo como en la superficie de la raíz con un marcador permanente (Sharpie), trazando una línea vertical en la cara vestibular de la raíz y en la zona externa del tubo (Figura 1), las que debieron coincidir, tanto en la toma radiográfica inicial como en la final. La distancia entre el tubo de rayos y las muestras fue de 8 cm. Igualmente, la posición y angulación del brazo del equipo fueron estandarizadas.

Figura 1. *Sistema para posicionar las muestras para la toma radiográfica inicial y final*

Las imágenes obtenidas fueron procesadas en el software ImageTool 3.0, con el cual se realizó la cuantificación del contenido inicial y remanente de Ca(OH2) en el interior del canal. La marcación y localización de un sistema de puntos alternados permitió la demarcación de un área, correspondiente en cada muestra a la zona en donde permanecía la pasta medicamentosa, observada gracias a la radiopacidad entregada por el iodoformo. Estas áreas fueron medidas 3 veces y se calculó promedio y desviación estándar de cada una.

Análisis Estadístico

Se utilizó un diseño factorial de 2x2, para comparar la eficacia entre dos sistemas en la eliminación de la pasta medicamentosa intracanal preparada con dos vehículos distintos. Para el diseño, los factores corresponden a:

- Instrumentos: Ultrasonido y Xp-endo Finisher®.
- Vehículos: Suero y propilenglicol.

Se revisaron los supuestos estadísticos (Shapiro Wilk y Levene) y se consideró un nivel de significancia de 5%. Los datos fueron analizados en el Software estadístico Infostat y SPSS 15.0 para Windows.

Para determinar la influencia del método de retiro y el vehículo, sobre la eliminación de Ca(OH2) intracanal, se analizó la normalidad de los datos y dado su distribución se utilizó T de Student para poblaciones independientes en cada caso.

RESULTADOS

En la tabla 1 se observa el porcentaje, promedio y desviación estándar de superficies que persistían con medicación luego de la aplicación de cada método cuando se utilizó propilenglicol en la mezcla.

Cuando se compara la cantidad de pasta remanente de hidróxido de calcio mezclada con propilenglicol, se observa que las muestras tratadas con Xp-endoFinisher® presentaron una significativa menor cantidad de medicación comparadas con aquellas que fueron tratadas con ultrasonido (valor p=0,048). Figura 2. Figura 3 y Figura 4

En la tabla 2 se observa el porcentaje, promedio y desviación estándar de superficies que persistían con medicación luego de la aplicación de cada método cuando se utilizó suero en la mezcla.

Tabla 1. *Porcentaje, promedio y desviación estándar de superficies que persistían con medicación luego de la aplicación de cada método cuando se utilizó propilenglicol en la mezcla.*

Método	% superficies con medicación	Promedio	DS
Ultrasonido	11,27	15,50	13,75
Ultrasonido	7,06		
Ultrasonido	8,54		
Ultrasonido	1,82		
Ultrasonido	11,88		
Ultrasonido	24,74		
Ultrasonido	22,54		
Ultrasonido	46,15		
Ultrasonido	5,52		
Xp-endo	4,29	4,52	5,09
Xp-endo	3,82		
Xp-endo	0		
Xp-endo	0		
Xp-endo	4,1		
Xp-endo	9,02		
Xp-endo	15,67		
Xp-endo	0		
Xp-endo	3,82		

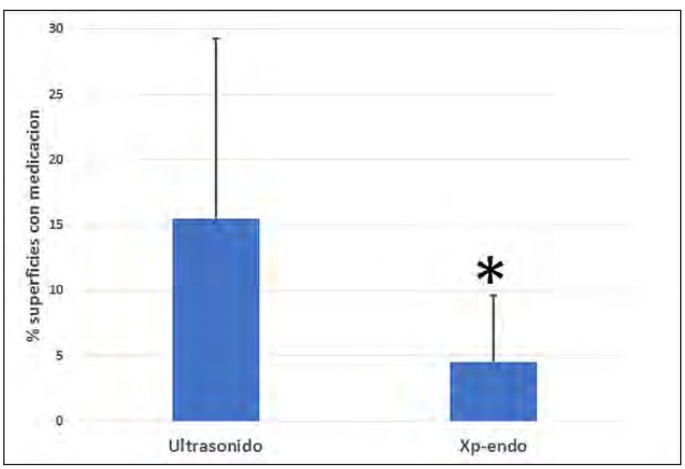

Figura 2. *Promedio y desviación estándar de superficies que persistían con medicación luego de la aplicación de cada método cuando se utilizó propilenglicol en la mezcla.*

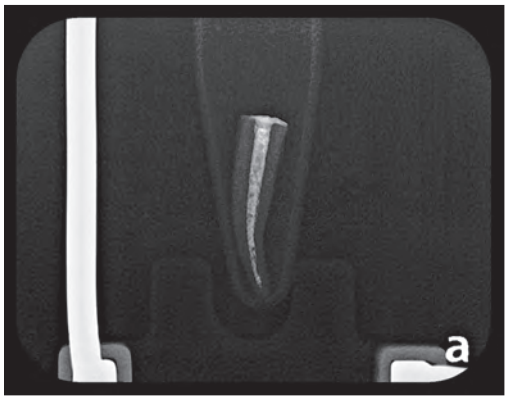

Figura 3a. *Radiografía de canal radicular con mezcla de hidróxido de Calcio y propilenglicol.*

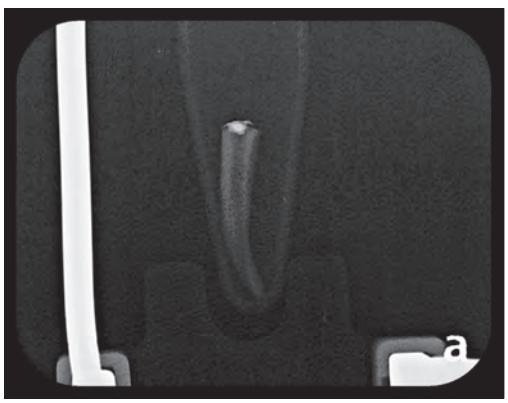

Figura 3b. *Radiografía de canal radicular posterior al uso de Xp-endoFinisher®*

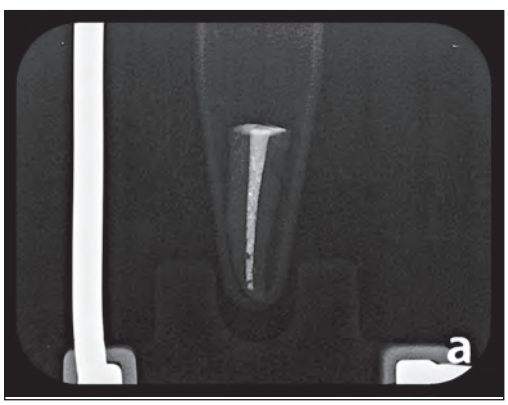

Figura 4a. *Radiografía de canal radicular con mezcla de hidróxido de Calcio y propilenglicol.*

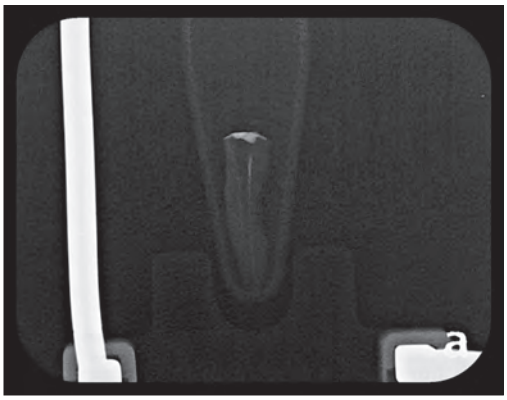

Figura 4b. *Radiografía de canal radicular posterior al uso de ultrasonido.*

Cuando se comparó la cantidad de pasta remanente de hidróxido de calcio mezcladas con suero, se pudo ver que no hubo diferencias estadísticamente significativas entre el método ultrasónico y Xp-endo Finisher® (p=0,302). Figura 5

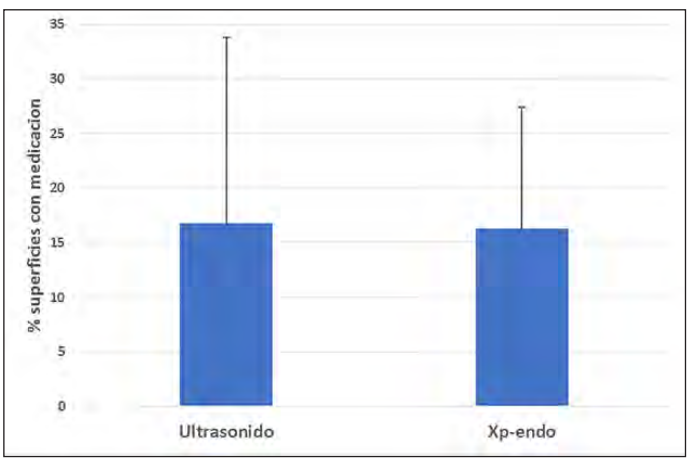

Figura 5. *Promedio y desviación estándar de superficies que persistían con medicación luego de la aplicación de cada método cuando se utilizó suero en la mezcla.*

DISCUSIÓN

La obtención de superficies limpias y libres de contenido orgánico o restos de materiales en los canales radiculares, es fundamental para asegurar un correcto sellado durante la obturación radicular (Lins et al. 2015). La presencia de material contaminado puede dificultar el proceso de quelación de algunos cementos selladores usados en endodoncia (Nagas et al. 2016), lo que hace fundamental contar con todos los elementos que nos permitan limpiar correctamente la superficie interna de los canales. Sin embargo, la remoción de cualquier residuo puede ser muy difícil dada las características anatómicas de los canales y la dificultad para acceder a esas irregularidades, tanto con las limas como con la solución de irrigación (Mohammadi, 2011; Siqueira at al. 1999). De igual forma, la eliminación total de una pasta

medicamentosa puede ser una tarea difícil de lograr. Por este motivo, el ultrasonido ha sido ampliamente usado en las últimas décadas para mover e impulsar la solución irrigante dentro de los canales. Su utilización ha sido incluida en los protocolos de preparación quimiomecánica (Blank-Gonçalves et al., 2011; Gu et al., 2009; Khaleel et al., 2013; Mancini et al., 2013). En este estudio, se pudo observar que tanto ultrasonido como lima Xp-endo Finisher® retiraron gran parte de la pasta medicamentosa presente en los canales, pero no lograron eliminarla en su totalidad. Esta se concentraba en la zona apical y paredes laterales, tal como lo relata la literatura, donde prácticamente todas las muestras analizadas presentan restos de medicación, principalmente a nivel apical (Lins et al, 2015; Silva et al 2015).

Por otro lado, la literatura describe que el tipo de vehículo usado en la mezcla podría influir en la eliminación de este del sistema de canal y que en general los vehículos acuosos presentan mayor solubilidad (Abi-Rached et al. 2014; Balvedi et al. 2010; Lins et al. 2015).

Sin embargo, al analizar los resultados obtenidos en este estudio, se evidenció que el grupo de raíces tratadas con XP-endo Finisher® presentó un menor porcentaje de superficies con medicación remanente, respecto al grupo tratado con ultrasonido, solo cuando la medicación fue hecha a partir de hidróxido de calcio y propilenglicol. Cuando se utilizó suero en la mezcla de la medicación, no hubo diferencias significativas entre ambos métodos.

Los resultados podrían asociarse a la incorporación de partículas de yodoformo a la mezcla, que si bien según lo revisado en la literatura no afectan las propiedades del material (Buldo et al. 2013; Kuga et al. 2015), durante la etapa experimental la mezcla con suero generó una consistencia poco condensable y difícil de llevar a la raíz mediante léntulo, la cual endurecía rápidamente dentro del canal. Por lo mismo, se sugiere determinar si la asociación de ambos materiales (suero y yodoformo) afectaría la estabilidad o propiedades de la pasta medicamentosa.

Al analizar la distribución de las zonas con restos de medicación en el caso del ultrasonido, se observan principalmente a nivel del tercio apical y paredes laterales, tal como se evidenció en un estudio con micro CT (Silva et al. 2015), en donde la medicación tendió a acumularse a nivel apical por la fuerza realizada durante el procedimiento de extracción del material (Lambrianidis et al., 2006), la inserción limitada de la punta de irrigación a 1,5 o 2 mm de la longitud de trabajo, quedando esta zona sin el efecto directo de la activación ultrasónica (Nandini et al., 2006, Wiseman et al. 2011). Sumado a lo anterior, la morfología cónica de los canales radiculares con un pequeño diámetro en apical que genera mayores dificultades durante la irrigación (Kenee et al., 2006, Balvedi et al., 2010) y la presión negativa que se genera en la zona apical del canal que impide una adecuada limpieza (Plotino et al. 2007; Rengo et al. 2000; Rodig et al. 2011).

En el caso de XP-endo Finisher® , la distribución de zonas con restos de medicación es principalmente a nivel de las paredes laterales, lo cual podría indicar que existen zonas del canal que no logran ser tocadas por el instrumento. Los autores de este estudio sugieren la realización de investigaciones posteriores, en las cuales se evalúe la eficacia del uso de ultrasonido para la limpieza del canal, y se complemente con Xp-endo, a modo de alcanzar una limpieza más eficiente en todas las zonas del canal. Lo anterior podría modificar los actuales protocolos de irrigación y activación usados en la preparación quimio-mecánica.

En cuanto al método radiográfico, se prefirió el uso de radiografía digital, pues desaparece el uso de líquidos reveladores y fijadores, que se ven afectados por la temperatura ambiental y el uso reiterado de los materiales (Lavelle, 2005). Cabe destacar que para eliminar sesgos, las radiografías fueron tomadas siempre en la misma posición y bajo las mismas condiciones, utilizando el dispositivo adaptado para el estudio.

Para estandarizar las muestras, se seleccionaron premolares unirradiculares mandibulares, dado la anatomía radicular y sección transversal de estos (Riffo, 2008). Estas fueron estandarizadas a 13 mm para eliminar variables como longitud de trabajo, anatomía y disposición de la muestra (Turker, Uzunoğlu, & Sağlam, 2015).

Finalmente, tanto el método ultrasonido, como la lima Xp-endo Finisher® retiraron gran parte de la pasta medicamentosa presente en los canales, sin embargo no lograron eliminarla en su totalidad, aunque, Xp-endo Finisher®, dadas sus características de fabricación, obtuvo diferencias significativas en la eliminación de la medicación cuando esta se realizó con propilenglicol.

CONCLUSIÓN

• El sistema Xp-endo Finisher® fue significativamente más eficaz que el uso de ultrasonido en la eliminación de una pasta medicamentosa de hidróxido de calcio mezclada con propilenglicol, desde conductos radiculares.

• Cuando fue usado suero para la mezcla de hidróxido de calcio, ambos sistemas fueron igualmente eficaces en la eliminación desde los canales radiculares, pero no hubo diferencias significativas.

REFERENCIAS BIBLIOGRÁFICAS

1. Abi-Rached GP, Herrera DR, Zaia AA, Ferraz CC, Almeida JF, Gomes BP. 2014. Efficacy of ethylene-diamine-tetra-acetic acid associated with chlorhexidine on intracanal medication removal: A scanning electron microscopy study. Microsc Res Tech. 77(9):735-739.

2. Alves, F. R. F., Rocas, I. N., Almeida, B. M., Neves, M. A. S., Zoffoli, J., & Siqueira, J. F., Jr. 2012. Quantitative molecular and culture analyses of bacterial elimination in oval-shaped root canals by a single-file instrumentation technique. International Endodontic Journal, 45(9), 871-877.

3. Athanassiadis B, Abbott PV, Walsh LJ. 2007. The use of calcium hydroxide, antibiotics and biocides as antimicrobial medicaments in endodontics. Aust Dent J 52(1 Suppl):S64-82.

4. Balvedi RP, Versiani MA, Manna FF, Biffi JC. 2010. A comparison of two techniques for the removal of calcium hydroxide from root canals. Int Endod J. 43(9):763-768.

5. Barbosa CA, Gonçalves RB, Siqueira JF, De Uzeda M. 2000. Evaluation of the antibacterial activities of calcium hydroxide, chlorhexidine, and camphorated paramonochlorophenol as intracanal medicament. A clinical and laboratory study. J Endod 23(5):297-300.

6. Blank-Gonçalves LM, Nabeshima CK, Martins GH, Machado ME. 2011. Qualitative analysis of the removal of the smear layer in the apical third of curved roots: conventional irrigation versus activation systems.J Endod 37(9):1268-1271.

7. Boutsioukis, C., Gogos, C., Verhaagen, B., Versluis, M., Kastrinakis, E., & Van der Sluis, L. W. 2010a.The effect of root canal taper on the irrigant flow: evaluation using an unsteady Computational Fluid Dynamics model. Int Endod J, 43(10), 909-916.

8. Boutsioukis, C., Gogos, C., Verhaagen, B., Versluis, M., Kastrinakis, E., & Van der Sluis, L. W. 2010b. Evaluation of Irrigant Flow in the Root Canal Using Different Needle Types by an Unsteady Computational Fluid Dynamics Model Int Endod J, Volume 36, Number 5. 43(10), 909-916.

9. Boutsioukis, C., Gogos, C., Verhaagen, B., Versluis, M., Kastrinakis, E., & Van der Sluis, L. W. 2010c. The effect of apical preparation size on irrigant flow in root canals evaluated using an unsteady Computational Fluid Dynamics model. International Endodontic Journal, 43, 874–881.

10. Boutsioukis, C., Gogos, C., Verhaagen, B., Versluis, M., Kastrinakis, E., & Van der Sluis, L. W. 2010d.The Effect of Needle-insertion Depth on the Irrigant Flow in the Root Canal: Evaluation Using an Unsteady Computational Fluid Dynamics Model Int Endod J, Volume 36, Number 10, 43(10), 909-916.

11. Boutsioukis,C, Psimma, Z & Van der Sluis, LW. 2013. Factors affecting irrigant extrusion during rootcanal irrigation: a systematic review. Int Endod J.

12. Buldo Mauro, Elverdin JC, Fernández-Solari J ,Rodríguez P. 2013.
Evaluation of the antiseptic power of Grossman cement combined with Iodoform on different bacterial strains found in infections of endodontic origin. Cátedra de Endodoncia1 y Cátedra de Fisiología2, Facultad de Odontología, UBA.

13. Chou K, George R, Walsh LJ. 2014. Effectiveness of different intracanal irrigation techniques in removing intracanal paste medicaments. Aust Endod J. 40(1):21-25.

14. Chugal, N. M., Clive, J. M., & Spångberg, L. S. 2003. Endodontic infection: some biologic and treatment factors associated with outcome. Oral Surg Oral Med Oral Pathol Oral Radiol Endod, 96(1), 81-90.

15. Dultra, F., Barroso, J. M., Carrasco, L. D., Capelli, A., Guerisoli, D. M., & Pécora, J. D. 2006. Evaluation of apical microleakage of teeth sealed with four different root canal sealers. J Appl Oral Sci, 14(5), 341-345.

16. Farhad A, Mohammadi Z. 2005. Calcium hydroxide: a review. Int Dent J 55(5):293-301.

17. Fava L. 2007. Periapical Radiographic Techniques During EndodomticDiagnosis and Treatment. Int. Endod J., núm. 30, pp. 250-261.

18. Fava LR, Saunders WP . 1999. Calcium hydroxide pastes: classification and clinical indications. Int Endod J 32(4):257-282.

19. Ferrara, G., Taschieri, S., Corbella, S., Ceci, C., Del Fabbro, M., & Machtou, P. 2015. Comparative evaluation of the shaping ability of two different nickel-titanium rotary files in curved root canals of extracted human molar teeth.J Investig Clin Dent.

20. Ferreira F, Adeodato C, Barbosa I, Aboud L, Scelza P, Scelza MZ. 2016. Movement kinematics and cyclic fatigue of niti rotary instruments: A systematic review. Int Endod J.

21. Forsberg, F. 2000. Periapical Raduiolucencies as Evaluated by BisectingAngle and Paralleling Radiographic Techniques, Int. Endod. J., núm. 30, pp. 115-123.

22. Gambarini G, Gergi R, Naaman A, Osta N, Al Sudani D. 2012. Cyclic fatigue analysis of twisted file rotary niti instruments used in reciprocating motion. Int Endod J. 45(9):802-806.

23. Gomes BP, Ferraz CC, Vianna ME, Berber VB, Teixeira FB, Souza-Filho FJ . 2001. In vitro antimicrobial activity of several concentrations of sodium hypochlorite and chlorhexidine gluconate in the elimination of Enterococcus faecalis. Int Endod J 34(6):424-428.

24. Gomes BP, Ferraz CC, Vianna ME, Rosalen PL, Zaia AA, Teixeira FB et al. 2002. In vitro antimicrobial activity of calcium hydroxide pastes and their vehicles against selected microorganisms. Braz Dent J 13(3):155-161.

25. Gu LS, Kim JR, Ling J, Choi KK, Pashley DH, Tay FR. 2009. Review of contemporary irrigant agitation techniques and devices. J Endod 35(6):791-804.

26. Haapasalo M, Shen Y, Qian W, Gao Y. 2010. Irrigation in endodontics. Dent Clin North Am 54(2):291-312.

27. Jeansonne MJ, White RR . 2004. A comparison of 2.0% chlorhexidine gluconate and 5.25% sodium hypochlorite as antimicrobial endodontic irrigants. J Endod 20(6):276-278.

28. Kahn FH, Rosenberg PA, Gliksberg J. 2000. An in vitro evaluation of the irrigating characteristics of ultrasonic and subsonic handpieces and irrigating needles and probes. J Endod 21(5):277-280.

29. Kaya, S., Yiğit Özer, S., Adigüzel, Ö., Oruçoğlu, H., Değer, Y., Tümen, E. C., & Uysal, İ. 2015. Comparison of apical microleakage of dual-curing resin cements with fluid-filtration and dye extraction techniques. Med Sci Monit, 21, 937-944.

30. Kenee DM, Allemang JD, Johnson JD, Hellstein J, Nichol BK. 2006. A quantitative assessment of efficacy of various calcium hydroxide removal techniques. J Endod 32(6):563-565.

31. Kersten, H. W., Wesselink, P. R.,& Thoden van Velzen, S. K. 2000. The diagnostic reliability of the buccal radiograph after root canal filling. Int Endod J, 20(1), 20-24.

32. Khaleel HY, Al-Ashaw AJ, Yang Y, Pang AH, Ma JZ. 2013. Quantitative comparison of calcium hydroxide removal by EndoActivator, ultrasonic and ProTaper file agitation techniques: an in vitro study. J Huazhong Univ Sci Technolog Med Sci 33(1):142-145.

33. Klyn SL, Kirkpatrick TC, Rutledge RE. 2010. In vitro comparisons of debris removal of the EndoActivator system, the F file, ultrasonic irrigation, and NaOCl irrigation alone after hand-rotary instrumentation in human mandibular molars. J Endod 36(8):1367-1371.

34. Kovac J, Kovac D. 2011. Effect of irrigating solutions in endodontic therapy. Bratisl Lek Listy 112(7):410-415.

35. Kuga, M. C., Faria, G., SÓ, M. V., Keine, K. C., dos Santos, A. D., Duarte, M. A. H., &Kopper, P. M. P. 2014. The impact of the addition of iodoform on the physicochemical properties of an epoxy-based endodontic sealer. Journal of Applied Oral Science, 22(2), 125–130.

36. Lambrianidis T, Kosti E, Boutsioukis C, Mazinis M. 2006. Removal efficacy of various calcium hydroxide/chlorhexidinemedicaments from the root canal. International EndodonticJournal 39, 55–61.

37. Lavelle, C. 2005. Digital Radiographic Images will Benefit EndodonticServices. Endod. Dent. Traumatol., núm. 11, pp. 253-260.

38. Lee SJ, Wu MK, Wesselink PR. 2004. The efficacy of ultrasonic irrigation to remove artificially placed dentine debris from different-sized simulated plastic root canals. Int Endod J 37(9):607-612.
39. Leoni GB, Versiani MA, Silva-Sousa YT, Bruniera JF, Pecora JD, Sousa-Neto MD. 2016. Ex vivo evaluation of four final irrigation protocols on the removal of hard-tissue debris from the mesial root canal system of mandibular first molars. Int Endod J.
40. Lins PD, Nogueira BC, Fagundes NC, Silva FR, Lima RR. 2015. Analysis of the effectiveness of calcium hydroxide removal with variation of technique and solvent vehicles. Indian J Dent Res. 26(3):304-308.
41. Mann, V., Rahbaran, S., Lewsey, J., & Gulabivala, K. 2008. Outcome of primary root canal treatment: systematic review of the literature - Part 2. Influence of clinical factors. International Endodontic Journal, 41(1), 6-31.
42. Martinho FC, Nascimento GG, Leite FR, Gomes AP, Freitas LF, Camoes IC. 2015. Clinical influence of different intracanal medications on th1-type and th2-type cytokine responses in apical periodontitis. J Endod. 41(2):169-175.
43. Midena RZ, Garcia RB, Cavenago BC, Marciano MA, Minotti PG, Ordinola-Zapata R, Weckwerth PH, Andrade FB, Duarte MA. 2015. Analysis of the reaction of subcutaneous tissues in rats and the antimicrobial activity of calcium hydroxide paste used in association with different substances. J Appl Oral Sci. 23(5):508-514.
44. Mines P, Loushine RJ, West L. 2000. Use of the microscope in endodontics: A Report Based on a Questionnaire. J Endodon ;25 (11):755-8.
45. Mohammadi Z, Dummer PM . 2011. Properties and applications of calcium hydroxide in endodontics and dental traumatology. Int Endod J 44(8):697-730.
46. Mozo S, Llena C, Forner L. 2012. Review of ultrasonic irrigation in endodontics: increasing action of irrigating solutions. Med Oral Patol Oral Cir Bucal 17(3):e512-516.
47. Nagas E, Cehreli ZC, Uyanik MO, Vallittu PK, Lassila LV. 2016. Effect of several intracanal medicaments on the push-out bond strength of proroot mta and biodentine. Int Endod J. 49(2):184-188.
48. Nandini S, Velmurugan N, Kandaswamy D. 2006. Removalefficiency of calcium hydroxide intracanal medicamentwith two calcium chelators: volumetric analysis usingspiral CT, an in vitro study. Journal of Endodontics 32,1097–101.
49. Ozcelik B, Tasman F, Ogan C. 2000. A comparison of the surface tension of calcium hydroxide mixed with different vehicles. J Endod. 26(9):500-502.
50. Pedullà, E., Grande, N. M., Plotino, G., Gambarini, G., & Rapisarda, E. 2013. Influence of continuous or reciprocating motion on cyclic fatigue resistance of 4 different nickel-titanium rotary instruments. J Endod, 39(2), 258-261. doi:10.1016/j.joen.2012.10.025
51. Plotino G, Pameijer CH, Grande NM, Somma F. 2007. Ultrasonics in endodontics: a review of the literature. J Endod 33(2):81-95.
52. Priya, N. T., Chandrasekhar, V., Anita, S., Tummala, M., Raj, T. B., Badami, V., Soujanya, E. 2014. Dentinal microcracks after root canal preparation a comparative evaluation with hand, rotary and reciprocating instrumentation. J Clin Diagn Res, 8(12), ZC70-72.
53. Rengo S, Carano A, Giorgetti M, Simeone M, Valletta R. 2000. Ultrasound in endodontics: S.E.M. verification. GItal Endod 4(4):29-35.
54. Rodig T, Hirschleb M, Zapf A, Hulsmann M. 2011. Comparison of ultrasonic irrigation and rinsendo for the removal of calcium hydroxide and ledermix paste from root canals. Int Endod J. 44(12):1155-1161.
55. Safavi K, Nakayama TA. 2000. Influence of mixing vehicle on dissociation of calcium hydroxide in solution. J Endod 26(11):649-651.
56. Segato RA, Pucinelli CM, Ferreira DC, Daldegan Ade R, Silva RS, Nelson-Filho P, Silva LA. 2016. Physicochemical properties of root canal filling materials for primary teeth. Braz Dent J. 27(2):196-201.
57. Selden HS. 2001. The role of a dental microscope in improved nonsurgical treatment of calcified canals. Oral Surg Oral Med Oral Pahol;68:93-8.
58. Silva L, Pessoa O, Teixeira M, Gouveia C and Braja R. 2015. Micro-CT evaluation of calcium hydroxide removalthrough passive ultrasonic irrigation associatedwith or without an additional instrument. Int Endod J.
59. Siqueira JF, Lopes HP. 2000. Mechanisms of antimicrobial activity of calcium hydroxide: a critical review. Int Endod J 32(5):361-369.
60. Sjögren U, Figdor D, Spångberg L, Sundqvist G. 2001. The antimicrobial effect of calcium hydroxide as a short-ter intracanal dressing. Int Endod J24(3):119-125.
61. Taşdemir T, Celik D, Er K, Yildirim T, Ceyhanli KT, Yeşilyurt C. 2011. Efficacy of several techniques for the removal of calcium hydroxide medicament from root canals. Int Endod J 44(6):505-509.
62. Turker, S. A., Uzunoğlu, E., & Sağlam, B. C. 2015. Evaluation of the amount of apically extruded debris during retreatment of root canals filled by different obturation techniques. Niger J Clin Pract, 18(6), 802-806.
63. Van der Sluis LW, Wu MK, Wesselink PR. 2005. The efficacy of ultrasonic irrigation to remove artificially placed dentine debris from human root canals prepared using instruments of varying taper. Int Endod J 38(10):764-768.
64. Van der Sluis LW, Gambarini G, Wu MK, Wesselink PR. 2006. The influence of volume, type of irrigant and flushing method on removing artificially placed dentine debris from the apical root canal during passive ultrasonic irrigation. Int Endod J 39(6):472-476.
65. Van der Sluis LW, Versluis M, Wu MK, Wesselink PR. 2007a. Passive ultrasonic irrigation of the root canal: a review of the literature. Int Endod J 40(6):415-426.
66. Van der Sluis LW, Wu MK, Wesselink PR. 2007b. The evaluation of removal of calcium hydroxide paste from an artificial standardized groove in the apical root canal using different irrigation methodologies. Int Endod J 40(1):52-57.
67. Vázquez, José. (2002). Microscope Applications in Current Endodontics Int Endod J. RCOE, 7(3), 301-305.
68. Weller RN, Brady JM, Bernier WE. 2000. Efficacy of ultrasonic cleaning. J Endod 6(9):740-743.
69. Wiseman A, Cox TC, Paranjpe A, Flake NM, Cohenca N,Johnson JD. 2011. Efficacy of sonic and ultrasonic activationfor removal of calcium hydroxide from mesial canalsof mandibular molars: a microtomographic study. Journalof Endodontics 37, 235–8.
70. Yoshimine, Y., Ono, M., & Akamine, A. 2005. The shaping effects of three nickel-titanium rotary instruments in simulated S-shaped canals. J Endod, 31(5), 373-375.
71. Yucel AC, Gurel M, Guler E, Karabucak B. 2013. Comparison of final irrigation techniques in removal of calcium hydroxide. Aust Endod J. 39(3):116-121.

Autor de correspondencia:
Dra. María Susana Contardo
e-mail: mcontardo@utalca.cl

Los autores declaran no presentar conflicto de interés.
Recibido: 12/1/022
Aceptado: 15/03/2023

TODO LOS MOVIMIENTOS EN UN SÓLO INSTRUMENTO

Endostar E3 Azure.

Disfruta la Diferencia. El Poder de Azure.

Comercializado por Endolix
Morande 801, Ofic 511, Santiago, Chile

E-mail: contacto@endolix.cl
Website: www.endolix.cl

Instagram: @endolixchile
Facebook: endolixchile

endolix®

Comparación del láser Doppler y pruebas de sensibilidad pulpar para evaluar la vitalidad pulpar en dientes permanentes.

Comparison of laser Doppler and pulp sensitivity testing for assessing pulp vitality in permanent teeth.

Luis Castrillón V[1] Carlos Briceño B[1] Ignacia Bravo I[1] Francisca Troncoso H[1] Carolina Inostroza Sc
Gastón Meza S[1] Valeria Ramírez L[1] Claudia Brizuela[1]

[1] Facultad de Odontología, Universidad de Los Andes. Mons. Álvaro del Portillo 12.455. Las Condes, Santiago, Chile.

RESUMEN

Introducción: Las pruebas de sensibilidad pulpar se utilizan para evaluar la vitalidad pulpar. Esta evaluación indirecta de la vitalidad pulpar mediante la respuesta nerviosa y su naturaleza subjetiva son las principales limitaciones de estas pruebas. La flujometría láser Doppler se utiliza para evaluar el flujo sanguíneo pulpar, y es necesario determinar su eficacia para medir la vitalidad pulpar.
Objetivo: Evaluar la eficacia del láser Doppler y las pruebas de sensibilidad para determinar la vitalidad pulpar en dientes permanentes maduros.
Material y método: En este estudio transversal, participaron 70 pacientes. Las muestras fueron divididas en tres grupos; 23 dientes con diagnóstico de pulpitis irreversible; 24 dientes con diagnóstico de pulpitis reversible; y 23 dientes con diagnóstico de pulpa normal. Cada uno de los dientes fue sometido a pruebas de sensibilidad pulpar de frío, calor y eléctrica y a la prueba de vitalidad pulpar de flujometría láser Doppler. Los datos fueron analizados estadísticamente usando la prueba de Kruskal- Wallis y Mann-Whitney.
Resultados: Los porcentajes de unidades de perfusión con respecto al control en los dientes con diagnóstico de pulpitis reversible y pulpitis irreversible son mayores al compararlos con los de diagnóstico de pulpa normal, siendo estas diferencias estadísticamente significativas. Al comparar el porcentaje de unidades de perfusión en los dientes con pulpitis reversible y pulpitis irreversible, se observó que si existe una tendencia de que los porcentajes de unidades de perfusión en pulpitis irreversibles son mayores que en pulpitis reversible, sin embargo no se encontró una diferencia estadísticamente significativas.
Conclusiones: Existe una correlación entre el diagnóstico clínico obtenido con las pruebas de sensibilidad pulpar y con la prueba de vitalidad pulpar utilizando láser Doppler. Siendo el porcentaje de unidades de perfusión con respecto al control mayor en los pacientes con pulpitis reversible e irreversible al compararlo con los pacientes de pulpa normal, siendo estas diferencias estadísticamente significativas.

Palabras clave: Pulpa dental, prueba de vitalidad, prueba pulpar térmica, laser Doppler.

ABSTRACT

Introduction: Pulp sensitivity tests are used to assess pulp vitality. This indirect assessment of pulp vitality by nerve response and its subjective nature are the main limitations of these tests. Laser Doppler flowmetry is used to assess pulp blood flow, and its efficacy in measuring pulp vitality needs to be determined.
Aim: To evaluate the effectiveness of laser Doppler and sensitivity tests to determine vitality in mature permanent teeth.
Methods: In this cross-sectional study, 70 patients participated. The samples were divided into three groups; 23 teeth with a diagnosis of irreversible pulpitis; 24 teeth with a diagnosis of reversible pulpitis; and 23 teeth with a diagnosis of normal pulp. Each tooth was subjected to cold, heat, and electrical pulp sensitivity testing and laser Doppler flowmetry pulp vitality testing. Data were statistically analyzed using Kruskal-Wallis and Mann-Whitney tests.
Results: The percentages of perfusion units with respect to the control in the teeth with a diagnosis of reversible pulpitis and irreversible pulpitis were higher when compared to those teeth with a diagnosis of normal pulp, these differences being statistically significant. When compared the percentage of perfusion units in teeth with reversible pulpitis and irreversible pulpitis. It was observed s a tendency for the percentages of perfusion units in irreversible pulpitis that were higher than reversible pulpitis, however no statistically significant difference was found.
Conclusions: There is a correlation between the clinical diagnosis obtained with pulp sensitivity tests with the pulp vitality test using Laser Doppler. The percentage of perfusion units with respect to the control were higher in patients with reversible and irreversible pulpitis when compared with patients with normal pulp, and these differences were statistically significant.

Keywords: Dental pulp, vitality test, thermal pulp test, laser doppler.

INTRODUCCIÓN

La medición de la vitalidad de un diente es un procedimiento diagnóstico crítico en la práctica odontológica. Pero es complejo realizarlo, dado que la pulpa dentaria esta confinada dentro de tejidos calcificados (1). Las pruebas pulpares más extensamente utilizadas, como los test eléctricos y térmicos, determinan solamente la sensibilidad pulpar pero no indican directamente el flujo sanguíneo dentro de la pulpa (2). La vitalidad de la pulpa está determinada por la presencia de irrigación sanguínea, y no por la presencia de fibras nerviosas que expresan la sensibilidad del diente.

Es por esto, que es de suma importancia realizar pruebas pulpares que midan precisamente la vitalidad pulpar. La flujometría de láser Doppler es una técnica óptico-eléctrica no invasiva, que ha sido desarrollada en varias áreas de la medicina para evaluar el flujo de los sistemas micro-vasculares. El año 1980, fue introducido a la odontología, y ha demostrado tener un amplio potencial para evaluar la vitalidad de los dientes, detectando la presencia o ausencia de flujo sanguíneo pulpar (3). Una parte principal y esencial del proceso diagnóstico de las enfermedades pulpares es el uso de las pruebas de sensibilidad pulpar. Frente al dolor pulpar, estas pruebas se pueden utilizar para reproducir los síntomas informados por el paciente para diagnosticar el diente enfermo, así como el estado de la enfermedad. Sin embargo, una de las mayores limitaciones que poseen las pruebas de sensibilidad pulpar es que son subjetivas, es decir, sólo miden la respuesta nerviosa pulpar y no el flujo sanguíneo de la pulpa, que es lo que realmente define la vitalidad (2). Las pruebas de sensibilidad térmicas requieren de túbulos dentinarios permeables, que permitan el flujo del fluido dentinario de acuerdo con la teoría hidrodinámica (4). Por lo tanto, estas pruebas no son eficaces en dientes de personas con edad avanzada, donde es más probable que los túbulos se encuentren obliterados por la formación de dentina secundaria y terciaria (2).

Las pruebas pulpares eléctricas son menos confiables en dientes con ápice inmaduro, debido a que el desarrollo completo del plexo de Rashkow no ocurre hasta el estado final de la formación radicular. Tampoco son confiable en dientes traumatizados, ya que pueden no responder a las pruebas térmicas ni eléctricas, incluso si la circulación sanguínea está restaurada (5). Las principales funciones de la microcirculación son la entrega de oxígeno y nutrientes al tejido y la eliminación de dióxido de carbono y productos de desecho. La vitalidad de los tejidos depende en gran medida de una microcirculación adecuada, y las alteraciones en la función micro circulatoria pueden causar procesos patológicos y provocar una disfunción del tejido (6).

OBJETIVOS:

Objetivo general: Evaluar la eficacia del láser Doppler y las pruebas de sensibilidad para determinar la vitalidad pulpar en dientes permanentes maduros.

Objetivos específicos:
1. Correlacionar los resultados de Unidades de Perfusión de la prueba de vitalidad pulpar con las pruebas de sensibilidad al frío, al calor y al test eléctrico
2. Relacionar edad, sexo y escal EVA de dolor de los pacientes con recuento de Unidades de Perfusión.

MATERIAL Y MÉTODO:

El diseño de esta investigación corresponde a un estudio observacional transversal. El tamaño de la muestra se determinó en forma arbitraria por conveniencia, debido a la falta de estudios previos que nos permitieran realizar un cálculo de tamaño muestral de manera probabilística. La unidad muestral fue de 70 dientes de 70 pacientes que asistieron al Centro de Salud de la Universidad de los Andes, de la comuna de San Bernardo, en un periodo de tiempo determinado, los cuales fueron reclutados y evaluados. Las muestras fueron divididas en tres grupos. Un grupo constituido por 23 dientes con diagnóstico de pulpitis irreversible, otro grupo con 24 dientes con diagnóstico de pulpitis reversible. Además, se consideró un grupo de control constituido por 23 dientes con diagnóstico de pulpa normal. Sujetos: La población utilizada fue de 70 pacientes. Cada paciente aportó sólo un diente para evitar la agrupación de los datos. Los pacientes fueron de sexo femenino y masculino, de entre 12 y 55 años, que fueron reclutados en la Clínica Odontológica del Centro de Salud de la Universidad de los Andes (CESA). Los sujetos cumplieron con los siguientes criterios de inclusión: Pacientes ASA I, no fumadores, entre 12 a 55 años de edad, sin enfermedad periodontal. Dientes premolares, caninos e incisivos con el diagnóstico de pulpa normal, pulpitis reversible y pulpitis irreversible sintomática. Dientes que al examen radiográfico presentaron ligamento periodontal apical normal y sin señales de reabsorción interna.Pacientes que hayan firmado el consentimiento y asentimiento informado Los criterios de exclusión fueron: pacientes con patología neurológica, pacientes embarazadas o en periodo de lactancia, dientes con reabsorción interna o externa, pacientes que hayan ingerido antibiótico, antiinflamatorios o analgésicos el día de colección de la muestra o 2 meses anterior a realizado el estudio.

Grupos de estudio: Los grupos de estudio fueron asignados de la siguiente manera:
• Grupo pulpa normal: 23 pacientes sin historia de dolor, derivados a Cirugía para realizar exodoncia por indicación ortodóncica, que al

examen clínico y radiográfico estuvieran libres de caries o restauraciones profundas, sin radiolucidez apical detectable, respondiendo a las pruebas de sensibilidad pulpar al frío (1,1, 1, 2- tetrafluoroetano) y calor (varilla de gutapercha) de modo normal, sin una respuesta aumentada en intensidad ni tiempo.

• Grupo pulpitis irreversible sintomática: 23 dientes de pacientes con historia de dolor agudo y espontáneo, derivados a Endodoncia para realizar biopulpectomía, que al examen clínico y radiográfico presentaban caries o restauraciones muy profundas, sin radiolucidez apical detectable, respondiendo a los test de sensibilidad pulpar al frío (1,1, 1, 2- tetrafluoroetano) y calor (varilla de gutapercha) de modo aumentado en intensidad y duración.

• Grupo pulpitis reversible: 24 dientes de pacientes con historia de dolor no agudo, derivados a Endodoncia para realizar biopulpectomía o a la clínica Integral del adulto para realizar un recubrimiento pulpar, que al examen clínico y radiográfico presentaban caries o restauraciones muy profundas, sin radiolucidez apical detectable, respondiendo a los test de sensibilidad pulpar al frío (1,1, 1, 2- tetrafluoroetano) y calor (varilla de gutapercha) de modo aumentado en intensidad, pero no en duración.

Para obtener el diagnóstico se realizaron las pruebas de sensibilidad pulpar descritas a continuación:

Pruebas de sensibilidad pulpar: Se determinó que cada diente cumpliera con los criterios de inclusión y exclusión. Los dientes fueron sometidos a las pruebas de sensibilidad de frío, calor y eléctrica. Se utilizó como diente control el contralateral más sano y similar en anatomía.

Prueba de frío: Se utilizó el compuesto 1,1, 1, 2- tetrafluoroetano, comercialmente llamado EndoIce (Refrigerante Endo-Ice de Hygenic, -26 ºC). Se le explicó al paciente que sentirá un estímulo doloroso y que debía avisar con una señal cuando esto ocurriera. Una vez retirado el estímulo, se evaluó la intensidad del dolor en escala visual analógica (EVA 1-10). La Escala Visual Analógica (EVA) permite medir la intensidad del dolor que describe el paciente con la máxima reproducibilidad entre los observadores. Consiste en una línea horizontal de 10 unidades, en cuyos extremos se encuentran las expresiones extremas de un síntoma. En el izquierdo se ubica la ausencia o menor intensidad del dolor y en el derecho la mayor intensidad de dolor. Se pide al paciente que indique la intensidad de 1 a 10. La valoración para efectos de este estudio fue:

1. Dolor leve si el paciente puntúa el dolor como menor de 3.
2. Dolor moderado si la valoración se sitúa entre 4 y 7.
3. Dolor severo si la valoración es igual o superior a 8.

Prueba de calor: Para realizar esta prueba se utilizó una barra de gutapercha caliente. Antes de ejecutar la prueba, se le explicó al paciente que sentirá un aumento de temperatura en el diente, y que deberá avisar con una señal cuando esto ocurra. Una vez retirado el estímulo, se evaluó la intensidad del dolor en escala visual analógica (EVA 1-10), y su duración en segundos.

Prueba eléctrica: Para esta prueba se utilizó el equipo Elements Diagnostic Unit de Sybron Endo. Antes de realizar la prueba se le explicó al paciente que sentirá distintas sensaciones como hormigueo, presión o calor. De acuerdo a las indicaciones del fabricante, se consideró un registro normal cuando los niveles fueron entre 10 y 40 para incisivos, entre 20-50 para premolares y entre 30-70 para molares.

Pruebas de vitalidad: La Flujometría Laser Doppler se realizó con la unidad de medición MoorVMS-LDF; Moor Instruments Ltd, Axminster, UK. La fuente del láser fue de 785 nm de longitud de onda, la que fue transmitida a través de una sonda VP3 de punta roma con un diámetro externo de 1,5 mm y una longitud de 20 mm, que contiene una fibra aferente y otra eferente, existiendo una separación entre las fibras de 0,5 mm y cada una con un diámetro de 200 micras. Se utilizó un ancho de banda de 3 KHz, recomendado por el fabricante, y los valores fueron registrados cada 0,1 segundos.

Figura 1. *Paciente en posición supina con férula y sonda conectada a equipo. Gentileza Dra. Claudia Brizuela.*

Sesgos: Para evitar sesgos y darle validez interna a este estudio, se tomaron las siguientes consideraciones:

• Todos los procedimientos diagnósticos realizados en esta investigación, tanto los de sensibilidad como los de vitalidad pulpar, fueron realizados por el mismo operador calibrado para esta actividad.

• En todo momento se siguieron los protocolos operacionales previamente diseñados para realizar las pruebas diagnósticas de sensibilidad pulpar y vitalidad, de forma estandarizada.

• Los pacientes seleccionados para esta investigación aportaron sólo un diente para evitar la agrupación de los datos.
• Se hicieron dos mediciones de vitalidad pulpar en cada diente.
• Se siguieron en forma estricta, los criterios de inclusión y exclusión para dientes y pacientes.
• Todos los diagnósticos clínicos se realizaron siguiendo las recomendaciones de la Asociación Americana de Endodoncia para homologar los resultados con otras investigaciones.

ASPECTOS ÉTICOS:
Este estudio fue aprobado por el comité de ética del Servicio Metropolitano Oriente y por el comité de ética del Centro de Salud de San Bernardo de la Universidad de los Andes. Este estudio se llevó a cabo de acuerdo con los principios éticos que tienen su origen en la declaración de Helsinki y que son consistentes con la Buena Práctica Clínica y los requerimientos regulatorios aplicables:
• No tendrá costo para los sujetos que decidan participar en el estudio.
• Los sujetos que decidan participar en el estudio no recibirán un pago monetario por participar en él.
• El investigador y los co-investigadores declaran no tener conflicto de interés.
• Protección de los participantes: en caso de ocurrir un efecto adverso, la institución se hará cargo de solucionarlo.
• Buenas prácticas clínicas (BPC): Los sujetos deben ser informados de los objetivos, beneficios y riesgos de la investigación, así como de las alternativas terapéuticas existentes.

A cada paciente se le explicó detalladamente en qué consistía la investigación que se llevaría a cabo, aclarando cualquier duda que a la persona se le presentara. Posterior a esto, se le consultó si deseaba participar en esta investigación; si la respuesta era positiva, se le solicitó que firmara el consentimiento informado, especialmente diseñado para esta investigación en forma libre, voluntaria y sin coacción. Tanto las pruebas de sensibilidad, como las de vitalidad pulpar, no afectaron el normal desarrollo de los tratamientos odontológicos de los pacientes participantes. Los pacientes que participaron en este proceso, lo hicieron de forma voluntaria y tuvieron la posibilidad de retirarse de la investigación en cualquier momento, no afectando a la calidad de la atención odontológica recibida.

EVALUACIÓN ESTADÍSTICA:
Los resultados fueron analizados estadísticamente mediante el programa estadístico IBM® SPSS Statistics®. Los resultados de las pruebas de sensibilidad y vitalidad fueron tabulados en una hoja de cálculo de Microsoft Excel, agrupados en los tres grupos experimentales por diagnóstico clínico. Para cada paciente, se calculó el promedio de la media y mediana de las unidades de perfusión de las dos mediciones realizadas (mediciones en duplicado) tanto para el diente a evaluar como para su respectivo control. Una vez obtenidos estos cálculos, se procedió a calcular el porcentaje de unidades de perfusión de el diente a evaluar con respecto a su control, mediante una regla de tres:

$$\text{\% de unidades de perfusión respecto a control} = \frac{\text{UP media diente a evaluar}}{\text{UP media diente control}} \times 100$$

Para Correlacionar los resultados de Unidades de Perfusión de la prueba de vitalidad pulpar con las pruebas de sensibilidad al frío, al calor y al test eléctrico se utilizó la prueba estadística de Kruskal Wallis con un nivel de significancia de 0.05. Para relacionar la edad de los pacientes y la escala EVA de dolor con el recuento de Unidades de Perfusión se utilizó la prueba estadística de Kruskal Wallis con un nivel de significancia de 0,05. Para Relacionar el sexo de los pacientes con el recuento de Unidades de Perfusión se utilizó la prueba estadística de Mann Whitney con un nivel de significancia de 0,05.

RESULTADOS:

Descripción de la variable sexo y diagnóstico: Del total de la muestra estudiada (n=70), el 32,9% se diagnosticó como pulpa normal (n=23), el 34,3% como pulpitis reversible (n=24) y el 32,9% como pulpitis irreversible (n=23). El 21,4% eran hombres (n=15) y el 78,6% mujeres (n=55).

Descripción de la variable edad: La edad mínima de los pacientes fue de 12 años, y la máxima de 68 años. La edad media fue de 30,7 años (Tabla 1).

Edad	
Media	30,70
Desviación estándar	16,646
Mínimo	12
Máximo	68
P25	14,75
P50	26,50
P75	41,25

Tabla 1. *Descripción de la variable edad del grupo de estudio*

Los porcentaje de unidades de perfusión con respecto al control en los dientes con diagnóstico de pulpitis reversible son mayores al compararlos con los de diagnóstico de pulpa normal, siendo esta diferencia estadísticamente significativa (p< 0,001) También existe una diferencia estadísticamente significativa entre el porcentaje de unidades de perfusión en pulpas normales, cuando es comparado con los porcentajes de unidades de perfusión de pulpitis irreversible (p< 0,001), siendo esta última mayor que la primera. Al comparar el porcentaje de unidades de perfusión en los dientes con pulpitis reversible y pulpitis irreversible, se observó que si existe una tendencia de que los porcen-

tajes de unidades de perfusión en pulpitis irreversibles son mayores que en pulpitis reversible, sin embargo no se encontró una diferencia estadísticamente significativa (p 0,686) (figura 2-3).

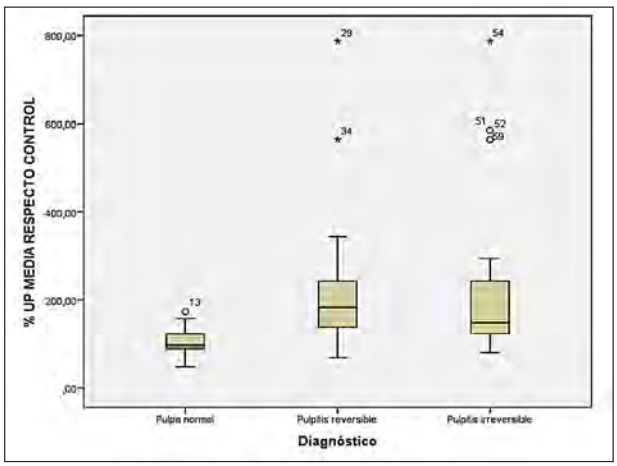

Figura 2. *Porcentaje de unidades de perfusión (UP) media con respecto al control para diagnósticos de pulpa normal, pulpitis reversible y pulpitis irreversible.*

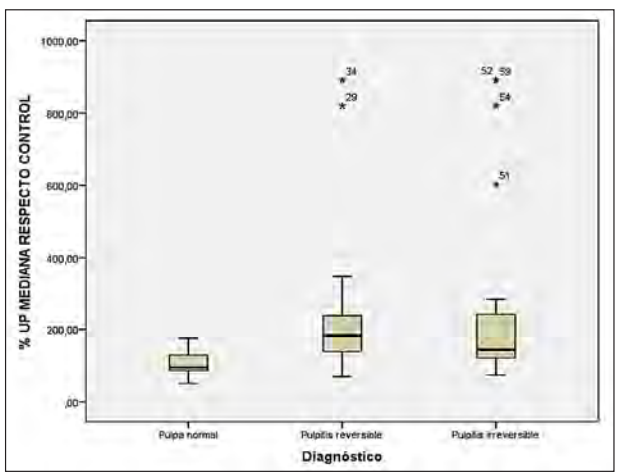

Figura 3. *Porcentaje de unidades de perfusión (UP)mediana con respecto al diagnóstico grupo control en pulpa normal, pulpitis reversible y pulpitis irreversible.*

Los resultados de porcentaje de unidades de perfusión con respecto al control se vieron aumentados cuando los pacientes respondieron de forma aumentada tanto para las pruebas de frío, calor y eléctrico, al compararlos cuando respondieron de forma normal a estas pruebas, siendo estas diferencias estadísticamente significativas (Tabla 2-4).

Tabla 2. *Porcentajes de unidades de perfusión (UP) media y mediana frente a respuesta normal y aumentada a la prueba de frío.*

Prueba Frio	Respuesta	n	Mín. - Máx.	Promedio ± SD	Me (RI)	Prueba Kruskal Wallis λ²	valor-p
% UP Media	Normal	24	48.1 - 172.9	105.70 ± 31.23	100.26 (38.11)	18,757	0.000*
	Aumentada	46	69.3 - 786.5	232.21 ± 177.03	179.39 (113.60)		
	Disminuida	-	-	-	-		
% UP Mediana	Normal	24	51.1 - 177.2	106.73 ± 32.39	99.93 (48.46)	18,650	0,0008*
	Aumentada	46	70.4 - 891.4	254.80 ± 233.41	183.18 (111.67)		
	Disminuida	-	-	-	-		

* Significativo

Tabla 3. *Porcentajes de unidades de perfusión media y mediana frente a respuesta normal y aumentada a la prueba de calor.*

Prueba Calor	Respuesta	n	Mín. - Máx.	Promedio ± SD	Me (RI)	Prueba Kruskal Wallis λ²	valor-p
% UP Media	Normal	37	48.1 - 786.5	157.59 ± 140.80	115.11 (87.24)	8,550	0.003*
	Aumentada	33	80.8 - 786.5	223.87 ± 167.22	147.67 (115.29)		
	Disminuida	-	-	-	-		
% UP Mediana	Normal	37	51.1 - 891.4	167.81 ± 176.68	116.28 (91.179	8,008	0.005*
	Aumentada	33	74.6 - 891.4	244.65 ± 223.23	145.00 (113.91)		
	Disminuida	-	-	-	-		

* Significativo

Tabla 4. *Porcentajes de unidades de perfusión media y mediana frente a respuesta normal y aumentada a la prueba eléctrica.*

Prueba Eléctrica	Respuesta	n	Mín. - Máx.	Promedio ± SD	Me (RI)	Prueba Kruskal Wallis λ²	valor-p
% UP Media	Normal	23	48.1 - 172.9	103.97 ± 30.74	96.43 (39.60)	20,065	0.000*
	Aumentada	46	69.3 - 786.5	232.48 ± 176.88	179.39 (113.60)		
	Disminuida	1	-	-	-		
% UP Mediana	Normal	23	95.54 - 32.16	105.15 ± 95.54	95.54 (49.11)	19,898	0.000*
	Aumentada	46	70.4 - 891.4	255.02 ± 233.29	183.18 (111.67)		
	Disminuida	1	-	-	-		

* Significativo

En las siguientes figura, se puede observar que existe un mayor porcentaje de unidades de perfusión con respecto al control cuando las pruebas de sensibilidad al frío, calor y eléctrica resultaron aumentadas (Figura4-9).

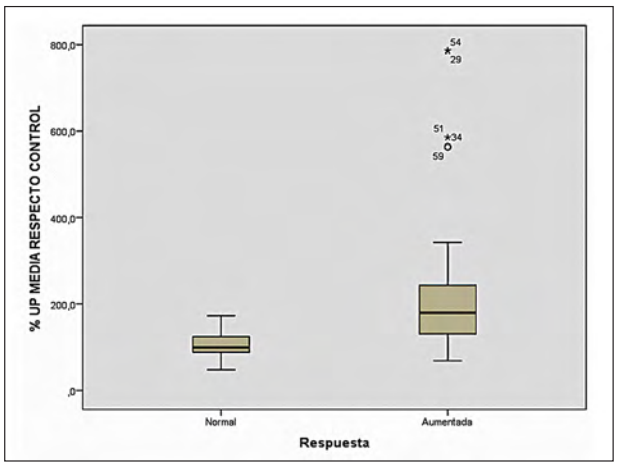

Figura 4. *Porcentaje de unidades de perfusión media respecto al control frente a la respuesta normal y aumentada a la prueba de frío.*

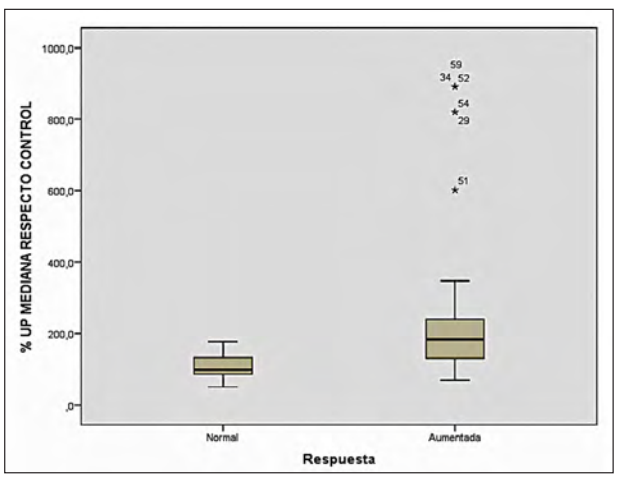

Figura 5. *Porcentaje de unidades de perfusión mediana respecto al control frente a la respuesta normal y aumentada a la prueba de frío.*

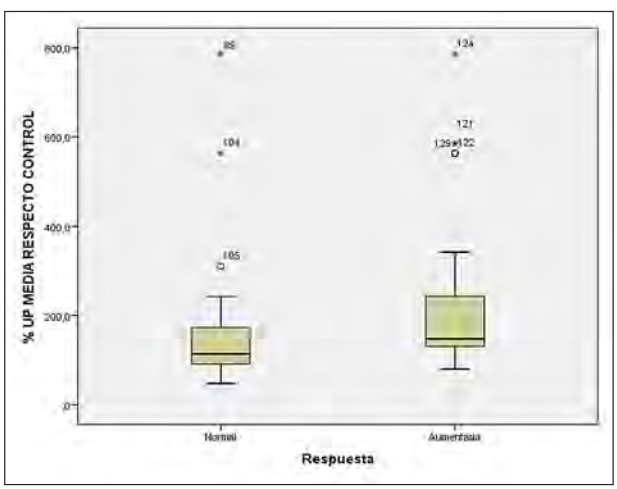

Figura 6. *Porcentaje de unidades de perfusión media respecto al control frente a la respuesta normal y aumentada a la prueba de calor.*



Figura 7. *Porcentaje de unidades de perfusión mediana respecto al control frente a la respuesta normal y aumentada a la prueba de calor.*

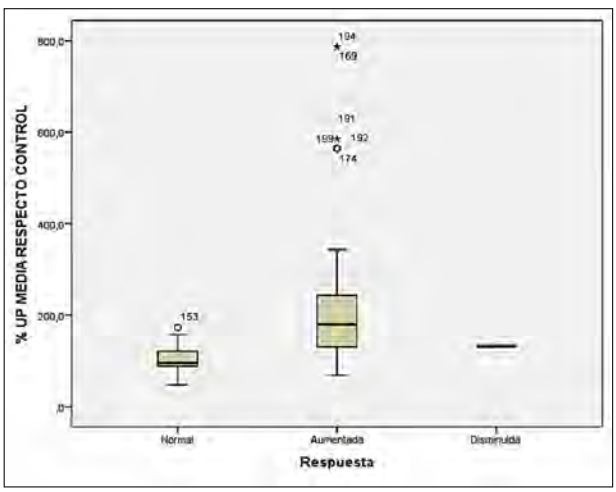

Figura 8. *Porcentaje de unidades de perfusión media respecto al control frente a la respuesta normal y aumentada a la prueba eléctrica.*

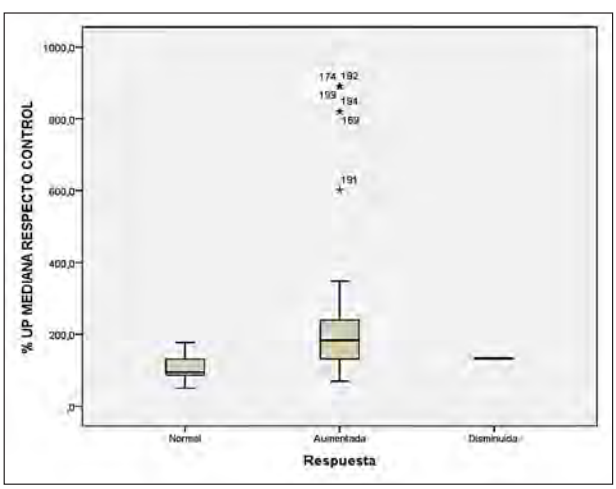

Figura 9. *Porcentaje de unidades de perfusión mediana respecto al control frente a la respuesta normal y aumentada a la prueba eléctrica.*

En relación al porcentaje de unidades de perfusión con respecto al control de los pacientes agrupados en los tres diagnósticos clínicos, al compararlo con la edad de los pacientes, no se encontró una diferencia estadísticamente significativa entre los grupos etarios de 0-14, 15-26, 27-41 y 42 años o más (p>0,005)

Cuando se comparó el porcentaje de unidades de perfusión con respecto al control de los pacientes agrupados en los tres diagnósticos clínicos, con el sexo de los pacientes, no se encontró una diferencia estadísticamente significativa entre ambos sexos (p>0,005)

	EVA	n	Mín. - Máx.	Promedio ± SD	Me (RI)	Prueba Kruskal Wallis λ²	valor-p
% UP Media	1 - 3	28	48.08 - 564.29	122.46 ± 91.65	106.37 (44.76)	19,024	0.000*
	4 - 6	21	69.29 - 786.49	222.11 ± 168.26	189.63 (114.25)		
	7 - 10	21	80.78 - 786.49	244.05 ± 184.59	179.59 (136.37)		
% UP Mediana	1 - 3	28	51.06 - 891.43	135.09 ± 151.45	106.56 (48.97)	18,266	0.000*
	4 - 6	21	70.40 - 891.43	238.43 ± 215.79	188.19 (103.33)		
	7 - 10	21	74.56 - 891.43	261.56 ±228.40	186.18 (132.32)		

* Significativo

Tabla 10. *Porcentajes de unidades de perfusión media y mediana frente a escala EVA*

Existen diferencias estadísticamente significativas en cuanto al porcentaje de unidad de perfusión con respecto al EVA. Se observó que a medida que aumentó el EVA, aumentó el porcentaje de unidad de perfusión con respecto al control (Tabla 6) (Figura 10-11).

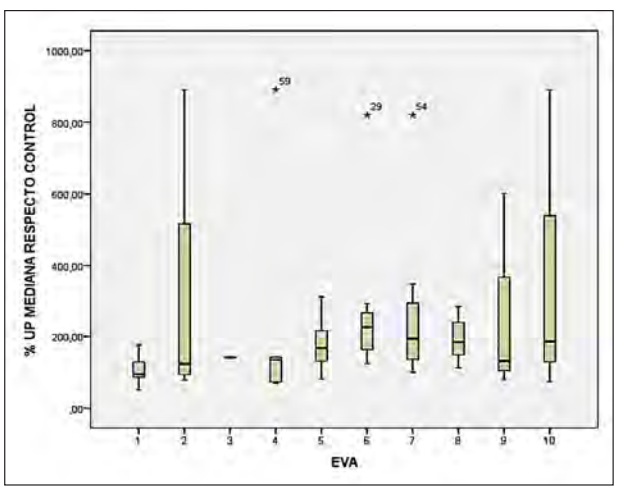

Figura 10. *Porcentaje de unidades de perfusión con respecto al control comparado con EVA sin agrupar.*

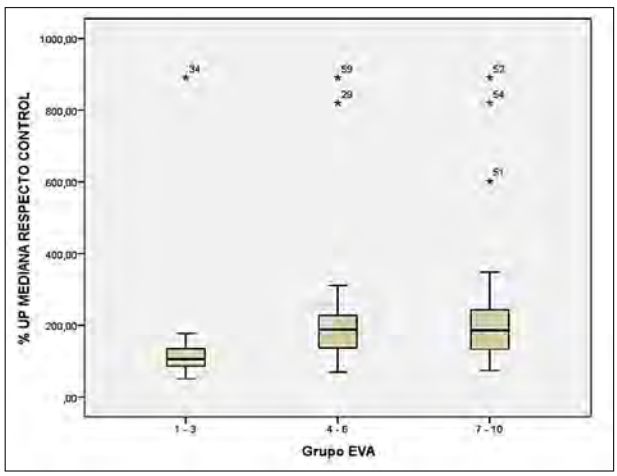

Figura 11. *Porcentaje de unidades de perfusión con respecto al control comparado con EVA agrupados.*

DISCUSIÓN:

En odontológica y en todas las distintas áreas de la salud, es de suma importancia realizar un correcto diagnóstico, para poder realizar un adecuado tratamiento a los pacientes. En la especialidad de endodoncia, los diagnósticos del estado pulpar de los dientes, los realizamos en base a las pruebas de sensibilidad pulpar al frío, calor y eléctrica. Utilizamos estas herramientas debido a que son fáciles de realizar, rápidas(7). Sin embargo, en la actualidad, el Gold standard para el diagnóstico pulpar es la histología. De los estudios de Ricucci y Naseri(8,9), donde se compara el diagnóstico clínico mediante las pruebas de sensibilidad pulpar y la histología, se puede concluir que las pruebas de sensibilidad pulpar si tienen una correlación con el estado histológico de la pulpa, sin embargo existen casos en que esta correlación no es correcta, lo que nos pude llevar a subdiagnosticar o sobre tratar a los pacientes. En la práctica endodóntica cotidiana, no es factible utilizar el análisis histológico pulpar como un método para confirmar el diagnóstico clínico, realizado mediante las pruebas de sensibilidad. Es por esto que es necesario poder contar con herramientas más prácticas, precisas y menos invasiva como por ejemplo la flujometría láser Doppler. En la actualidad, se han realizado diversos estudios que han comprobado la gran utilidad de la flujometría láser Doppler como una herramienta diagnóstica para evaluar la vitalidad pulpar, demostrando ser muy precisa para discriminar entre un diente vital de uno no vital. Sin embargo, no existen estudios que hayan investigado si el láser Doppler puede ser útil para discriminar entre los distintos diagnósticos de pulpas vitales, como son los casos de las pulpas normales, pulpitis reversibles y pulpitis irreversibles. Es importante tener muy claro que existe una gran variación en las unidades de perfusión entre distintos dientes en un mismo paciente, como también entre distintos pacientes cuando es evaluado un mismo tipo de diente(10). Esto hace

que sea difícil poder realizar comparaciones de flujo sanguíneo pulpar, sobre todo cuando se intenta saber si el láser Doppler puede ser utilizado como una herramienta diagnóstica útil para discriminar entre distintos diagnósticos pulpares. Es por esta razón que en la presente investigación, no se utilizaron los resultados de unidades de perfusión de manera aislada, ya que este dato bruto no entrega mucha información debido a que, por ejemplo, en un paciente con un diente con diagnóstico de pulpa normal puede arrojar un flujo sanguíneo de 50 unidades de perfusión y en otro paciente esas mismas 50 unidades de perfusión pueden ser medidas en un diente con un estado inflamatorio pulpar muy avanzado. Debido a esto, es que en este estudio se utilizó el porcentaje de unidades de perfusión con respecto a su diente control. De esta forma se puede evaluar de una manera más real las fluctuaciones de perfusión sanguínea existentes entre dos dientes de un mismo paciente y entre distintos pacientes. En el presente estudio, los dientes con diagnóstico de pulpa normal presentaron un porcentaje de unidades de perfusión con respecto al control menor cuando se comparan con los dientes con diagnóstico de pulpitis reversible. Lo mismo se observó al comparar los dientes con diagnóstico de pulpa normal y pulpitis irreversible, siendo estas diferencias estadísticamente significativas. Esto se puede explicar debido a que en estados inflamatorios, la pulpa dentaria experimenta una vasodilatación y aumento del flujo sanguíneo pulpar(11). Sin embargo, al comparar el porcentaje de unidades de perfusión con respecto al control en los dientes con pulpitis reversible e irreversible, se pudo apreciar que en los casos de pulpitis irreversible existía un mayor porcentaje de unidades de perfusión con respecto al control, sin embargo estas diferencias no fueron estadísticamente significativas. Esto se podría explicar debido a que los equipos de láser Doppler presentan una relación lineal entre la salida de la señal al equipo y la velocidad del flujo sanguíneo para todas las fracciones de volumen inferiores al 1% (concentración de un soluto en un disolvente). En los casos de pulpitis irreversible, aumenta la vascularización de la pulpa y la concentración de glóbulos rojos está por encima del 1%. Este aumento en el flujo sanguíneo pulpar puede dar como resultado una disminución en la señal, no representando fielmente este aumento del flujo sanguíneo con el correspondiente aumento de la señal(12). Otra explicación que se podría dar a este fenómeno es la transición que existe en los dientes con diagnóstico de pulpitis irreversible a necrosis pulpar. En el estudio de Ricucci y colaboradores(8), se reportó que las muestras histológicas de pulpitis irreversible, en la zona coronal, próxima a las lesiones de caries, existían focos de infección por licuefacción que avanzaban hacia el tejido pulpar, además estas áreas estaban fuertemente colonizadas por bacterias y rodeadas por concentraciones severas de neutrófilos. Sin embargo esto nunca se observó en pulpas normales o con pulpitis reversible. Estas zonas de necrosis, y su consecuente falta de irrigación sanguínea, podría explicar la disminución de la señal de flujo pulpar en los dientes con diagnóstico de pulpitis irreversible. El aumento de unidades de perfusión en los casos con pulpitis también es observado en relación al aumento del EVA relatado por los pacientes. A pesar de que el EVA es una impresión personal de la experiencia dolorosa del paciente, lo que la hace subjetiva, en nuestros resultados se puede observar que mientras mayor era el EVA, mayor era el porcentaje de unidades de perfusión con respecto al control, por lo tanto un mayor flujo sanguíneo pulpar. En el estudio realizado por Shin y colaboradores(13), se observó que existe un aumento en la expresión de biomarcadores proinflamatorios (metaloproteinasas 1, 2 y 3) en pacientes que relataban mayor dolor pulpar, siendo la gravedad y duración del dolor directamente relacionados con el estado pulpar de las piezas dentarias estudiadas. Esta relación directa de mayor inflamación pulpar en pacientes que relataban mayor dolor, se puede ver reflejado en nuestro estudio, donde se observó un aumento del flujo sanguíneo pulpar a medida que los pacientes relataban más dolor. Una de las limitaciones de este estudio fue la curva de aprendizaje que se necesitó para poder manipular correctamente el láser Doppler, debido a que es un equipo muy sensible, ya que existen muchos factores que pueden alterar la medición del flujo sanguíneo pulpar, como son la estabilidad de la sonda, los movimientos involuntarios del paciente y el ruido ambiental. Para evitar estos inconvenientes, todas las mediciones de flujometría láser Doppler fueron realizadas por el mismo operador calibrado, siguiendo los protocolos previamente establecidos. Otra limitación de este estudio fue la falta de corroboración de los resultados mediante el estudio histológico de las muestras, para de esta forma poder constatar el real estado inflamatorio del tejido pulpar. Es por esto que, esta investigación contará con una segunda etapa, en la cual se realizará el estudio histológico de las muestras de pulpa normal y pulpitis irreversible, para así poder correlacionar el diagnóstico clínico mediante pruebas de sensibilidad, el diagnóstico pulpar mediante flujometría láser Doppler y el real estado pulpar mediante el estudio histológico de las pulpas dentarias estudiadas.

CONCLUSIONES:

De esta investigación se pueden obtener las siguientes conclusiones que responden a los objetivos planteados:

• Existe una correlación entre el diagnóstico clínico obtenido con las pruebas de sensibilidad pulpar con la prueba de vitalidad pulpar utilizando láser Doppler. Siendo el porcentaje de unidades de perfusión con respecto al control mayor en los pacientes con pulpitis reversible e irreversible al compararlo con los pacientes de pulpa normal, siendo estas diferencias estadísticamente significativas.

• Existe un mayor porcentaje de unidades de perfusión con respecto al control cuando las pruebas de sensibilidad al frío estaban aumentadas, siendo estas diferencias estadísticamente significativas.

• Existe un mayor porcentaje de unidades de perfusión con respecto al control cuando las pruebas de sensibilidad al calor estaban aumentadas, siendo estas diferencias estadísticamente significativas.
• Existe un mayor porcentaje de unidades de perfusión con respecto al control cuando las pruebas de sensibilidad al test eléctrico estaban aumentadas, siendo estas diferencias estadísticamente significativas.
• No existe un mayor porcentaje de unidades de perfusión con respecto al control en relación a la edad de los pacientes.
• No existe un mayor porcentaje de unidades de perfusión con respecto al control en relación al sexo de los pacientes.
• Existe un mayor porcentaje de unidades de perfusión con respecto al control a medida que el EVA relatado por los pacientes fue mayor, siendo estas diferencias estadísticamente significativas.

REFERENCIAS BIBLIOGRÁFICAS

1. Karayilmaz H, KirzioğLu Z. Comparison of the reliability of laser Doppler flowmetry, pulse oximetry and electric pulp tester in assessing the pulp vitality of human teeth. J Oral Rehabil. mayo de 2011;38(5):340-7.
2. Jafarzadeh H, Abbott PV. Review of pulp sensibility tests. Part I: general information and thermal tests: Pulp sensibility tests. Int Endod J. 1 de julio de 2010;43(9):738-62.
3. Jafarzadeh H. Laser Doppler flowmetry in endodontics: a review. Int Endod J. junio de 2009;42(6):476-90.
4. Cohen S, Hargreaves KM. Pathways of the Pulp. 9th ed. Mosby; 2006.
5. Jafarzadeh H, Abbott PV. Review of pulp sensibility tests. Part II: electric pulp tests and test cavities. Int Endod J. noviembre de 2010;43(11):945-58.
6. Kim D, Park S-H. Effects of age, sex, and blood pressure on the blood flow velocity in dental pulp measured by Doppler ultrasound technique. Microcirculation. octubre de 2016;23(7):523-9.
7. Peters DD, Baumgartner JC, Lorton L. Adult pulpal diagnosis. I. Evaluation of the positive and negative responses to cold and electrical pulp tests. J Endod. 1994;20(10):506–511.
8. Ricucci D, Loghin S, Siqueira JF. Correlation between Clinical and Histologic Pulp Diagnoses. J Endod. diciembre de 2014;40(12):1932-9.
9. Naseri M, Zamaheni S, Khayat A, Shojaeian S. Correlation Between Pulp Sensibility Tests and Histologic Diagnosis. Iran Endod J. 2017;12(1):20–24.
10. Norer B, Kranewitter R, Emshoff R. Pulpal blood-flow characteristics of maxillary tooth morphotypes as assessed with laser Doppler flowmetry. Oral Surg Oral Med Oral Pathol Oral Radiol Endod. 1999;87:88-92.
11. Rechenberg D-K, Galicia JC, Peters OA. Biological Markers for Pulpal Inflammation: A Systematic Review. Kerkis I, editor. PLOS ONE. 29 de noviembre de 2016;11(11):e0167289.
12. Vongsavan N, Matthews B. Some aspects of the use of laser Doppler flow meters for recording tissue blood flow. Exp Physiol. 1993;78(1):1–14.
13. Shin S-J, Lee J-I, Baek S-H, Lim S-S. Tissue levels of matrix metalloproteinases in pulps and periapical lesions. J Endod. 2002;28(4):313–315.

Autor de correspondencia:
Claudia Brizuela C.
e-mail: Cbrizuela@uandes.cl

Los autores declaran no presentar conflicto de interés.
Recibido: 1/2/2023
Aceptado: 30/3/2023

Fuente de financiamiento:
Financiado por Corfo, Proyecto Número: 13IDL1-25418

VDW® | Endo Easy Efficient

Dentsply Sirona

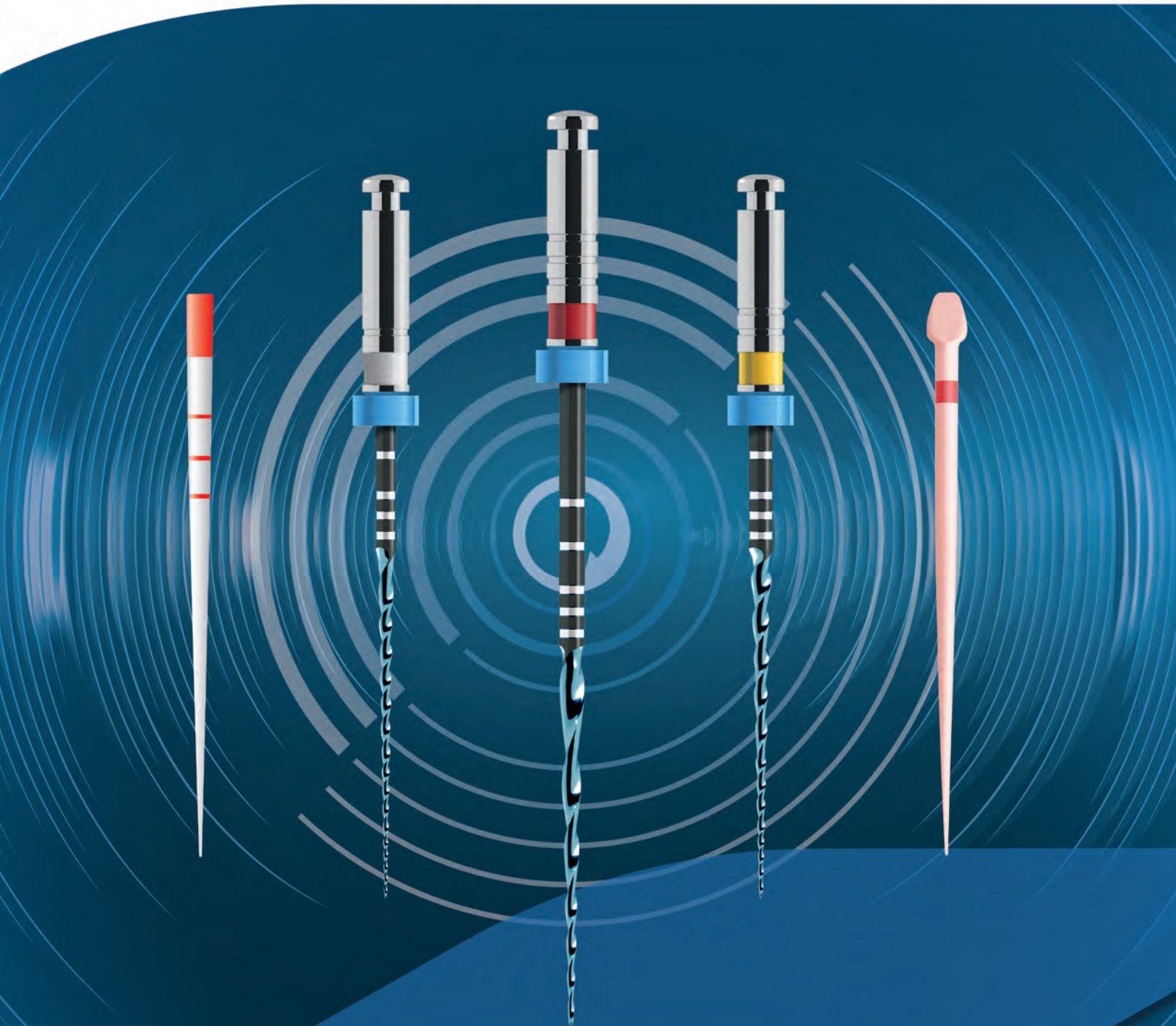

VDW.ROTATE™ NiTi Root Canal File

Llevando la preparación rotativa al siguiente nivel

Karina Martinez Zuñiga
email: karina.martinez@dentsplysirona.com
Móvil: +569 3412 4313

Presencia de micronúcleos en mucosa oral de individuos post radiografías endodónticas.

Presence of micronucleus in oral mucosa of individuals post endodontic radiographies.

Alejandra Herrera Herrera[1] **Luis Fang**[2] **Carlos Corrales Payares**[3]

[1] Facultad de Odontología. Universidad Metropolitana. Barranquilla. Colombia.
[2] Facultad de Odontología. Fundación Universitaria San Martin. Barranquilla. Colombia.
[3] Programa de Odontología. Corporación Universitaria Rafael Núñez. Cartagena de Indias. Colombia.

RESUMEN

Introducción: El daño genético es probablemente la causa más importante para el desarrollo de anomalías y enfermedades degenerativas, pero son pocos los estudios que se centran en la medición y evaluación de los efectos genotóxicos de los productos que son de gran utilidad en la práctica clínica, como es el caso de las radiografías.
Objetivo: Comparar la presencia de anomalías nucleares en células de la mucosa bucal de individuos bajo exposición radiográfica intraoral.
Metodología: Se implementó un diseño de intervención cuasiexperimental antes y después con un solo grupo de estudio constituido por 30 individuos que recibieron tratamiento de conducto radicular y cinco exposiciones radiográficas periapicales requeridas en dicho tratamiento. Se tomaron muestras de exfoliado celular en mucosa yugal adyacente al órgano dentario intervenido antes y 15 días post-tratamiento. Mediante tinción de Giemsa y microscopia óptica se evaluó la presencia de anomalías nucleares como: binucleación, picnosis, cariolisis, cariorrexis y micronúcleos.
Resultados: De las anomalías nucleares evaluadas la cariorrexis estuvo presente en 90% antes y 96,7% después de la exposición radiográfica; seguida por la cariolisis en el 76,7% y 73,3%, respectivamente. Por su parte la presencia de micronúcleos antes de la exposición radiográfica fue del 53,3% la cual aumentó significativamente al 83,3% posterior a la radiación, lo que representa un incremento del 36,7% (p=0,022). Esto representa una media de 1,7 ± 2,2 células epiteliales con micronúcleos antes de la exposición lo cual aumenta a 4,4 ± 4,6 células con este daño nuclear posterior a la intervención (p=0,002).
Conclusión: La exposición repetida a radiación ionizante (radiografías periapicales) podría inducir daño genotóxico en células epiteliales de cavidad oral.

Palabras claves: Endodoncia, micronúcleos, actividad mutagénica, micronúcleos con defecto cromosómico, toxicología.

ABSTRACT

Introduction: Genetic damage is probably the most important cause for the development of degenerative anomalies and diseases, but few studies focus on measuring and evaluating the genotoxic effects of products that are of great utility in clinical practice, such as the case of x-rays.
Objective: To compare the presence of nuclear abnormalities in cells of the buccal mucosa of individuals under intraoral radiographic exposure.
Materials and methods: A group of 30 healthy individual, who needed root canal treatment were selected to the study. A total of five X rays were taken during each root canal. Cells samples were taken in buccal mucosa adjacent to the tooth, one before the root canal and the other 15 days post-treatment. Using an optical microscopy and Giemsa stain nuclear abnormalities such as: binucleation, pyknosis, karyorrhexis, karyolysis, and micronuclei were evaluated.
Results: Of the nuclear anomalies evaluated, karyorrhexis was present in 90% before and 96.7% after radiographic exposure; Followed by karyolysis in 76.7% and 73.3%, respectively. The presence of micronucleus before radiographic exposure was 53.3%, which increased significantly to 83.3% after radiation, which represents an increase of 36.7% (p = 0.022). This represents an average of 1.7 2.2 epithelial cells with micronucleus prior to exposure which increases to 4.4 4.6 cells with this post-intervention nuclear damage (p = 0.002).
Conclusion: Repeated exposure to ionizing radiation (periapical radiographs) may induce genotoxic damage in oral cavity epithelial cells.

Keywords: Endodontics, micronuclei, mutagenic activity, micronuclei with chromosomal defect, toxicology.

INTRODUCCIÓN

Durante las últimas décadas la ciencia de la imagenología ha evolucionado en el ámbito de la atención odontológica, por lo cual la radiografía juega un papel muy importante generando un diagnóstico más certero así como durante la realización de un tratamiento endodóntico, debido a que se necesita en cada paso clínico una comprobación imagenológica que exija riqueza de información y detalles anatómicos del elemento a tratar y de su relación con estructuras vecinas que no son visibles al examen clínico (1-4).

Sin embargo se debe tener en consideración que este tipo de radiación ionizante tiene la capacidad de promover actividades nocivas tales como los daños genéticos, los cuales son probablemente el factor causal más importante para el desarrollo de anomalías y enfermedades degenerativas, los cuales pueden llevar a un proceso de carcinogénesis el cual se caracteriza por presentar cambios genéticos estimulando daños al DNA (acido desoxirribonucleico) y entrecruzamiento del DNA con proteínas contribuyendo a la muerte celular, mutaciones genéticas y aberraciones cromosómicas (5, 6).

Aunque son pocos los estudios que se centran en medir y evaluar los efectos genotóxicos, existen diversos métodos que permiten determinar el potencial mutagénico de los diferentes productos que hoy en día alcanzan un mayor beneficio en la humanidad, especialmente a través de la identificación de micronúcleos; éstos están conformados por cromosomas enteros o fragmentos de cromátidas que no alcanzan a asociarse al huso mitótico y no se incluyen en el núcleo de las células hijas y permanecen en el citoplasma como microestructuras que son análogas al núcleo principal (7, 8).

Sin embargo, existe poca evidencia acerca de los efectos que producen las radiaciones ionizantes utilizadas en los tratamientos endodónticos convencionales, por lo cual el objetivo del presente estudio fue evaluar la presencia de micronúcleos en células de la mucosa oral de Individuos bajo exposición radiográfica oral.

METODOLOGÍA

Diseño y población de estudio.
Se realizó un estudio de intervención cuasiexperimental antes y después con un solo grupo de estudio. La población estuvo conformada por individuos que recibieron tratamiento endodóntico en la Clínica del Programa de Odontología de la Corporación Universitaria Rafael Núñez durante el primer y segundo periodo académico del año 2016.

Dentro de los criterios de inclusión se tuvieron en cuenta pacientes que autorizaron su participación voluntaria mediante firma de consentimiento informado, se les haya realizado procedimiento endodóntico y que no hayan recibido radiaciones de cabeza o cuello los últimos tres meses previos al estudio.

Se excluyeron pacientes que padecieran algún tipo de síndrome, peligros mutagenicos no conectados con la ocupación (fumar, beber, drogas al consumo) y enfermedades relacionadas con cualquier daño genético, diabetes, anemia o cualquier enfermedad debilitante. Los sujetos fueron evaluados con un cuestionario para comprobar si se ajustan a los criterios de estudio.

La muestra consistió de 30 individuos a los que se le realizó tratamiento de conductos radiculares, a los cuales se les tomaron muestras de exfoliado celular de mucosa oral adyacente al diente tratado. Estas muestras se tomaron antes de iniciar el tratamiento y 15 días posteriores al procedimiento.

El tamaño de esta muestra se determinó mediante el software Epidat v4.0, teniendo en cuenta un error tipo I (error α=0.05) del 5%, un poder estadístico del 80% (error β=0.1), un nivel de confianza del 95% y una diferencia esperada de micronúcleos post-exposición del 30%.

Toma de muestra y detección de micronúcleos.
Se calibró a un operador para la realización de recolección de muestras y demás procedimientos de laboratorio necesarios para la determinación de micronúcleos y otras aberraciones cromosomales presentes en cada una de las placas analizadas.

Se realizó una encuesta para verificar si los individuos cumplían con los criterios de selección para el estudio, teniendo en cuenta los criterios de inclusión y exclusión.

Una vez hecho esto, y posterior a la realización de un consentimiento informado, la recolección de muestras se realizó con cepillo citológico, tomando un frotis suave en la parte interior de los labios y/o mucosa oral adyacente al diente que se le realizó tratamiento de conducto radicular, el cual se expuso a 5 radiaciones correspondientes a las radiografías periapicales requeridas en el tratamiento endodóntico. Los citocepillos se embebieron en solución salina para que no se alterara el equilibrio osmótico de las células. Las muestras se rotularon en tubos para microcentrifuga de 1.5 mL y almacenándolas a -20ºC hasta su posterior análisis.

Las muestras se transportaron al laboratorio del CEID (Centro Experimental de Investigaciones y Docencia de la Corporación Universitaria Rafael Núñez), para seguir con el procedimiento, donde cada cepillo citológico contenido en su respectivo eppendorf se retiró agitándolo en un Vórtex para liberar las células que se hayan adherido a las cerdas y llevado hasta un guardián como sitio de desecho, categorizado en residuos de riesgo biológico, cortopunzantes.

El material obtenido se centrifugó a 1500 rpm durante 5 minutos, a temperatura ambiente, con microcentrifugadora y con una micropipeta se succionó la muestra centrifugada, obteniendo de esa forma una alta concentración de células y el sobrenadante se descartó en su respectivo eppendorf.

Posteriormente se transfirió el volumen de líquido obtenido hacia el portaobjeto rotulado con la identificación de cada paciente. Seguidamente se realizó el extendido de la muestra a través de un portaobjeto y se procedió a fijar la misma con calor, durante 3 segundos aproximadamente. Prontamente, se procedió a realizar la tinción con la técnica May Grünwald-Giemsa, reportada por Kashyap & Reddy (9), en la cual, a través de un gotero de laboratorio, se absorbió tinte Giemsa a una concentración de 5%, vertiéndolo gota a gota hasta cubrir la muestra en su totalidad y se esperó un tiempo de 10 minutos aproximadamente, aguardando el secado de la misma a temperatura ambiente.

Este tinte permitió observar el citoplasma de color rosa y el núcleo de color azul de 60 muestras, 30 antes y 30 después a la exposición de radiación, bajo la luz de un microscopio óptico, con un aumento de 40x para lograr una adecuada localización de las células.

Una vez hecho esto, se colocó una gota de aceite de inmersión tipo A sobre la muestra para visualizar las células con un aumento de 100x, eliminando la desviación de los rayos de luz y aumentando la eficacia del análisis de micronúcleos y atipias nucleares (binucleación, picnosis, cariolisis y cariorrexis), realizado por el personal calibrado para este tipo de procedimientos.

Análisis Estadístico

Dada la naturaleza de las variables y el tipo de estudio, el análisis estadístico consistió de un análisis descriptivo mediante el reporte de tablas de frecuencias para las variables cualitativas y parámetros de tendencia central y dispersión (Media ± Desviación estándar) para las variables cuantitativas.

El análisis bivariado de los datos cuantitativos mediante la prueba de Friedman para k muestras relacionadas y la prueba de Wilcoxon para dos muestras relacionadas, debido a que las variables numéricas no contaron con una distribución normal de los datos, según lo demostró el test de Kolmogorov-Smirnov y comparación directa con el gráfico QQ.

En cuanto a los datos cualitativos, se contrastaron a partir de la comparación de proporciones de muestras relacionadas mediante el test de McNemar para datos pareados. Para todos los análisis se empleó el software estadístico SPSS v20 (IBM, USA). Como significancia se tuvo en cuenta valores de $p<0.05$.

RESULTADOS

El presente estudio se comparó la presencia de micronúcleos en células epiteliales de mucosa bucal de pacientes los cuales fueron sometidos a 5 radiografías periapicales durante un tratamiento de conducto convencional. Se hizo una toma de muestras antes a la exposición y 15 días después, en la cual se encontraron características como binucleación, picnosis, cariolisis, cariorrexis y micronúcleos. (Figura 1)

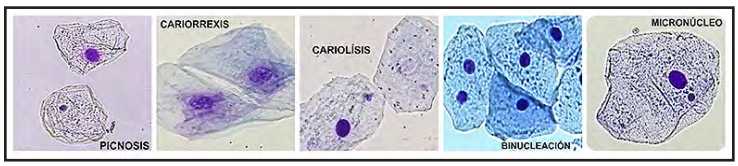

Con respecto a la presencia de alteraciones nucleares después de la exposición a radiografías, se observa la presencia de células binucleadas en un 23,3%(n=7), la presencia de células con picnosis fue de un 3,3%(n=1), cariolisis se encontró un 73,3%(n=22) y cariorrexis de 96,7%(n=29) (tabla 1).

Tabla 1. *Presencia de alteraciones nucleares según tiempo de medición.*

		Antes		Después	
		n=30	%	n=30	%
Células Binucleadas	Ausente	22	73,3	23	76,7
	Presente	8	26,7	7	23,3
Células con Picnosis	Ausente	28	93,3	29	96,7
	Presente	2	6,7	1	3,3
Células con Cariolisis	Ausente	7	23,3	8	26,7
	Presente	23	76,7	22	73,3
Células con Cariorrexis	Ausente	3	10	1	3,3
	Presente	27	90	29	96,7

Posteriormente se observó la presencia de micronúcleos y si se presentaban con 1 2, 3 o más micronúcleos en las muestras obteniendo que la presencia de células con micronúcleos fue de un 53,3%(n=16) antes de la exposición a los rayos X y 15 días después se observó un 83,3%(n=25).

La presencia de células con un micronúcleo fue de un 43,4%(n=13) antes de la exposición y posterior a esta fue de un 80%(n=24) (Tabla 2).

Tabla 2. *Presencia de Micronúcleos según tiempo de medición.*

		Antes		Después	
		n=30	%	n=30	%
Presencia de Micronúcleos	Ausente	14	46,7	5	16,7
	Presente	16	53,3	25	83,3
Un Micronúcleo	Ausente	17	56,7	6	20
	Presente	13	43,3	24	80
Dos Micronúcleos	Ausente	18	60	18	60
	Presente	12	40	12	40
≥ Tres Micronú-cleos	Ausente	23	76,7	19	63,3
	Presente	7	23,3	11	36,7

En la tabla 3, la media o número de células promedio con micronúcleo es de 1,7 ± 2,23 en comparación a la medición después de la exposición de rayos X, la cual aumentó significativamente en promedio a 4,4 ± 4,65 (p=0,002). Se observa también que la media de las células con un micronúcleo es de 0,77 ± 1,07 en comparación a la media después de la exposición, en la cual se observó también un aumento significativo de 2,37 ± 1,65 (p=0,00).

Tabla 3. *Descripción y comparación del número de alteraciones celulares.*

	Media	DE	Media	DE	Valor de p¥
Nº Células Binucleadas	0,33	0,33	0,33	0,33	0,33
Nº Células con Picnosis	0,17	0,17	0,17	0,17	0,17
Nº Células con Cariolisis	3	3	3	3	3
Nº Células con Cariorrexis	6,77	6,77	6,77	6,77	6,77
Nº Células con Micronúcleos	1,7	1,7	1,7	1,7	1,7
Nº Células con 1 Micronúcleos	0,77	0,77	0,77	0,77	0,77
Nº Células con 2 Micronúcleos	0,57	0,57	0,57	0,57	0,57
Nº Células con ≥ 3 Micronúcleos	0,37	0,37	0,37	0,37	0,37

¥:Test de Wilcoxon de rangos de muestras relacionadas
**:p<0,05*

En las tablas 4 y 5 se contrastaron las dos variables, el antes y el después, y se observó que el porcentaje de células con alteraciones nucleares, como lo son células binucleadas, células con picnosis, cariolisis y cariorexis, no mostraron un cambio significativo, mientras que con respecto a las células con micronúcleo se observó que el porcentaje de células con micronúcleos fue de 6,7%(n=2), el cual aumentó significativamente a 36,7%(n=11) en la segunda medición, mostrando una diferencia estadísticamente significativa. Con respecto a las células con un micronúcleo, se muestra que el porcentaje fue de 10% (n=10), el cual también tuvo un aumento significativo del 46,7%(n=14). En las células con dos, tres o más micronúcleos no se observó un aumento significativo.

Tabla 4. *Comparación de la presencia de alteraciones nucleares antes y después.*

			Después				
			Ausente		Presente		Valor de p¥
			n	%	n	%	
An tes	Células Binucleadas	Ausente	19	63,3	3	10	1,00
		Presente	4	13,3	4	13,3	
	Células con Picnosis	Ausente	27	90	1	3,3	1,00
		Presente	2	6,7	0	0,0	
	Células con Cariolisis	Ausente	1	3,3	5	20	1,00
		Presente	7	23,3	16	53,3	
	Células con Cariorexis	Ausente	0	0,0	3	10	0,625
		Presente	1	3,3	26	86,7	

Tabla 5. *Comparación de la presencia de Micronúcleos antes y después.*

			Después				
			Ausente		Presente		Valor de p¥
			n	%	n	%	
An tes	Presencia de Micro-núcleos	Ausente	3	10	11	36,7	0,022*
		Presente	2	6,7	14	46,7	
	Un Micronúcleo	Ausente	3	10	14	46,7	0,013*
	Dos Micronúcleos	Presente	3	10	10	33,3	
	≥ Tres Micronúcleos	Ausente	13	43,3	5	16,7	1,000
		Presente	5	16,7	7	23,3	
		Ausente	15	50,0	8	26,7	0,388
		Presente	4	13,3	3	10	

¥:Test de McNemar, comparación de proporciones de datos pareados.
**: p<0,05*

DISCUSIÓN

La exposición a la radiación puede influenciar en la aparición de alteraciones hematológicas, reproductivas, neoplásicas y citogenéticas. José M. Ceballos-Quintal concluyó en su estudio una diferencia significativa en análisis realizados a sujetos expuestos a radiación y sujetos sanos (10). Las diferencias encontradas permiten identificar un efecto citogenético temprano ocasionado por la exposición a rayos X, con incremento mayor correlacionado con la antigüedad de la exposición.

Westphalen y cols (2008) realizaron un estudio in vivo donde determinaron la genotoxicidad inducida por metales contenidos en los aparatos de ortodoncia a través de la determinación de la presencia de micronúcleos y concluyeron que el nivel de daño en el DNA fue baja antes del comienzo del tratamiento con aparatología ortodoncia y durante los diez días después de la colocación de la aparatología ortodóncica; en el que se observó un aumento significativo en la frecuencia de micronúcleos treinta días después del comienzo del tratamiento (11).

En el presente estudio se observaron células epiteliales en la mucosa oral de individuos que fueron sometidos a radiografías por tratamiento endondóntico. Se obtuvieron como resultados característicos como binucleación, picnosis, cariolisis, cariorrexis y micronúcleos. A diferencia del estudio realizado por Westphalen y colaboradores que realizaron el estudio con base a los efectos genotóxicos de los metales utilizados en los aparatos ortodonticos, pero obtuvieron resultados similares con respecto a la presencia de micronúcleos a cierto tiempo de la exposición del tejido al agente genotóxico.

Cequeira y cols realizaron un estudio en el cual tuvieron como objetivo evaluar los efectos genotóxicos de los rayos X en células epiteliales gingivales durante radiografías panorámicas, usando un estudio diferenciado para el test de micronúcleos (12). Se sometieron 40 individuos sanos a este procedimiento con fines diagnósticos a petición de sus dentistas, se obtuvieron células epiteliales gingivales de la mucosa queratinizada de la arcada dental superior inmediatamente antes de la exposición y diez días después. Las preparaciones citológicas fueron teñidas según la reacción Feulgen-Rossenbeck; se realizaron con un microscopio óptico. Como conclusión dio que estos resultados indican que la radiografía panorámica induce un efecto genotóxico en células epiteliales que aumenta la frecuencia del daño cromosómico. En el presente estudio no se realizaron sobre radiografías panorámicas y la tinción fue distinta, pero de la misma manera se observaron aberraciones cromosomales y presencia de micronúcleos, que ratifican que exponer a pacientes a radiografías puede ser causa de estas aberraciones.

Sheikh, S y col. realizaron otro estudio que tenía como objetivo buscar y evaluar los efectos genotóxicos de los rayos X en las células epiteliales gingivales y bucales durante la toma de radiografías panorámicas utilizando el test de micronúcleos. La muestra se tomó de ochenta sujetos sanos que requerían radiografía panorámica. La prueba se realizó inmediatamente antes de la exposición y nuevamente 10 días después de la exposición, obteniendo como resultado datos que no tuvieron diferencia estadísticamente significativa. Concluyendo así que, a pesar de los efectos relacionados con la radiación de la radiografía panorámica, se redujeron en comparación con toda la boca radiografías periapicales intraorales o radioterapia (13). En el presente trabajo, los datos sí presentaron diferencia estadísticamente significativa para la presencia de micronúcleos y más específicamente para la presencia de 1 y 3 micronúcleos.

CONCLUSIÓN

A partir de los hallazgos obtenidos en este trabajo, se concluye que la toma de radiografías periapicales durante el tratamiento endodóntico podría inducir daño genotóxico caracterizado por la aparición de micronúcleos en células epiteliales de la cavidad oral, lo que podría conllevar a un factor predisponente de cáncer oral. Sin embargo, estos resultados son preliminares y, por lo tanto, es necesario aumentar el número de muestras, además de tener en cuenta el grado de radiación recibido durante un procedimiento endodóntico.

REFERENCIAS BIBLIOGRÁFICAS

1. Llano-Robayo JA, Andrade-Aroca GS, Pavón-Granja MA, Miranda-Rosero MC, Jaramillo-Burneo JP, Espinoza-Torres EE. Prevalencia de dos conductos en incisivos inferiores permanentes mediante el uso de radiovisiografía. Dominio de las Ciencias. 2017;3(1):488-500.
2. Hernández AC, Salinas BAV, Delgado IR, Treviño JJF. Causas de retratamiento endodontal. Revista Mexicana de Estomatología. 2017;3(2):3-14.
3. Deutsch AS. The Importance of Increasing the Success Rate. A Look at Procedures, Factors, and Clinical Practices. Dent Today. 2016;35(4):72, 4-5.
4. Ray-Chaudhuri A, Buth S, Briggs P. Technique tips--the importance of a bitewing radiograph in the endodontic assessment of posterior teeth. Dent Update. 2014;41(3):280-1.
5. Huang A, Glick SA. Genetic susceptibility to cutaneous radiation injury. Arch Dermatol Res. 2017;309(1):1-10.
6. Ortolan P, Zanato R, Coran A, Beltrame V, Stramare R. Role of Radiologic Imaging in Genetic and Acquired Neuromuscular Disorders. Eur J Transl Myol. 2015;25(2):5014.
7. Torres-Bugarín O, Ramos-Ibarra ML. Utilidad de la prueba de micronúcleos y anormalidades nucleares en células exfoliadas de mucosa oral en la evaluación de daño genotóxico y citotóxico. International Journal of Morphology. 2013;31(2):650-7.

8. Díaz Caballero A, Mora Solano E, Herrera Herrera A. Presencia de micronúcleos en células epiteliales de encías, como marcador de inestabilidad cromosomal: Revisión sistemática. Avances en Odontoestomatología. 2013;29(2):95-102.
9. Kashyap B, Reddy PS. Micronuclei assay of exfoliated oral buccal cells: means to assess the nuclear abnormalities in different diseases. Journal of cancer research and therapeutics. 2012;8(2):184.
10. Ceballos-Quintal JM, Pinto-Escalante D, Canto-Herrera J. Incremento de aberraciones cromosómicas e intercambio de cromátides hermanas en personas sanas con exposición laboral a rayos X. Rev Biomed. 2002;13:76-82.
11. Westphalen G, Menezes L, Prá D, Garcia G, Schmitt V, Henriques J, et al. In vivo determination of genotoxicity induced by metals from orthodontic appliances using micronucleus and comet assays. Genet Mol Res. 2008;7(4):1259-66.
12. Cerqueira EM, Meireles JR, Lopes MA, Junqueira VC, Gomes-Filho IS, Trindade S, et al. Genotoxic effects of X-rays on keratinized mucosa cells during panoramic dental radiography. Dentomaxillofac Radiol. 2008;37(7):398-403.
13. Sheikh S, Pallagatti S, Grewal H, Kalucha A, Kaur H. Genotoxicity of digital panoramic radiography on oral epithelial tissues. Quintessence International. 2012;43(8).

Autor de correspondencia:
Carlos Corrales Payares
e-mail: carlos.corrales@curnvirtual.edu.co

Los autores declaran no presentar conflicto de interés.
Recibido: 04/02/23
Aceptado: 20/03/29

Gengigel
ÁCIDO HIALURÓNICO

GEL TÓPICO DE ÁCIDO HIALURÓNICO PARA AFTAS Y HERIDAS EN LAS ENCÍAS

Libre de lidocaína y benzocaína

El ácido hialurónico de GENGIGEL® es de origen biotecnológico y tiene un efecto anti-inflamatorio, reparador y protector sobre la mucosa oral. Además, gracias a la fórmula de **GENGIGEL®**, permanece en la zona dañada de forma prolongada y crea una capa protectora que actúa como barrera ante microorganismos y otras toxinas.

www.gengigel.cl
+569 5811 7814
gengigel

RACE® EVO, R-Motion® y XP-endo® Rise. Lo nuevo de FKG SWISS ENDO: respetando el concepto de preservación de estructura dentaria y mínimo stress concepto que caracteriza a sus instrumentos.

RACE® EVO, R-Motion® y XP-endo® Rise. The new from FKG SWISS ENDO maintaining the preservation concept of dental structure and the minimum stress concept that characterizes these instruments.

Marcia Antúnez R. [1,2]

[1] Escuela de Odontología, Facultad de Salud y Odontología Universidad Diego Portales, Santiago, Chile.
[2] Postítulo Especialización Odontología en Endodoncia, Facultad de Odontología y Ciencias de la Rehabilitación, Universidad San Sebastián, Santiago, Chile.

RESUMEN

Una de las etapas cruciales de la terapia endodóntica es la conformación del complejo sistema de canales radiculares. En estos últimos años, las compañías han sometido a la aleación de níquel titanio a diferentes tratamientos térmicos, obteniendo instrumentos que facilitan la instrumentación de los canales; instrumentos flexibles, con elevada resistencia a fatiga cíclica y torsional. La compañía Suiza FKG no se ha quedado atrás, desarrollando una línea de instrumentos que tienen el sello de siempre de la compañía de preservar estructura dentaria y mínimo stress del instrumento en las paredes, sumándose a la endodoncia mínimamente invasiva de estos últimos años.

Palabras Claves: Instrumentación mecanizada, tratamiento térmico, endodoncia mínimamente invasiva

ABSTRACT

One of the crucial stages of endodontic therapy is the shaping on the complex system of root canals. In recent years, companies have subjected the nickel-titanium alloy to different heat treatments, obtaining instruments that facilitate the instrumentation of root canal, flexible instruments, with high resistance to cyclical and torsional fatigue. The Swiss company FKG has not been left behind, developing a line of instruments that have the company's hallmark of preserving dental structure and minimal stress of the instrument on the walls, adding to the minimally invasive endodontics of recent years.

Keywords: Minimally invasive endodontic, heat treatment, mechanical preparation.

INTRODUCCIÓN

Una de las etapas cruciales de la terapia endodóntica es la conformación del complejo sistema de canales radiculares. El avance tecnológico en endodoncia ha permitido el desarrollo de instrumentos mecanizados rotatorios o reciprocantes para esta etapa. Las diferentes compañías o casas comerciales se preocupan de elaborar instrumentos para ofrecer al endodoncista múltiples alternativas para conformar el sistema de canales radiculares. En estos últimos años han desarrollado instrumentos flexibles al someter a la aleación de níquel titanio a diferentes tratamientos térmicos, obteniendo instrumentos que facilitan la instrumentación de los canales. Instrumentos flexibles, con elevada resistencia a fatiga cíclica y torsional. La compañía Suiza FKG no se ha quedado atrás, desarrollando una línea de instrumentos que tienen el sello de siempre de la compañía de preservar estructura dentaria y mínimo stress del instrumento en las paredes; de este modo se adscribe perfectamente a la endodoncia mínimamente invasiva de estos últimos años. Este articulo tiene por objetivo presentar la nueva línea de FKG.

Sistemas

RACE® EVO: Surge a partir del éxito de 24 años que ha tenido en el mercado endodóntico el sistema rotatorio RaCe de Níquel Titanio tradicional o superelástico. La casa comercial quiso perfeccionar la línea RaCe y a su diseño único se le suma un exclusivo tratamiento térmico patentado por la casa comercial y una mayor capacidad de velocidad de rotación de 1000 rpm, permitiendo que los nuevos instrumentos RACE® EVO sean el legado de RaCe y la evolución a un sistema donde la aleación de Níquel Titano se somete a un tratamiento térmico, haciendo más rápidos, seguros y eficientes los instrumentos.

El exclusivo tratamiento térmico, aún sólo en conocimiento de la empresa y que le confiere un color azul a la aleación, sumado a las características tradicionales de RaCe, parte activa con filos alternados por áreas sin filos, punta redonda, sección triangular y electropulido, proporcionan la combinación perfecta de resistencia, durabilidad y control. Figura 1

Figura 1. *Características de RACE® EVO.*

RACE® EVO se ha diseñado para ser altamente segura siendo un 40% más flexibles, un 50% más efectiva en su corte y 2,8 veces más resistentes a la fatiga cíclica que su predecesor RaCe.(1,2).

RACE® EVO ofrece dos secuencias principales con resultados óptimos:
RACE® EVO 4% pensando en la escuela escandinava con 3 instrumentos claves o secuencia básica, partiendo con un instrumento 15.04 que hace un glide path para los instrumentos siguientes: 25.04 y 30.04. Si es necesario ampliar más, se suman dos instrumentos:40.04 y 50.04. Según un estudio reciente de Marcos Versiani y colaboradores (3), la instrumentación de los canales en premolares superiores trirradiculares se puede lograr de manera efectiva y segura con los instrumentos de tamaño 30.02 y 30.04 para evitar reducción significativa del grosor de la dentina y la probabilidad de perforación en esa zona.

RACE® EVO 6% pensando en la escuela norteamericana, se compone de los mismos dos primeros instrumentos de la secuencia al 4%, pero termina con un instrumento 25.06. Si es necesario ampliar más, se suman dos instrumentos: 30.06 y 35.06. Todos los instrumentos funcionan a una velocidad de 1000 rpm y a torque 1.2/1.5 Figura 2.

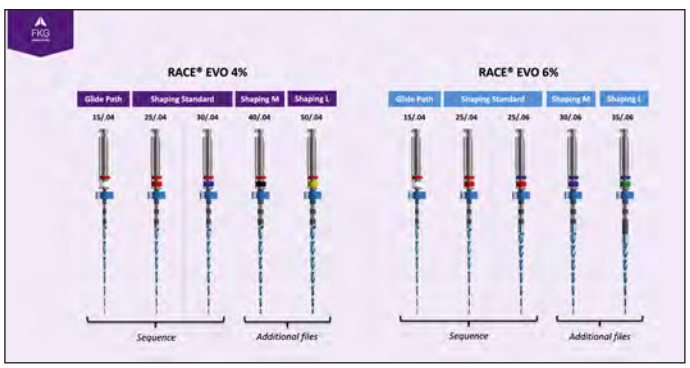

Figura 2. *Secuencias de RACE EVO al 4% y 6%.*

Cabe señalar que la empresa presenta a disposición del endodoncista una gran gama de instrumentos RACE® EVO; como siempre se ha caracterizado para que el profesional realice su propio enfoque terapéutico. (4)

Para conformar con RACE EVO, se sugiere la siguiente secuencia clínica esquematizada en Figura 3.

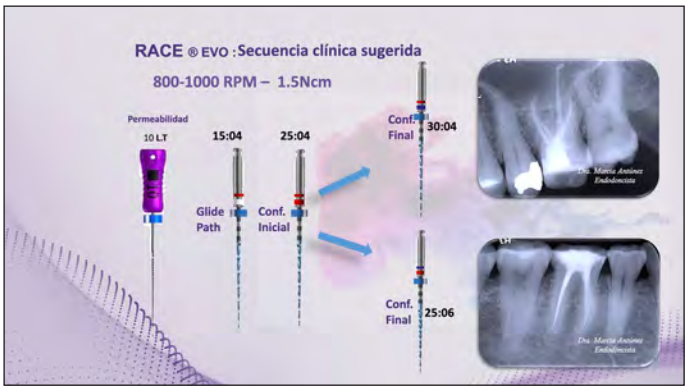

Figura 3. *Secuencia Clínica.*

Casos Clínicos con RACE EVO 4%.30.04. Obturación Termoplástica, Ah Plus, conos 30.04.Doble sellado. Figura 4

Casos Clínicos con RACE EVO 6%.25.06.Obturación Compactación hidráulica sincronizada, biocerámico, conos 30.04 y 35.04. Doble sellado. Figura 5

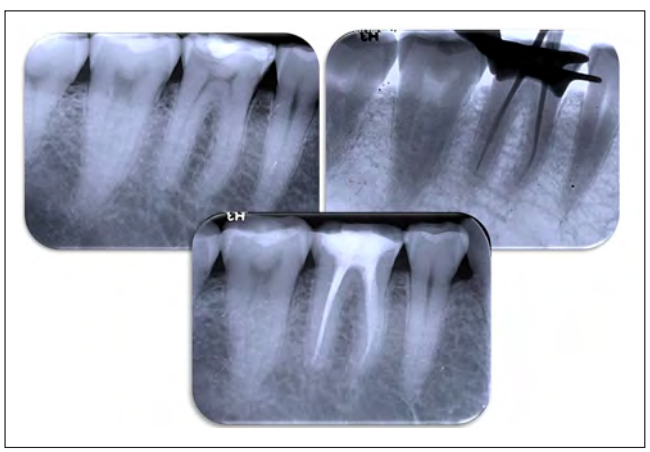

R-Motion® : Es el primer instrumento reciprocante de la casa comercial FKG. Combina el tratamiento térmico de la aleación que al igual que **RACE® EVO** es un exclusivo tratamiento térmico, aún solo en conocimiento de la empresa, con una sección transversal triangular redondeada con bordes afilados, láminas de corte suavemente alternas y una nueva y optimizada punta para movimiento reciprocante. Figura 6

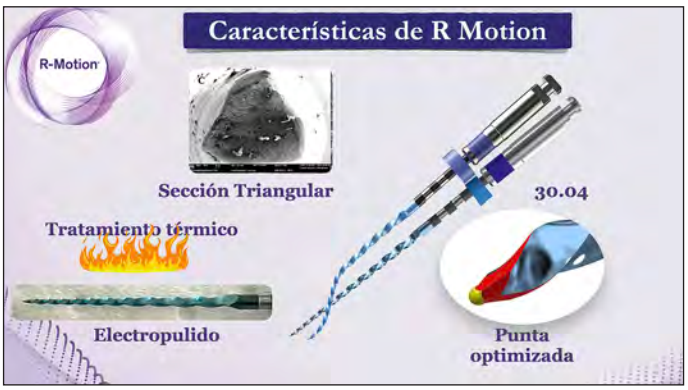

Figura 6. *Características de* ***R-Motion®***

R-Motion® presenta flexibilidad y resistencia a la fatiga cíclica, respetando la anatomía del conducto radicular en todo momento. El núcleo interno de los instrumentos **R-Motion®** es de menor tamaño, más fino y, por lo tanto, menos invasivo que las limas de la competencia, reduciendo de esa forma el riesgo de eliminar exceso de dentina, respeta la anatomía del conducto, cumpliendo así el enfoque mínimamente invasivo que caracteriza a todos los sistemas de instrumentos de FKG. Es 3.3 veces más flexible y hasta 3.6 veces más resistente a la fatiga cíclica que los sistemas reciprocantes de níquel titanio convencional. Presenta un 42% menos de atornillamiento, un 60% menos de transporte del canal y un 40 % menos de stress sobre dentina en resultados de laboratorios internos comparados con instrumentos equivalentes de la competencia.(5)

Un estudio reciente de Isabela Guedes y colaboradores (6) demostró que la preparación de canales mesiales tipo 4 de vertucci en molares inferiores con instrumentos de NiTi, sometido a tratamiento térmico recíprocos (R Motion y Reciporc Blue) o rotatorios (VDW.Rotate y Race Evo), con una sección transversal triangular o en forma de S, funcionaron igualmente bien en forma segura y con una desviación mínima, sin diferencias significativas entre ellos.

R-Motion® presenta 5 limas reciprocantes:
R-Motion Glider: Para realizar un glide path. De diámetro de 15 y en los primeros 9 milímetros presenta una conicidad de 3% y, después de los 7mm, una conicidad de 6%. Existe una opción de este instrumento en níquel titanio tradicional **R-Motion Glider C. Cabe señalar que es el único instrumento que presenta taper variable**. Figura 7.



Figura 7. *R-Motion Glider y Glider C.*

Cinco instrumentos de conformación para elegir: **R-Motion 20.04, R-Motion 25.06, R-Motion 30.04, R-Motion 40.04 y R-Motion 50.04**. Todos los instrumentos funcionan a 300-350 rpm y sus ángulos son 130º-50º Figura 8.

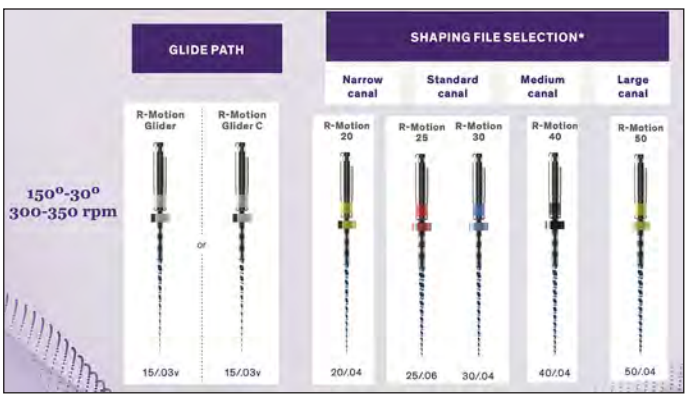

Figura 8. *Instrumentos de línea* **R-Motion®**

Para conformar con **R-Motion®** se sugiere la siguiente secuencia clínica esquematizada en Figura 9.

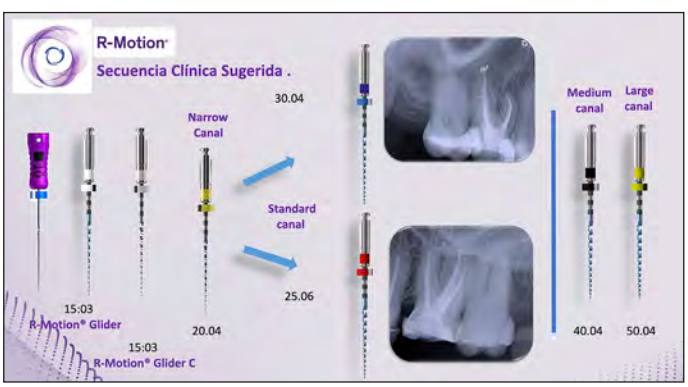

Casos Clínico con R-Motion® 25.06.Obturacion:Compactación Hidraúlica,Biocerámico conos 30.04.Doble sellado. Figura 10

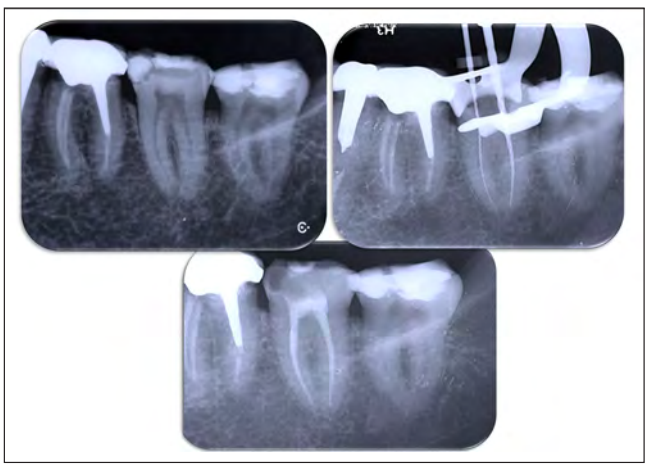

Casos Clínico con R-Motion® 30.04.Obturacion:Termoplástica,AH Plus conos 30.04.Doble sellado.Figura 11

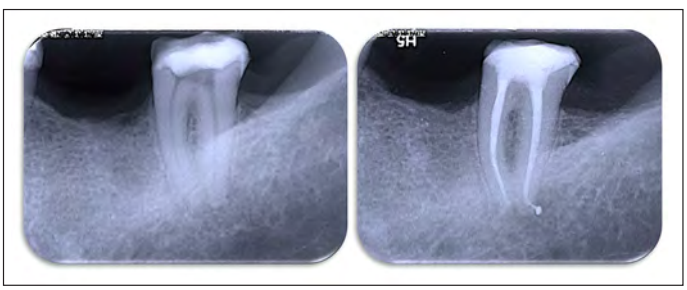

XP-endo® Rise: Es la evolución XP-Shaper endo®. Es un solo instrumento de conformación para las múltiples anatomías, por su capacidad de adaptación a la anatomía de los canales, garantizando tiempos de procedimiento reducidos. Está fabricado con la aleación MaxWire (Martensita-Austenita electropulida), patentada por la casa comercial, que proporciona al instrumento una gran elasticidad y memoria de forma, lo que facilita su adaptación a la anatomía del canal radicular al someterse a cambios dimensionales de acuerdo con las variaciones de temperatura. A 20 ° C está en fase martensítica y cambia a una fase austenítica cuando se utiliza dentro del canal, a temperatura corporal 36º C, asumiendo una forma de serpenteante o más ondulada, que puede lograr una preparación de canal mínima final de 30 / 0.4. **XP-endo® Rise** aplica una tensión mínima a las paredes de la dentina, adaptándose fácilmente a las irregularidades del canal.

Lo nuevo de esta línea, que hace indicar la evolución de XP-Shaper endo®, es que se rediseñó la punta con 6 filos para aumentar la eficiencia de corte, que proporciona un aumento demostrado de la precisión y control del instrumento en el canal. Igual que la XP-en-

do® Shaper, el nuevo instrumento se adapta a la anatomía natural de los canales(7), facilita remoción de debris, permitiendo una mayor desinfección (8) y acorta el tiempo de trabajo. Mantiene la misma velocidad de 1000rpm y torque mínimo de 1Ncm.También ofrece una excelente resistencia a la fatiga cíclica y una flexibilidad superior a otros instrumentos rotatorios. Figura 12

*Figura 12. Características de **XP-endo® Rise***

XP-endo® Rise. Presenta un instrumento 015/.04 para hacer glide Path : **XP-endo® Rise Glider**, basada en el diseño **RACE® EVO**, y una nuevo instrumento para conformar **XP-endo® Rise Shaper**. Esta breve secuencia de tan solo dos instrumentos , de glidepath y conformación, aseguran una preparación mínima 30/.04 con 8 movimientos del instrumento dentro del canal.

Para conformar con XP-endo® Rise se sugiere la siguiente secuencia clínica esquematizada en Figura 13.

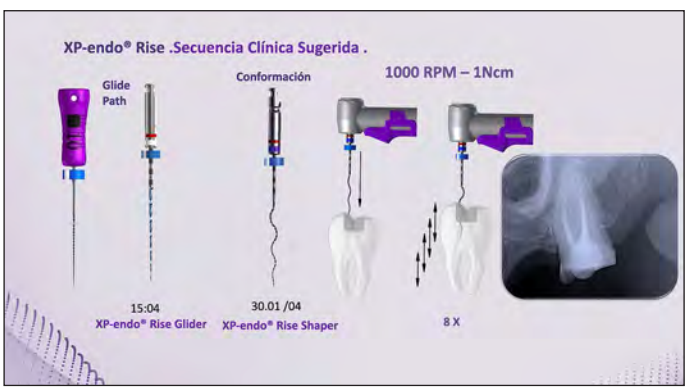

Casos Clínicos con XP-endo® Rise .30.04. Obturacion:Compactación Hidraúlica,Biocerámico conos 30.04.Doble sellado.Figura 14.

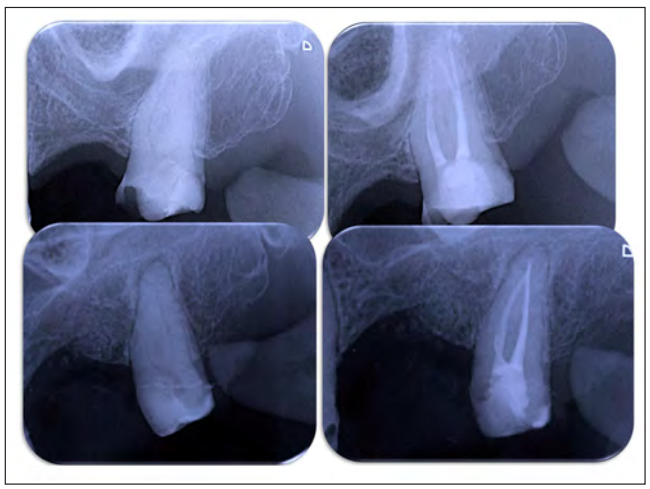

CONCLUSIONES

Los nuevos sistemas de instrumentación de FKG están fabricados con aleación de níquel titanio sometido a tratamiento térmico, obteniendo aleaciones que permiten realizar una conformación más rápida, simple y segura con diferentes líneas de instrumentos que están a disposición y elección del endodoncista, que evaluará el caso y decidirá su opción. Dentro de estas líneas, se incorpora la primera línea de instrumentos reciprocantes de la casa comercial que presenta un instrumento con una conicidad de 30.04, única en el mercado por el momento.

Desde el punto de vista clínico, estos sistemas se caracterizan por ser de fácil manejo, sin mayor stress, de secuencias cortas, con resultados exitosos independiente de la anatomía interna y son una opción para manejo de la anatomía interna por parte del endodoncista.

REFERENCIAS BIBLIOGRÁFICAS

1- Betul Basturk Fatima, Özyürek Taha , Uslu Gülşah , Gündoğar Mustafa. Mechanical Properties of the New Generation RACE EVO and R-Motion Nickel-Titanium Instruments. Materials Basel.2022 May 6;15(9):3330

2- https://www.fkg.ch/sites/default/files/FKG_RACE%20EVO_Brochure_ES_WEB_202112.pdf
3- Versiani Marco A , Carvalho Kleber K T, Martins Jorge N R , Custódio Antonio L N, Castro Maurício A A, Akaki Emílio, Silva-Sousa Yara T C S, Sousa-Neto Manoel D. Effects of root canal enlargement on unprepared areas and coronal dentine thickness of three-rooted maxillary first premolars with different root configurations: A stepwise micro-CT study. Int Endod J 2022 Nov;55(11)
4- https://www.fkg.ch/sites/default/files/FKG_RACE%20EVO_Flyer_ES_WEB_202201.pdf
5- https://www.fkg.ch/sites/default/files/FKG_RMotion_Brochure_ES_WEB_202205.pdf
6- Guedes Isabela G , Rodrigues Renata C V , Marceliano-Alves Marília F, Alves Flávio R F. Shaping ability of new reciprocating or rotary instruments with two cross-sectional designs: An ex vivo study.Int Endod J. 2022 Dec:55(12):1385-1393.
7- Azim AA, Piasecki L, da Silva Neto UX, Cruz ATG, Azim KA. XP Shaper, A Novel Adaptive Core Rotary Instrument: Micro-computed Tomographic Analysis of Its Shaping Abilities. J Endod. 2017;43(9):1532-1538.
8- Siddique R, Nivedhitha MS, Ranjan M, Jacob B, Solete P. Comparison of antibacterial effectiveness of three rotary file system with different geometry in infected root canals before and after instrumentation-a double-blinded randomized controlled clinical trial. BDJ Open. 2020;6:8.
9- ZhaoY, FanW, XuT,TayFR,GutmannJL,FanB. Evaluation of several instrumentationtechniquesandirrigationmethodsonthepercentageofuntouchedcanalwallandaccumulateddentinedebrisin C-shaped canals. Int Endod J. 2019;52(9):1354-1365.

Autor de correspondencia:
Marcia Antúnez R.
e-mail: marciantunez@gmail.com

Los autores declaran no presentar conflicto de interés.
Recibido: 2/2/2023
Aceptado: 5/3/2023

DENTAL HOME
CREANDO SOLUCIONES
Somos el
único
lugar donde
encontrarás
todas
las soluciones
para los procedimientos
Endodónticos
TF Adaptive
i. Race Plus
MTWO
i. Race
Evo
Protaper Next
Reciproc
Trunatomy
Rotate
Hi- Flex
Bio Race
Wave One Gold
Recipro Blue
Zenflex
Traverse
Protaper Gold
angelus
FKG
swiss endo
COLTENE
Upgrade Dentistry
Kerr
Dentsply
Sirona
septodont
DiaDent
VDW
Providencia 1650 of 902, Providencia / Balmaceda 371 of 411, Puente Alto
Whatsapp + 56922139639
dentalhomechile

Extrusión quirúrgica en el sector anterior, seguimiento a dos años con análisis de la remodelación ósea relacionada al procedimiento.

Surgical Extrusion in the anterior zone, two years follow-up and analysis of the bone remodeling related to the procedure

Jenner Argueta D.D.S. – M.Sc.[1]

[1] Centro de Odontología Integral Microscópica, Argueta-Orellana. Ciudad de Guatemala, Guatemala.
* Práctica Clínica Privada

RESUMEN

Objetivo: Presentar un caso clínico con seguimiento a dos años en el que se salvó un diente anterior con compromiso estructural mediante un procedimiento de extrusión quirúrgica.

Resumen: Aunque se han sugerido diferentes técnicas para el alargamiento de corona en la zona anterior, algunas de ellas tienen limitaciones en términos de estética y requisitos relacionados al procedimiento clínico. El reporte de caso actual demuestra, cómo por medio de una técnica simplificada de extrusión quirúrgica fue posible salvar un diente anterior severamente afectado.

Palabras clave: Extrusión quirúrgica, efecto de férula, reabsorción radicular, anquilosis.

ABSTRACT

Objective: To present a clinical case with 2 years follow-up period, it was possible to save a severely damaged central incisor by the help of a surgical extrusion procedure.

Resume: Although different techniques have been suggested for clinical crown lengthening in the anterior zone, some of them have some limitations in terms of aesthetics and procedural requirements. The current case report demonstrates how a simplified surgical extrusion procedure was successfully performed for saving a severely damaged anterior tooth.

Keywords: Surgical extrusion, ferule effect, root resorption, ankylosis.

INTRODUCCIÓN

Hoy en día, época en que los implantes son opciones populares para el reemplazo de dientes naturales, no todos los profesionales de la salud están en disposición de realizar esfuerzos heroicos para salvar dientes severamente dañados (1); sin embargo, conservar en la medida de lo posible los órganos dentales del paciente debe ser uno de los principales objetivos de los profesionales de la odontología.

Aunque se han sugerido diferentes técnicas como procedimientos de alargamiento de corona clínico, con el objetivo de brindar buenas condiciones relacionadas a la restauración de dientes con compromiso estructural, muchas de dichas técnicas tienen limitaciones en términos estéticos. En el sector bucal anterior, el alargamiento de corona requiere un proceso de diagnóstico y planificación más complejo, ya que al elegir una técnica quirúrgica de alargamiento de corona se debe tener especial cuidado o podría causar asimetría a nivel del margen gingival (2, 3).

Los traumatismos dentoalveolares están asociados a pérdida de estructura dental coronal. Un alto porcentaje de lesiones traumáticas ocurren con mayor frecuencia en la zona anterior, principalmente a nivel de incisivos superiores (4, 5). Cuando ocurren estas lesiones, en ocasiones no es posible restaurar el diente afectado sin procedimientos adicionales para obtener una adecuada estructura supragingival.

La extrusión quirúrgica se define como el procedimiento en el que la estructura dental remanente se reposiciona en sentido más coronal/supragingival en el mismo alvéolo en el que originalmente se encontraba el diente (6-8). El principio fundamental es colocar el diente afectado en una posición más coronal para proporcionar condiciones aceptables y lograr el establecimiento de una estructura dental supracoronal sana que provea el importante efecto de férula; este último punto es importante para poder crear una buena restauración, que mantendrá el ancho biológico saludable (3, 7). Por lo tanto, esta técnica puede usarse con éxito para tratar dientes severamente dañados, especialmente en la zona estética anterior.

Se han utilizado diferentes terminologías para la extrusión quirúrgica: también se le conoce como trasplante intraalveolar, reimplante intencional y erupción forzada (6, 9, 10). La técnica quirúrgica de extrusión dental fue descrita en 1978 (11), mientras que el primer reporte de caso fue publicado en 2002 (12). A pesar de que su primera descripción fue hace mucho tiempo, esta técnica sigue siendo poco practicada entre los profesionales.

Un resumen de los principales pasos de la técnica descrita son: sindesmotomía, luxación del diente con periotomos y/o elevadores, extrusión de la raíz con fórceps (generalmente 4-6 mm), inmovilización de la raíz de dos a tres semanas en la nueva posición utilizando una férula flexible, colocación de poste, reconstrucción y restauración final (1, 3, 9, 10, 13). La técnica puede ser aplicada exitosamente con pasos clínicos sencillos, sin necesidad de habilidades quirúrgicas especiales, obteniendo una buena estética, baja incidencia de fracaso y fácil aceptación por parte del paciente.

Las series de casos y los reportes clínicos se clasifican como literatura de baja evidencia (14, 15) porque las relaciones causales entre la intervención y el resultado no se pueden establecer definitivamente sin un grupo control. Sin embargo, los reportes clínicos pueden influir en la toma de decisiones durante la práctica clínica odontológica (14), así como despertar el interés por nuevas técnicas, enfoques clínicos y líneas de investigación. El objetivo de este reporte de caso es mostrar un seguimiento a dos años de un caso clínico en el que se salvó un diente anterior comprometido mediante un procedimiento de extrusión quirúrgica.

Reporte de Caso

En el presente reporte de caso, se describe un procedimiento simplificado de extrusión quirúrgica en el que se salvó exitosamente un incisivo central superior con fractura coronal a nivel gingival.

Paciente femenina de 24 años sufrió un traumatismo a nivel de dientes anterosuperiores. La paciente llegó a la consulta con un incisivo central superior izquierdo fracturado, poste y corona de metal-porcelana descementados posterior al traumatismo, previamente tratado como dignóstico endodóntico y tejidos periapicales sanos (Fig. 1.). Ante la evaluación radiográfica y clínica se hizo evidente la falta de estructura dental supragingival sana para poder realizar una restauración predecible a largo plazo debido a que el efecto de férula no era posible de obtener en tales condiciones (16). Los siguientes aspectos evaluados fueron: longitud radicular, ancho de las paredes radiculares y coronales remanentes, como también, considerar las diferentes opciones de tratamiento posibles para salvar el diente. Luego de una evaluación completa, se decidió realizar una extrusión quirúrgica para obtener una adecuada estructura supragingival sana, pudiendo así, ofrecer al paciente un resultado confiable a largo plazo (6, 8).

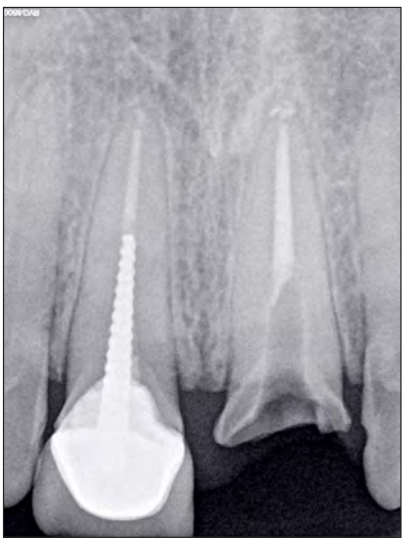

Figura 1. *Radiografía inicial, se puede observar el diente No. 9 con fractura coronal y ausencia del poste que originalmente estaba soportando la corona de metal-porcelana.*

Los procedimientos clínicos se realizaron de la siguiente manera: después de la desinfección del área afectada utilizando una gasa húmeda con clorhexidina al 2% (Gloco-Chex %, Cerkamed, Polonia), se realizó la sindesmotomía con un bisturí 15c (Hu-Friedy, Germany) y se logró la luxación del diente utilizando un periótomo mediano, aplicando fuerzas de luxación únicamente en los primeros 3-4 mm de la estructura radicular para evitar dañar el ligamento periodontal que permanecería en una posición infraósea. Luego de que el diente estuvo lo suficinetemente móvil dentro del alvéolo, se extruyó aproximadamente 6 mm (Fig. 2). La extrusión se finalizó utilizando fórceps, sujetando el diente únicamente por la porción coronal que debería quedar en posición supra-ósea después del procedimiento.

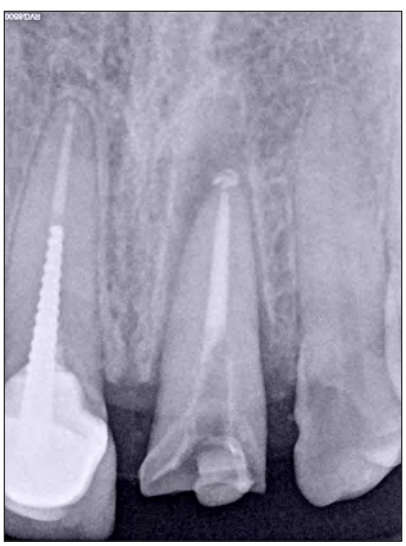

Figura 2. *Radiografía post-operatoria a la extrusión quirúrgica, se puede observar a nivel apical que el diente fue extruido aproximadamente 6 mm.*

Cuando el diente estuvo en la posición deseada, se aplicó una ligera presión en dirección buco-lingual con una gasa impregnada con clorhexidina para obtener hemostasis antes de la ferulización. Si bien las suturas interdentales para estabilizar el diente son el tipo de material de ferulización más reportado (17), en este caso se optó por utilizar nailon en monofilamento de 1 mm de diámetro (Truper, México); este material tiene las ventajas de ser económico, fácil de obtener, ofrece una ferulización flexible, su superficie no favorece la retención de placa bacteriana y es fácil de mantener limpio por parte del paciente. La férula se colocó utilizando resina fluia, (NexComp Flow, Metabiomed, Korea) siguiendo las pautas del protocolo adhesivo en tres pasos. El tiempo de ferulización fue de 3 semanas, ya que este lapso es recomendable para brindar estabilidad dental y disminuir el riesgo de anquilosis (17, 18). Se ha reportado que la movilidad puede disminuir después de un período de 3 a 4 semanas posterior a la remoción de la férula (6). El paciente recibió instrucciones de higiene oral utilizando un cepillo de cerdas suaves para no afectar la reparación del tejido gingival.

En una segunda sesión se realizó retratamiento endodóntico ortógrado, 3 semanas después de la extrusión, aún con la férula en posición. Durante la misma cita se colocó un poste de fibra para dar la altura adecuada a la preparación del muñón; el poste de fibra se cementó usando un cemento resinoso de curado dual y se usó resina con alta carga como material para reconstruir la estructura dental coronal perdida. Previo a reconstruír la porción coronal, se removió la férula. Se puede observar (Fig. 3.) que existe un remodelado óseo activo a nivel de crestas óseas; este proceso de remodelación, en el cual se observa pérdida de estructura ósea, es común durante las primeras 6 – 8 semanas posteriores al procedimiento.

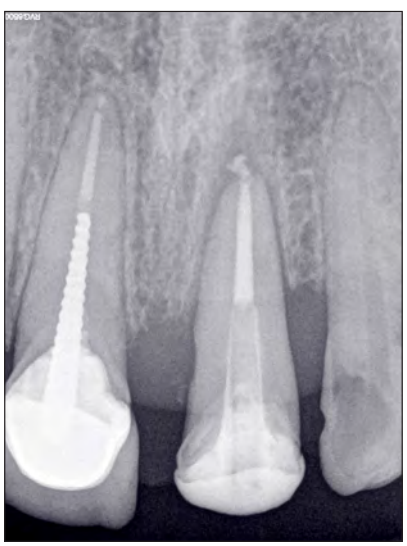

Figura 3. *Radiografía post-operatoria al retratamiento de conductos radiculares, colocación de poste y reconstrucción coronal, es evidente el remodelado en tejidos de soporte a nivel de crestas óseas mesial y distal.*

La preparación coronaria para colocación de corona provisional se realizó 6 semanas después del procedimiento de extrusión quirúrgica. La restauración final (corona completa de metal-porcelana) se colocó tres meses después del procedimiento inicial con el objetivo de proporcionar tiempo suficiente para que los tejidos periodontales cicatrizaran y así evitar la migración gingival posterior a la restauración (19, 20). El control radiográfico realizado el día de la colocación de la restauración final mostró signos de cicatrización periapical y avance en el proceso de remodelado óseo a nivel de cresta ósea interdental (Fig. 4). Se ha reportado que es posible ver un contorno de ligamento periodontal normal en algunas porciones radiculares tres meses después del procedimiento (6, 8, 19), mientras que la reparación periapical y la resolución de la radiolucencia se observa comúnmente 6 meses después, con una pérdida mínima de hueso marginal (6), comúnmente relacionada con daño óseo generado durante el proceso de extrusión (Fig. 5). Después de dos años de seguimiento, se observa una reparación completa de los tejidos periapicales, pero aún es evidente que el proceso de remodelación ósea a nivel de crestas óseas mesial y distal sigue en curso; se puede observar ganancia de hueso en sentido vertical a nivel mesial y distal. (Fig. 6). El diente permanece asintomático, sin movilidad, en completa función estética y biológica.

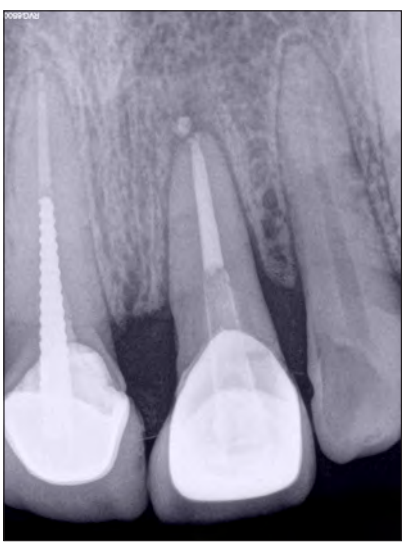

Figura 4. *Radiografía periapical tomada posterior a la cementación de la restauración coronal. Se pueden observar signos de cicatrización periapical y evance el en proceso de remodelado óseo a nivel de cresta ósea interdental.*

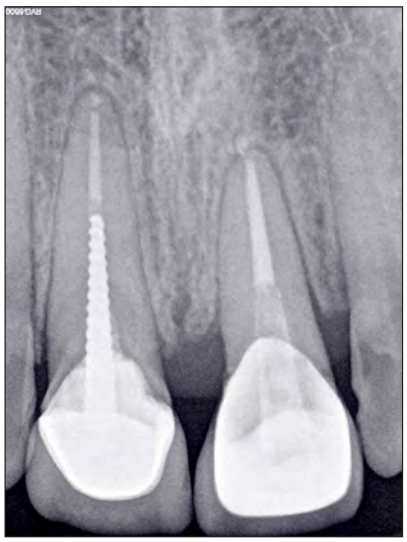

Figura 5. *Radiografía de control a 6 meses de seguimiento, se puede observar completa reparación a nivel periapical, presencia del espacio del ligamento periodontal, el proceso de remodelación a nivel de crestas óseas sigue en curso.*

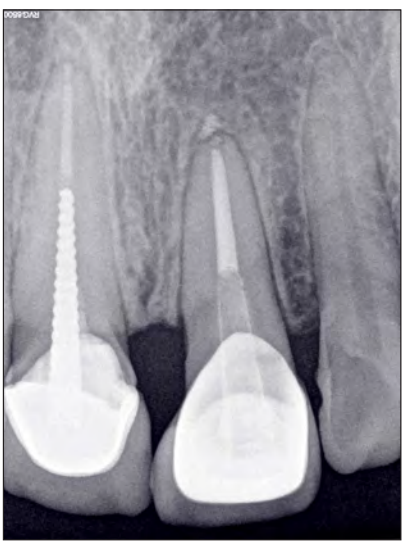

Figura 6. *Radiografía de control a 2 años de seguimiento, no hay signos de reabsorción radicular, se puede observar ganancia de hueso en sentido vertical a nivel mesial y distal.*

DISCUSIÓN

El principio básico para el cuidado del ancho biológico radica en que no sea invadido durante los procedimientos restaurativos (21, 22). Cuando el alargamiento de corona está planificado para aumentar la longitud coronal supragingival, es necesario tener consideraciones anatómicas y biológicas. Se han propuesto diferentes técnicas para los procedimientos clínicos de alargamiento de coro-

na, particularmente en las regiones estéticas anteriores se requiere la preservación del margen gingival y la papila interdental para obtener un resultado estético satisfactorio (19, 21, 23).

La extrusión quirúrgica busca la separación de la inserción periodontal, utilizando instrumentos quirúrgicos como elevadores finos, periotomos, fórceps, bisturí, entre otros, para colocar el diente en una posición más coronal con el fin de obtener estructura sana supragingival para poder realizar una adecuada restauración definitiva, sin riesgo de dañar los tejidos periodontales e invadir el ancho biológico (8, 17, 24). Este procedimiento está indicado en casos de fracturas corono-radiculares (que involucre esmalte, dentina y cemento con o sin compromiso pulpar) (8, 25), fractura radicular (que afecta al cemento, la dentina y la pulpa) (26), lesiones cariosas que se extienden cerca de la cresta ósea alveolar (27), reabsorción radicular cervical y dientes con falta de estructura dental supraginigival para proporcionar un efecto de férula adecuado (17, 28). En los casos en donde ocurra una fractura labial subgingival, también puede estar indicada la rotación del diente en 180 grados para reducir la cantidad de diente necesaria a ser extruida (6, 17). En algunos casos es importante limitar la cantidad de extrusión para mantener una proporción corono-radicular adecuada.

Algunas de las técnicas de extrusión quirúrgica publicadas en la literatura implican la elevación de colgajo con exposición cuidadosa del ápice, pero estas técnicas no se recomiendan para la zona anterior; actualmente se buscan abordajes más conservadores (6). Los estudios han reportado que el uso de fuerzas de tracción axial producen significativamente menos pérdida de cementoblastos en las superficies radiculares, en comparación con la extracción de dientes con fórceps (29). Una de las desventajas de la técnica sugerida en el presente reporte para luxar el diente es que, si el clínico no es gentil al aplicar presión, existe la posibilidad de ejercer altas fuerzas compresivas al ligamento periodontal a nivel apical y coronoradicular; esto puede causar daño a los cementoblastos y a las células del ligamento periodontal en algunos puntos alrededor de la superficie radicular, aumentando como consecuencia el riesgo de reabsorción radicular superficial (29, 30). Sin embargo, la reabsorción radicular superficial en estos casos no es de naturaleza progresiva y se asocia principalmente con la técnica quirúrgica (6, 31). Se han observado tasas más altas de reabsorción radicular en los casos en que el tratamiento de conductos radiculares se realizó antes del procedimiento de extrusión (6).

Aunque se ha reportado que el injerto óseo mejora la reparación tisular a nivel apical (11, 24), los beneficios no se han demostrado claramente. Por otro lado, la ruptura apical de los tejidos periodontales conduce a la formación de un coágulo apical, que posteriormente conduce a la formación de un andamio fibroso con maduración final en hueso esponjoso (32, 33); por esta razón, el injerto óseo no se consideró como opción de tratamiento en el presente caso.

Algunas ventajas de la técnica de extrusión quirúrgica son: tiempo operatorio corto y de restauración general en comparación con la extrusión ortodóncica; es un procedimiento relativamente fácil de ejecutar, con menor costo en comparación con las técnicas de alargamiento de corona convencionales, tiempo de consulta corto, la recuperación del paciente no es complicada y la cooperación a largo plazo por parte del paciente no es fundamental. Los posibles eventos adversos asociados a la técnica presentada en el presente reporte de caso pueden ser: fractura radicular durante el procedimiento de extrusión, reabsorción radicular superficial, pérdida ósea marginal, movilidad dental persistente, pérdida dental por compromiso de la inserción periodontal o proporción corono-radicualr inadecuada y anquilosis dental (no común con esta técnica porque todos los procedimientos se realizan en un ambiente controlado) (1-3, 8, 17). Otras limitaciones relacionadas con este procedimiento pueden ser: aceptación del paciente, dificultad para la provisionalización del diente de manera estética, establecer una buena higiene bucal del paciente en el período post operatorio (principalmente durante la primera semana post-operatoria) y el control de la hemorragia al momento de colocar la férula adhesiva flexible (8, 17).

CONCLUSIÓN

El seguimiento a 2 años del caso de extrusión quirúrgica presentado en este reporte mostró una reparación completa de los tejidos periapicales y un progeso avanzado en la reparación a nivel de cresta ósea. Clínicamente el diente permanece asintomático, sin movilidad y en completa función estética y biológica, demostrando un resultado satisfactorio de la técnica clínica presentada.

REFERENCIAS BIBLIOGRÁFICAS

1. Lee JH, Yoon SM. Surgical extrusion of multiple teeth with crown-root fractures: a case report with 18-months follow up. Dent Traumatol. 2015;31(2):150-5.
2. Singh A, Verma R. crown lengthening vs forced eruption. Orthodontic journal of nepal. 2011;1(1).
3. Sterr N, Becker A. Forced eruption: biological and clinical considerations. J Oral Rehabil. 1980;7(5):395-402.
4. Andersson L. Epidemiology of traumatic dental injuries. J Endod. 2013;39(3 Suppl):S2-5.
5. Petersson EE, Andersson L, Sorensen S. Traumatic oral vs non-oral injuries. Swed Dent J. 1997;21(1-2):55-68.
6. Das B, Muthu MS. Surgical extrusion as a treatment option for crown-root fracture in permanent anterior teeth: a systematic review. Dent Traumatol. 2013;29(6):423-31.
7. Yiğit Özer S, Uysal İ, Bahşi E. Surgical Extrusion of a Complete Crown Fractured Tooth: A Case Report. International Dental Research. 2011;1(2):70-4.
8. Argueta J, Orellana A, Plotino G. Surgical extrusion: A reliable technique for saving compromised teeth. A 5-years follow-up case report. Giornale Italiano di Endodonzia. 2018.
9. Moura LF, Lima MD, Moura MS, Carvalho PV, Cravinhos JC, Carvalho CM. Treatment of a crown-root fracture with intentional replantation - case report with 16-year follow-up. International endodontic journal. 2012;45(10):955-60.
10. Khayat A, Fatehi S. Clinical Evaluation of Forceps Eruption: Reestablishing Biologic Width and Restoring No Restorable Teeth. Indian Endodontic Journal. 2006;1(1).
11. Tegsjo U, Valerius-Olsson H, Olgart K. Intra-alveolar trans-plantation of teeth with cervical root fractures. Swed Dent J. 1978;2:73-82.
12. Roeters J, Bressers J. The combination of a surgical and adhesive restorative approach to treat a deep crown-root fracture: a case report. Quintessence Int. 2002;333(9).
13. Kim DS, Shin DR, Choi GW, Park SH, Lee JW, Kim SY. Management of complicated crown-root fractures using intentional replantation: two case reports. Dent Traumatol. 2013;29(4):334-7.
14. Bauer J, Spackman S, Chiappelli F, Prolo P. Evidence-based decision making in dental practice. J Evid Based Dent Pract. 2005;5(3):125-30.
15. Lilford RJ, Pauker SG, Braunholtz DA, Chard J. Decision analysis and the implementation of research findings. BMJ (Clinical research ed). 1998;317(7155):405-9.
16. Kar S, Tripathi A, Trivedi C. Effect of Different Ferrule Length on Fracture Resistance of Endodontically Treated Teeth: An In vitro Study. J Clin Diagn Res. 2017;11(4):ZC49-ZC52.
17. Elkhadem A, Mickan S, Richards D. Adverse events of surgical extrusion in treatment for crown-root and cervical root fractures: a systematic review of case series/reports. Dent Traumatol. 2014;30(1):1-14.
18. Veras SRA, Bem JSP, de Almeida ECB, Lins C. Dental splints: types and time of immobilization post tooth avulsion. J Istanb Univ Fac Dent. 2017;51(3 Suppl 1):S69-S75.
19. Hempton T, Dominici J. contemporary crown-lengthening therapy; a review. the journal of the american dental asociation. 2010;141(6).
20. Lai JY, Silvestri L, Girard B. Anterior esthetic crown-lengthening surgery: a case report. Journal (Canadian Dental Association). 2001;67(10):600-3.
21. Bajaj P, Chordiya R, Rudagi K, Patil N. Multidisciplinary approach to the management of complicated crown-root fracture: a case report. Journal of international oral health : JIOH. 2015;7(4):88-91.
22. Mohan KP, Ravindra RN, Roopa D, Kishore KK. Atraumatic surgical extrusion using periotome in esthetic zone: A case series. Journal of conservative dentistry : JCD. 2013;16(2):175-9.
23. Kim SH, Tramontina V, Passanezi E. A New Approach Using the Surgical Extrusion Procedure as an Alternative for the Reestablishment of Biologic Width. Int J Periodontics Restorative Dent. 2004;24(1).
24. Kahnberg K, Warfvinge J, Birgersson B. Intraalveolar transplantation. (I). The use of autologous bone transplants in the periapical region. International Journal of Oral Surgery. 1988;11(9).
25. Spinas E, Altana M. A new classification for crown fractures of teeth. J Clin Pediatr Dent. 2002;26(31).
26. Malhotra N, Kundabala M, Acharaya S. A review of root fractures: diagnosis, treatment and prognosis. Dent Update. 2011;38(6):615.
27. Kelly RD, Addison O, Tomson PL, Krastl G, Dietrich T. Atraumatic surgical extrusion to improve tooth restorability: A clinical report. J Prosthet Dent. 2016;115(6):649-53.
28. Juloski J, Radovic I, Goracci C, Vulicevic ZR, Ferrari M. Ferrule effect: a literature review. J Endod. 2012;38(1):11-9.
29. Oikarinen K, Stoltze K, Andreasen J. Influence of conventional forceps extraction and extraction with an extrusion instrument on cementoblast loss and external root resorption of replanted monkey incisors. J Periodontal Res. 1996(31).
30. Trope M. Root resorption of dental and traumatic origin: classification based on etiology. Practical periodontics and aesthetic dentistry : PPAD. 1998;10(4):515-22.
31. Oliveira B, Santiiago D, Lins D, Siebra J, Bastos R. Root resorption after dental traumas: classification and clinical, radiographic and histologic aspects. RSBO, editor2011.
32. Andreasen J, Andreasen F, Andersson Ltep--. Textbook and color atlas of traumatic injuries to the teeth. Copenhagen: Blackwell Munksgaard; 2007.
33. Farina R, Trombelli L. Wound Healing of Extraction Sockets. Endodontic Topics. 2013;25

Autor de correspondencia:
Jenner Argueta
e-mail: jennerargueta@gmail.com

Los autores declaran no presentar conflicto de interés.
Recibido: 2/2/2023
Aceptado: 1/3/2023

CC DENTAL
Endo Lovers

La casa del **Endodoncista**

Tenemos todo lo que necesitas.

@ccendolovers

www.ccdentalchile.cl

Marcia Tapia
Ventas **0934502338**

NORMAS DE PUBLICACIÓN

1. GENERAL

La revista "Canal Abierto", publicada semestralmente desde su creación en el año 2000, es el órgano oficial de difusión científica de la Sociedad de Endodoncia de Chile (SECH) y está enfocada a la publicación de trabajos inéditos que comprendan temas relativos a la endodoncia o afines. Su versión impresa se distribuye gratuitamente entre los socios de SECH y su versión digital es de acceso libre. Ya que no existen diferencias entre las versiones impresa y digital de la Revista Canal Abierto, estas normas aplican indistintamente a ambas.

La revista aceptará para su estudio y posible publicación todos aquellos artículos originales de investigación, revisiones sistemáticas y reportes clínicos que no han sido publicados previamente, ni se encuentren pendientes para posible publicación. No se tomarán en consideración los manuscritos que simultáneamente se hayan enviado a otras revistas, a excepción de publicaciones que contengan información relevante a difundir, como directrices de organismos gubernamentales, por ejemplo. Es responsabilidad del/los autor(es) declarar si el manuscrito ha sido presentado oralmente o como póster , detallando nombre del evento, fecha, lugar y organización a cargo.

Los trabajos enviados deben ajustarse a los "Uniform Requirements for Manuscripts Submitted to Biomedical Journals", establecidos por el International Committee of Medical Journal Editors en www.icmje.org.

Es responsabilidad del/los autor(es), obtener consentimiento escrito para incorporar en sus artículos fotografías que identifiquen a personas y para incluir material que haya sido publicado previamente en otro medio. Para resguardar la confidencialidad de los pacientes, será el autor quien almacene los consentimientos escritos y deberá adjuntar a su trabajo una declaración escrita señalando que cuenta con dichos documentos.

Los estudios que involucren experimentación con seres humanos deberán cumplir con la Declaración de Helsinki de 1975, o demostrar, en su defecto, que cuentan con la aprobación del Comité de Ética de su Institución. En el caso de realizar experimentos con animales, el/los autor(es) deberán indicar si se han cumplido las normativas nacionales e institucionales para el cuidado y uso de animales de laboratorio.

El/los autor(es) que envíen sus artículos autorizan expresamente su publicación en la versión impresa y digital de la revista "Canal Abierto", en el sitio web de la Sociedad de Endodoncia de Chile y en otros soportes informáticos y manifiestan estar en conocimiento de que esta publicación es de acceso libre.

2. PRESENTACIÓN DE LA PUBLICACIÓN

Los artículos deben ser enviados al correo electrónico: canalabierto@socendochile.cl

2.1. FORMATO

Todos los archivos de texto deben presentarse en formato Word Microsoft Office sin protección contra escritura. El documento debe ser de tamaño carta, con márgenes de 2,5 cm. La fuente debe ser Arial tamaño 12, color negro, con interlineado 1.5, márgenes justificados y páginas numeradas. Los certificados, actas, autorizaciones y declaraciones deben presentarse en formato PDF e incluir la información suficiente de identificación de los interesados.

La(s) foto(s) del/los autor(es) deben subirse en formato JPEG de resolución suficiente para impresión. El nombre de cada foto debe corresponder al apellido del autor correspondiente. Las figuras deben enviarse por separado en formato JPEG. El nombre de la imagen debe corresponder al número con el que está mencionada en el artículo (Ej: figura 1, figura 2, etc.) Las leyendas de las figuras deben ir en un archivo Word independiente adjuntando adicionalmente original completo (texto con imágenes y respectivas leyendas) Las tablas deben ir en un archivo Word aparte, con sus respectivos títulos y leyendas, si corresponde.

La primera vez que se use una abreviatura en el manuscrito, deberá ir precedida por el término sin abreviar, seguido de la abreviatura entre paréntesis, a menos que sea una unidad de medida estándar. No se permite el uso de abreviaturas en el resumen.

Cuando se menciona un instrumento, insumo, droga, hardware, software, etc. se deberá acompañar con el nombre del fabricante, ciudad y país de la compañía entre paréntesis.

La extensión máxima para los artículos originales y para las revisiones sistemáticas será de 20 páginas, y para los reportes clínicos 8 páginas, sin considerar figuras ni referencias bibliográficas.

Los reenvíos posteriores a revisiones deben destacar los cambios realizados usando fuente de color azul, para facilitar el trabajo de los revisores.

El idioma de la publicación es castellano; los autores que deseen enviar artículos en otro idioma deberán solicitar excepción al correo canalabierto@socendochile.cl y autorizan al Comité Editorial a hacer la traducción previa a la revisión de pares.

2.2. ESTRUCTURA

2.2.1. PRESENTACIÓN:

Toda publicación debe incluir un archivo de presentación, que incluya la siguiente información:

a. Formato o tipo de artículo.
b. Título: Debe coincidir exactamente con el título indicado en la publicación.
c. Nombre del/los autor(es) (nombre de pila, apellido paterno e inicial del materno), Profesión y máxima titulación académica, afiliación institucional.
d. Nombre del/los departamento(s) e instituciones a las que debe darse crédito por la ejecución del trabajo.

e. Descargos de responsabilidad, si los hay.
f. Información de contacto del autor corresponsal (corresponding author): número de teléfono móvil y dirección de correo electrónico. El autor corresponsal debe indicar claramente si puede publicarse o no su dirección electrónica.
g. La(s) fuente(s) de ayuda y financiamiento: debe mencionarse el apoyo financiero institucional, privado y corporativo, además de los proveedores de equipos, medicamentos e insumos gratuitos o a valores preferenciales, incluyendo, entre paréntesis, ciudad, región o estado y país.
h. Declaración de conflictos de interés, se sugiere usar el modelo desarrollado por ICMJE, disponible en: www.icmje.org/coi_disclosure.pdf

2.2.2. ARTÍCULOS ORIGINALES

Deben aportar nuevos datos clínicos o de investigación básica relacionada con la especialidad y ajustarse al siguiente esquema:
a. Título: Breve y representativo del contenido (no debe incluir siglas), en español e inglés. Extensión máxima 90 caracteres, incluidos espacios.
b. Resumen y palabras clave: Resumen estructurado, de no más de 250 palabras en español e inglés que refleje con precisión el contenido del artículo, su justificación científica y las consecuencias prácticas de los resultados. Debe considerar: objetivos, métodos, resultados y conclusiones. Seleccionar hasta 5 palabras clave en español e inglés.
c. Introducción: Presentar en forma resumida el problema a investigar y el objetivo que persigue el estudio.
d. Material y método: Especificar la metodología, equipamiento, software estadístico y procedimientos realizados con detalle suficiente como para que puedan ser reproducidos por otros investigadores. Incluir indicadores estadísticos, cuando sea posible.
e. Resultados: Deben ser presentados en una secuencia lógica con tablas y figuras, sin interpretar las observaciones efectuadas.
f. Discusión: Realizar una interpretación crítica de los resultados obtenidos, contrastándolos con la información contenida en la literatura científica mundial. Deben enfatizarse los aspectos nuevos e importantes del estudio. En el último párrafo referirse brevemente a las conclusiones obtenidas.
g. Agradecimientos: Sólo mencionar a profesionales o instituciones que hayan contribuido en forma significativa a la realización del trabajo.
h. Referencias bibliográficas: Numerar las referencias o citas bibliográficas correlativamente por el orden que se citen en el texto, tablas y leyendas de las figuras, identificándolas mediante números arábicos, colocados entre paréntesis, según el estilo propuesto por la National Library of Medicine (www.nlm.nih.gov) en "Citing Medicine" 2º edición. Los títulos de los journals deben ser abreviados de acuerdo a la lista indexada por MEDLINE publicada por la NLM.
i. Tablas: Numerar las tablas consecutivamente según el orden en que aparecen mencionadas en el texto. Cada tabla debe tener un título breve y puede incluir una explicación abreviada al pie de la tabla..
j. Figuras: sólo se aceptarán imágenes con calidad adecuada para impresión, en formato JPEG. Las microfotografías deberán tener indicadores internos de escala. Los símbolos, flechas o letras usados en las microfotografías deberán contrastar con el fondo. Numerar imágenes (fotografías, radiografías, esquemas explicativos, etc.) consecutivamente siguiendo el orden de aparición en el texto. Si corresponde, las imágenes deberán ir acompañadas de una leyenda explicativa. Si se utiliza una figura previamente publicada, debe mencionarse la fuente original.

2.2.3. REVISIONES SISTEMÁTICAS

Suponen la actualización de un tema concreto, desde el punto de vista crítico, científico y objetivo. Se sugiere la redacción según pauta PRISMA (http://www.prismastatement.org/documents/PRISMA-P-checklist.pdf) ajustándose a la siguiente estructura:
a. Título: Breve y representativo del contenido (no debe incluir siglas), en español e inglés. Debe especificar que se trata de una revisión sistemática, metaanálisis o ambos. Extensión máxima 90 caracteres, incluidos espacios.
b. Resumen y palabras clave: Resumen estructurado, de no más de 250 palabras en español e inglés. Debe incluir antecedentes, objetivos, fuente de datos, criterios de elegibilidad y exclusión de estudios, evaluación, métodos de síntesis, resultados, conclusiones e implicancias prácticas de los principales hallazgos.
c. Introducción: Debe incluir la justificación de la revisión en el contexto del conocimiento científico sobre el tema y las preguntas que se desea resolver.
d. Método: Debe incluir el protocolo de revisión y registro, criterios de elegibilidad, fuentes de información y búsqueda, selección de estudios, extracción de datos, lista de datos, medidas de resumen, síntesis de resultados y análisis adicionales.
e. Resultados: Debe incluir el número de estudios evaluados e incluidos, síntesis de los resultados y análisis adicionales.
f. Discusión: Debe incluir un resumen de los principales hallazgos, considerando su relevancia práctica; las limitaciones de los estudios y resultados; las conclusiones generales y las implicancias para futuras investigaciones.
g. Las referencias bibliográficas, tablas y figuras deben cumplir las mismas normas que en los artículos originales.

2.2.4. REPORTES CLÍNICOS

Reporte de casos poco frecuentes o que aporten nuevos conceptos terapéuticos. Se sugiere adecuarse al checklist de CARE (https://data.care-statement.org/wpcontent/uploads/2019/03/CARE-checklist-English-2013.pdf)
Usando el siguiente esquema:
a. Título: Breve y representativo del contenido (no debe incluir siglas), en español e inglés. Debe contener las palabras "informe de caso". Extensión máxima 90 caracteres, incluidos espacios.
b. Resumen y palabras clave: Resumen de no más de 250 palabras en español e inglés que refleje con precisión el contenido del artículo. Debe proporcionar el contexto o antecedentes del problema clínico, el aporte del caso específico al tema, una descripción breve de hallazgos, síntomas y signos relevantes; diagnóstico, abordaje, resultado y conclusiones. Seleccionar hasta 5 palabras clave en español e inglés.

c. Introducción: Incluir la evidencia científica mundial sobre el problema clínico.
d. Información del paciente: Debe incluir todos los antecedentes que sean relevantes para el diagnóstico, pronóstico, decisiones terapéuticas, resultados y conclusiones.
e. Presentación del caso clínico: Detallar de manera replicable el desarrollo de la evaluación, diagnóstico y tratamiento. Todo instrumental e insumos utilizados deben mencionarse acompañados del nombre y dirección del fabricante entre paréntesis.
f. Discusión: Realizar una interpretación crítica de los resultados obtenidos, contrastándolos con la información contenida en la literatura científica mundial. Deben enfatizarse los aspectos nuevos e importantes del caso clínico. En el último párrafo referirse brevemente a las conclusiones obtenidas.
g. Perspectiva del paciente: Puede incluirse el relato de la experiencia del paciente durante el proceso.
h. Las referencias bibliográficas, tablas y figuras deben cumplir las mismas normas que en los artículos originales.

2.2.5. RESPUESTAS DE EXPERTOS

Consultas de tipo científico o acerca de casos clínicos, nuevas tendencias o propuestas terapéuticas, materiales en desarrollo, etc.
Los expertos serán contactados por el comité editorial de acuerdo a su relevancia e interés en colaborar.

2.2.6. PUBLICACIONES SECUNDARIAS

Para aceptar una publicación secundaria se deben cumplir los siguientes requisitos:
El/los autor(es) cuentan con la aprobación del/los editor(es) de la revista original.
La versión secundaria refleja fielmente los datos e interpretaciones de la versión primaria.
Una nota a pie de página, en la página que contiene el título de la versión secundaria, informa a los lectores, revisores y editores que el artículo ha sido publicado por completo o en parte, y da la referencia original.
El título del trabajo indica si se trata de una reedición o de una traducción y se es completa o abreviada.
Los editores de revistas que publican simultáneamente en varias lenguas deben tener presente que la NLM indexa la versión en la primera lengua.

2.2.7. CARTAS AL DIRECTOR

Esta sección está destinada a facilitar a los lectores un mecanismo para compartir comentarios, preguntas y críticas constructivas, relacionadas con los artículos publicados o con los tópicos que atañen a la revista. La extensión de las cartas no debe exceder las 300 palabras. El autor de la carta deberá declarar cualquier conflicto de interés. Las cartas recibidas serán remitidas a los autores del artículo mencionado, para permitir la posibilidad de responder en el mismo número en que aparece la carta. El Comité Editorial de la revista posee el derecho de modificar las cartas, para respetar corrección gramatical, pero no puede modificar su contenido. Pendiente política de almacenamiento de cartas.

3. EVALUACIÓN DE LA PUBLICACIÓN

3.1. REVISIÓN DEL COMITÉ EDITORIAL

Los trabajos recibidos serán evaluados por el Comité Editorial, quienes verificarán los siguientes criterios:
- Relevancia del trabajo para el objetivo de la revista. Originalidad.
- Calidad de la investigación.
- Contribución a la evidencia científica.
- Potencial de citación.

Los manuscritos que cumplan con los criterios antes señalados, serán derivados a revisión de pares. Para manuscritos presentados por uno o más miembros del Comité Editorial, el Director solicitará la evaluación de un Editor externo.

3.2. REVISIÓN DE PARES

Los trabajos aprobados por el Comité Editorial serán sometidos a una evaluación por dos pares externos, miembros del Comité Científico, quienes clasificarán los trabajos en 4 categorías:
a. Apto para publicación.
b. Requiere modificaciones menores: se sugerirán modificaciones de forma y se realizará una segunda revisión por parte de un editor.
c. Requiere modificaciones mayores: se sugieren modificaciones de fondo y requiere una segunda revisión por parte de revisores externos.
d. No apto para publicación.
Los pares evaluadores tendrán un plazo de 25 días corridos para entregar su revisión y veredicto.
En caso de solicitar modificaciones, el autor corresponsal contará con 20 días corridos para enviar el manuscrito modificado.
La decisión final de publicación estará en manos del director de la revista.

3.3. APELACIÓN

Los autores de manuscritos rechazados, que deseen apelar a la decisión editorial, tendrán 7 días corridos para hacerlo. Para esto, deben enviar un correo a canalabierto@socendochile.cl explicando los motivos por los que solicita una nueva revisión.5

www.socendochile.cl

CURSO INTERNACIONAL DE ENDODONCIA

20 Y 21 DE OCTUBRE 2023

Ven te esperamos para vivir la ENDODONCIA

Dos días de EndoFiesta en el **Hotel Intercontinental**

SECH
SOCIEDAD DE ENDODONCIA DE CHILE

ACTUALÍZATE

En la última información relevante en nuestra área.

REENCUENTRO

Con colegas y amigos de distintas partes del mundo.

DOS DÍAS

De ENDOFIESTA de la Endodoncia.

Dr. Alejandro Pérez Ron

Dr. Sebastián Ortolani

Dra. Marcela Salamanca

Dr. Emmanuel Silva