REVISTA DE LA SOCIEDAD
DE ENDODONCIA DE CHILE

Canal abierto

ISSN 0718-2368

N° 37 Abril 2018

www.socendochile.cl

Canal abierto
REVISTA DE LA SOCIEDAD DE ENDODONCIA DE CHILE
ISSN 0718-2368
N° 37 Abril 2018

Tomada de la Portada

Comité Editorial

Director:

Dr. Carlos Olguín C.

Editores:

Dr. Héctor Monardes Cortés

Dr. Jaime Abarca Reveco

Producción General:

Arca Comunicaciones Ltda.

Diseño Gráfico: Paolo Arriagada G.

www.socendochile.cl

Directorio SECH

Presidente:
Dra. Verónica Viñuela Vallina

Past President:
Dr. Carlos Olguín Concha

Vice Presidente:
Dra. Mónica Arce Yáñez

Secretaria:
Dra. Ana María Palma Eyzaguirre

Prosecretaria:
Dra. Olga Ljubetic Gjuranovic

Tesorera:
Dra. Mónica Pelegrí Haro

Protesorera:
Dra. Marcia Antúnez Riveros

Comité Científico:
Dra. Priscilla Ledezma Araya
Dr. Nicolás Ferraro Saldías

Coordinador filial:
Dra. Pilar Araya Cumsille

Directora:
Dra. Macarena Vega M.

Nuevos Socios

Dra. Lady Johana Fernández Lozano

Dra. Sara Ramirez De Rodríguez

Nuevo año y nuevos desafíos.... Sociedad de Endodoncia de Chile continúa con sus actividades regulares y junto con esto un nuevo número de la Revista Canal Abierto. Nos corresponde en Abril la elección de Presidente para el periodo 2019-2021 y de esta manera se termina el puesto de Past President y vuelve la figura como Presidente Electo. Aprovecho la ocasión para desear la mejor de las suertes a quien salga electo y por supuesto a nuestra presidenta Dra. Verónica Viñuela Vallina, quien comienza su segundo año de Presidenta.

En el mes de Junio tendremos un nuevo Congreso de nuestra Sociedad, porque se ha decidido por tercera vez organizar un COCHIDE, donde podremos compartir con todos los colegas endodoncistas de Latinoamérica, y en especial con los Dres. Javier Caviedes, José Luis Tumini, Armando Hernández, Meetu Kholi y Pierre Machtou. Sin lugar a dudas, una excelente actividad para compartir conocimientos de última generación.

En esta edición publicamos artículos de colegas de Argentina, México y Chile; quienes compartirán con nosotros artículos de investigación y casos clínicos muy interesantes.

Me despido como siempre invitando a participar activamente en la Revista a través del correo electrónico canalabierto@socendochile.cl y en nuestra página web http://www.socendochile.cl pueden encontrar las novedades, actualizaciones y normas de publicación.

Finalmente, agradezco la confianza del Directorio y de todos nuestros socios que me permiten continuar colaborando como el Director y Editor de la Revista Canal Abierto.

Dr. Carlos Olguín Concha
Director Revista Canal Abierto

SUMARIO

Comité Editorial / Directorio 01

Editorial 03

Artículos Científicos:

- Radiopacidad de cementos a base de silicato de calcio. 04
- Evaluación de la superficie de un instrumento rotatorio de níquel-titanio con control de memoria en relación al número de usos 08
- Nivel de ansiedad en pacientes previo a un tratamiento de endodoncia 14

Casos Clínicos:

- Síndrome de Silver Russell y su Implicación Endodóntica. Reporte de un Caso 20
- Identificación y Manejo Endodóntico de Primer Premolar Maxilar con tres Raíces: Reporte de un Caso 26

Normas de Publicación 32

Radiopacidad de cementos a base de silicato de calcio.

Radiopacity of calcium silicate based cements

Alejandro Marcelo Leonhardt [1] **Nicolás Rubén Paduli** [2]

[1] Hospital José María Cullen
[2] Círculo Odontológico Santafesino

RESUMEN

Una propiedad importante en los materiales de obturación endodónticos a base de silicato de calcio es la radiopacidad que debe ser superior a los tejidos dentarios y a la del hueso.
El objetivo de este estudio fue evaluar la radiopacidad de siete materiales de obturación a base de silicato de calcio, según norma ISO 6876: 2001.

Materiales y métodos
Fueron evaluados siete materiales que presentan silicato de calcio en su composición: Biodentine (Septodon), MTA Fillapex (Angelus), Micra Dura-Link (Leduc), MTA Cemento Reparador (Angelus), MTA Repair (Angelus), MTA Sellador Endodontico (Densell), y MTA Reparador (Densell).

Resultados
La prueba de Kruskall-Wallis mostró la existencia de diferencias significativas (P<0,001) entre grupos.

Conclusión
Este estudio buscó evaluar las distintas radiopacidades de los materiales a base de silicatos de calcio encontrando todos los materiales evaluados dentro de los valores exigidos por la norma ISO 6876: 2001, demostrando menor radiopacidad los silicatos de calcio de última generación, hoy llamados biocerámicos.

Palabras claves: radiopacidad, silicatos de calcio, bioceramicos, MTA.

SUMMARY

An essential property in the calcium silicate-based endodontic filling materials is the radiopacity, which has to be higher than the radiopacity of the dental tissues and of the bone.
The objective of this study was to assess the radiopacity of seven calcium silicate-based filling materials, in accordance with ISO 6876 standard: 2001.

Materials and methods
Seven materials that have calcium silicate in their composition were evaluate: Biodentine (Septodon), MTA Fillapex (Angelus), Micra Dura-Link (Leduc), MTA Repairing Cement (Angelus), MTA Repair (Angelus), MTA Endodontic Sealant (Densell), and MTA Repairer (Densell).

Results
The Kruskall-Wallis test showed the existence of significant differences (P<0.001) between groups.

Conclusion
This study sought to assess the different radiopacities of the calcium silicate-based materials, finding all the evaluated materials within the required values in accordance with ISO 6876 standard: 2001, showing lower radiopacity the last generation calcium silicates, called bioceramics.

Key words: radiopacity, calcium silicates,bioceramics, MTA.

INTRODUCCIÓN

Los materiales a base de silicato de calcio son biocompatibles, adecuados para uso en humanos, específicamente diseñados para uso médico y odontológico. Los que se utilizan actualmente en endodoncia están constituidos por alúmina, óxido de circonio, vidrios y cerámicas bioactivos y silicatos de calcio.

Los materiales biocerámicos de obturación se introdujeron en endodoncia en la década de 1990, primero como materiales de obturación retrógrada y después como cementos reparadores y selladores de conductos radiculares (MTA) - . Las ventajas potenciales de estos materiales están relacionadas con sus propiedades biológicas y físicoquímicas. Estos pueden utilizarse en ambientes húmedos y en contacto con sangre, son dimensionalmente estables y se expanden ligeramente, biocompatibles e incluso bioactivos. El pH generalmente es mayor a 12, debido a la reacción de hidratación del hidróxido de calcio y posterior liberación de iones de calcio e hidroxilo. Una segunda reacción se presenta cuando estos materiales entran en contacto con los fluidos tisulares, liberando hidróxido de calcio e interactuando con los fosfatos para formar hidroxiapatita, explicando algunas de las propiedades de inducción y formación de tejidos.

Una propiedad importante que deben presentar los materiales de obturación endodónticos es la radiopacidad, con el fin de evaluar la calidad de obturación mediante el diagnostico radiográfico. De acuerdo con la norma ISO 6876, los cementos endodónticos deben tener una radiopacidad superior a 3,0 mm en relación con la escala de aluminio (Al). Esta condición implica que los materiales utilizados en la obturación posean una radiopacidad superior a los tejidos dentarios y a la del hueso.

Actualmente el mercado ofrece distintos cementos a base de silicatos de calcio que presentan diferentes composiciones químicas.

OBJETIVO

El objetivo de este estudio fue evaluar la radiopacidad de siete materiales de obturación a base de silicato de calcio, según norma ISO 6876: 2001.

MATERIALES Y MÉTODO

Fueron evaluados siete materiales que presentan silicato de calcio en su composición: Biodentine (Septodon, Saint Maur des Fossés, Francia) lote B16600B, MTA Fillapex (Angelus, Londrina, Brasil) lote 40948, Micra Dura-Link (Leduc,Montevideo,Uruguay) lote D.13112, MTA Cemento Reparador (Angelus, Londrina, Brasil) lote 19039, MTA Repair (Angelus, Londrina, Brasil) lote 39489, MTA Sellador Endodontico (Densell, Buenos Aires, Argentina) lote OJ0529, MTA Reparador (Densell, Buenos Aires, Argentina) lote OG0374.

Todos los materiales se prepararon de acuerdo con las instrucciones del fabricante. Para la preparación de muestras, se tomaron impresiones de matrices metálicas usando un material de impresión de silicona. Los moldes se llenaron con los materiales ensayados y se almacenaron en una estufa a 37 grados centígrados y 100% humedad hasta completar el endurecimiento de los cementos. Se fabricaron 5 especímenes de 10 milímetros de diámetro y 1 milímetro de espesor de cada material a ensayar. Luego se desmoldaron cada una de las muestras y fueron colocadas, en el momento de la radiografía, junto a un modelo comparativo de radiopacidad hecho de aluminio, de una aleación 1100, con un espesor de escala que varía de 1 a 10 milímetros, en pasos uniformes de 1 milímetro cada uno. Este modelo de estudio se colocó sobre la placa de fósforo del sistema de radiografía digital RVG 5100 (Kodac-Francia), y se utilizó un aparato de rayos DSJ (Argentina), operando a 60 Kw y 10 mA, con exposiciones de tiempo de 0.3 segundos, estandarizando la distancia vertical hacia el objeto de estudio a 300 milímetros con un posicionador. Las exposiciones fueron analizadas con un software Corel Draw X4 (2008- Corel corporation) (figura 1).

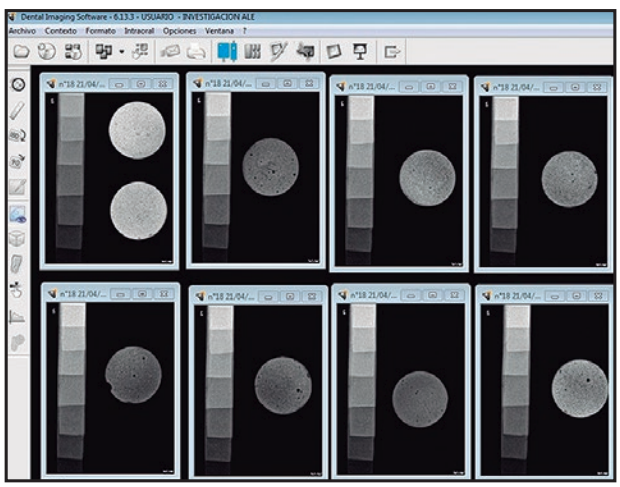

RESULTADOS

Valores de radiopacidad de cada muestra del material según Norma ISO 6876:200.

Muestra número	MTA Sellador Densell	MTA Fillapex Angelus	Micra Dura Link Leduc	MTA Reparador Densell	MTA Repair Angelus	MTA Blanco Angelus	Biodentine
1	4	3	3	6	3	5	2
2	5	3	3	5	4	4	3
3	5	2	4	6	4	5	3
4	4	3	3	6	3	5	2
5	5	3	3	6	4	5	3

PROCESAMIENTO DE DATOS

La comparación entre grupos fue realizada por medio de la prueba no paramétrica de Kruskall-Wallis con comparaciones múltiples posteriores realizadas mediante la prueba de Dunn. El nivel de significancia fue establecido para un valor probabilidad de error de Tipo I menor que 0,05.

Estadísticos descriptivos			
Producto	**Mínimo**	**Mediana**	**Máximo**
MTA Sellador Densell	4	5	5
MTA Fillapex Angelus	2	3	3
Micra Dura Link Leduc	3	3	4
MTA Reparador Densell	5	6	6
MTA Repair Angelus	3	4	4
MTA Blanco Angelus	4	5	5
Biodentine Septodon	2	3	3

La prueba de Kruskall-Wallis mostró la existencia de diferencias significativas (P<0,001) entre grupos. La siguiente tabla muestra resultados de las comparaciones múltiples. El ordenamiento es de mayor a menor en función del rango promedio (mayor rango es mayor opacidad).

Código de productos:

A: MTA Endo Sealers Densell
B: MTA Fillapex Angelus
C: Micra Dura Link Leduc
D: MTA Reparador Densell
E: MTA Repair Angelus
F: MTA Blanco Angelus
G: Biodentine

Producto	**Grupos**		
D	32,3		
F	26,0	26,0	
A	24,5	24,5	24,5
E	16,0	16,0	16,0
C		12,0	12,0
B		8,4	8,4
G			6,8

DISCUSIÓN

Los cementos endodónticos deben ser visualizados radiográficamente en sus diferentes localizaciones, tanto para controlar su correcta aplicación, su relación con los tejidos vecinos y valorar su evolución en el tiempo. La radiolucidez es la mayor o menor capacidad que ofrece un material al ser atravesado por los rayos X. Por este motivo, en la composición de los materiales deben incluir sustancias radiopacas para optimizar el diagnóstico radiográfico.

En general, puede afirmarse que es siempre aconsejable que los materiales dentales sean radiopacos. Sin embargo, un exceso de radiopacidad, en contraste con los tejidos vecinos, puede ser perjudicial porque puede producirse un fenómeno conocido como "mach". Dicho efecto consiste en que alrededor de la imagen radiológica de materiales muy radiopacos, puede formarse un leve halo o cerco de radiopacidad, que pueda enmascarar defectos o lesiones, al observar radiografías aparentemente bien ejecutadas.

Atendiendo a las limitaciones del presente trabajo en cuanto al número de muestras de cada material, se observa diferencias significativas entre los grupos estudiados, demostrando mayor radiopacidad los materiales que incluyen óxido de bismuto, debido a que este material tiene un peso molecular elevado de (465.96), siendo los dos MTA Densell y el MTA Blanco Angelus los que contienen esta sustancia radiopaca. Si bien el óxido de bismuto aumenta la radiopacidad del cemento , se demostró que no es inerte e interfiere en el mecanismo de hidratación de los silicatos de calcio , disminuyendo la liberación de iones calcio del cemento , alterando la capacidad reparadora y sus propiedades fisicoquímicas . Por lo tanto, se han propuesto radiopacificadores alternativos . Los biocerámicos de última generación utilizan materiales de menor masa atómica y menor toxicidad , como el óxido de zirconio y tunsgnato de calcio de peso molecular menor (oxido de zirconio,123.218 y tunsgnato de calcio 287.93), explicando la menor radiopacidad encontrada.

Estos cambios químicos en los nuevos biocerámicos obedecen a la lógica de optimización en el uso y comportamiento de los materiales. El reemplazo del bismuto por otros radiopacificadores fundamentalmente busca prevenir la tinción de las estructuras dentarias. El uso del radiovisiógrafo facilita el diagnóstico radiográfico de materiales con menor radiopacidad.

Los resultados del presente estudio coinciden con Duarte et al. , quienes evaluaron la radiopacidad del cemento Portland con diferentes agentes radiopacificantes, encontrando una radiopacidad en orden decreciente con: óxido de bismuto, óxido de zirconio, tungstato de calcio, sulfato de bario y óxido de zinc.

CONCLUSIÓN

Este estudio buscó evaluar las distintas radiopacidades de los materiales a base de silicatos de calcio, encontrando todos los materiales evaluados dentro de los valores exigidos por la norma ISO 6876: 2001, demostrando menor radiopacidad los silicatos de calcio de última generación hoy llamados biocerámicos .

AGRADECIMIENTO

Al Dr. Fernando Goldberg por habernos incentivado siempre en la investigación, al Dr. Ricardo Macchi por la estadística, y a los Dres. Rosa Scavo y Osvaldo Zmener por sus consejos y sugerencias.

Referencias Bibliográficas

1. Trope M, Bunes A, Debelian G. Root filling materials and techniques: bioceramics a new hope?. Endod Top. 2015;32 (1):86–96.
2. Wang Z. Bioceramic materials in endodontics. Endod Top. 2015;32(1):3–30.
3. Ma J, Shen Y, Stojicic S, Haapasalo M. Biocompatibility of two novel root repair materials. J Endod. 2011; 37: 793–798
4. Koch KA, Brave DG. Bioceramics, part I: the clinician's viewpoint. Dent Today. 2012;31(1):130–5.
5. Trope M, Bunes A, Debelian G. Root filling materials and techniques: bioceramics a new hope? .End Topics 2015; 32: 86–96
6. International Standards Organization. Dental root canal sealing materials. (BS EN ISO 6876-7.8)International Standards Organization, Geneva, Switzerland; 2001.
7. Camilleri, J. Evaluation of the physical properties of an endodontic Portland cement incorporating alternative radiopacifiers used as root-end filling material. Int Endod J. 2010; 43: 231–240.
8. Beyer-Olsen EM, Ørstavik D (1981) Radiopacity of root canal sealers. Oral Surgery Oral Medicine Oral Pathology 51, 320–8.
9. Melo P,. Escaffi J. Bandas de mach en radiología. Revista Chilena de Radiología 2010; 16(2): 86-89.
10. Kim, E.C., Lee, B.C., Chang, H.S., Lee, W., Hong, C.U., and Min, K.S. Evaluation of the radiopacity and cytotoxicity of Portland cements containing bismuth oxide. Oral Surg Oral Med Oral Pathol Oral Radiol Endod. 2008; 105: e54–e57.
11. Camilleri, J. Characterization of hydration products of mineral trioxide aggregate. Int Endod J. 2008; 41: 408–417.
12. Ozdemir, H.O., Ozçelik, B., Karabucak, B., and Cehreli, Z.C. Calcium ion diffusion from mineral trioxide aggregate through simulated root resorption defects. Dent Traumatol. 2008; 24: 70–73.
13. Camilleri, J. Hydration mechanisms of mineral trioxide aggregate. Int Endod J. 2007; 40: 462–470.
14. Camilleri, J. The physical properties of accelerated Portland cement for endodontic use. Int Endod J. 2008; 41: 151–157.
15. Camilleri, J. and Gandolfi, M.G. Evaluation of the radiopacity of calcium silicate cements containing different radiopacifiers. Int Endod J. 2010; 43: 21–30.
16. Piconi, C. and Maccauro, G. Zirconia as a ceramic biomaterial. Biomaterials. 1999; 20: 1–25.
17. Vallés M, Mercadé M, Duran-Sindreu F,Bourdelande JL, Roig M. Influence of light and oxygen on the color stability of five calcium silicate-based materials. J Endod. 2013;39(4):525-8.
18. Camilleri J. Color stability of white mineral trioxide aggregate in contact with hypochlorite solution. J Endod. 2014 Mar;40(3):436-40.
19. Duarte MAH, Kadre GDOL, Vivan RR, Tanomaru JMG, Tanomaru Filho M, Moraes IG.Radiopacity of Portland cement associated with different radiopacifying agents. J Endod 2009;35:737–40.

Evaluación de la superficie de un instrumento rotatorio de níquel-titanio con control de memoria en relación al número de usos

Surface evaluation of a nickel titanium rotary instrument with memory control in relation to the number of applications

Santiago Frajlich [1] **Mariana Ballachino** [2]

[1] Profesor Emérito de Endodoncia de la Universidad del Salvador-Asociación Odontológica Argentina.
[2] Profesora Auxiliar de Endodoncia de la Universidad del Salvador-Asociación Odontológica Argentina.

RESUMEN

La instrumentación mecanizada de los canales radiculares se realiza con instrumentos confeccionados con una aleación de níquel-titanio. En los últimos años, por medio de tratamientos térmicos, se ha modificado la estructura cristalina de la misma, generando instrumentos más flexibles y reistentes a la fatiga.

En este sentido, se han fabricado limas de Ni-Ti con "control de memoria" donde practicamente se ha eliminado la elasticidad con sus efectos no deseados, incrementándose, más aún, la flexibilidad y resistencia a la fatiga cíclica. Coltene Whaledent (Suiza), en el año 2012, lanza el HyFlex CM, instrumento que presenta estas características.

El objetivo de esta experiencia fue evaluar mediante Microscopía Electrónica de Barrido (MEB) el efecto del uso sobre estos instrumentos. Los resultados de este estudio mostraron la presencia de grietas y pérdida de masa de los filos a partir del cuarto y quinto uso.

Se verificó, además, la presencia de partículas en todos los especímenes. Ningún instrumento sufrió la fractura durante esta experiencia.

Palabras claves: Biodentine, reabsorción radicular externa cervical, primera molar maxilar.

ABSTRACT

The mechanized root canals preparation is carried out with instruments made of nickel-titanium alloy. The crystal structure of them has been modified in recent years through thermal treatments generating more flexible instruments and resistant to fatigue.

In this sense have been manufactured NI-TI files with "memory control" where practically have been removed the elasticity with adverse effects, increasing, still more, the flexibility and resistance to cyclic fatigue. Coltene Whaledent in 2012 launches the HyFlex CM, instrument with these characteristics.

The objective of this experience was to assess through electronic microscopy (SEM) the effect of the use of these instruments.
The results of this study showed the presence of cracks and loss of mass from the edges starting from the fourth or fifth use.

In addition, was verified the presence of particles in all specimens.
No instrument suffered the fracture during this experience.

Key words: Endodontic instruments, nickel titanium, thermal treatments, scanning electron microscope.

INTRODUCCIÓN

La preparación quirúrgica constituye la etapa más importante y compleja del tratamiento endodóntico. La misma tiene como objetivos la remoción de la pulpa dentaria, bacterias y restos extraños por un lado y por el otro, generar una conformación adecuada que permita una obturación tridimensional, hermética y estable. (1-2) La dificultad en su realización se debe a la compleja y variable anatomía en la que esta se desarrolla y básicamente comprende dos acciones simultáneas que son la instrumentación y la acción de las soluciones irrigantes y coadyuvantes químicos.

Desde los comienzos de la endodoncia, la instrumentación se realizaba manualmente con instrumentos de acero al carbono, que posteriormente fueron remplazados por el acero inoxidable, con instrumentos diseñados arbitrariamente. En el año 1958 se presenta un conjunto de "normas de estandarización" para la fabricación de los mismos, donde ya se tiene en cuenta la relación de la forma de los instrumentos y la de los conos.(3)

En 1962, un ingeniero metalúrgico, William Buehler, introduce en la odontología el uso del níquel-titanio para la confección de alambres de ortodoncia. Esta aleación se utilizaba en el Programa Espacial de la Marina de los Estados Unidos con el nombre de "Nitinol" (acrónimo de Ni-Ti Naval Ordnance Laboratory). En 1975 Civjan (4) y en 1988 Walia (5) sugieren la utilización de una aleación superelástica de níquel-titanio para la fabricación de instrumentos endodónticos. La misma está compuesta por un 56% de níquel y un 44% de titanio con restos de carbono, oxígeno, hierro, hidrógeno y nitrógeno; en la actualidad, estos porcentajes han sido modificados por los fabricantes en la búsqueda de instrumentos más resistentes y flexibles.

El níquel-titanio presenta una alta memoria elástica, gran flexibilidad, resistencia a la corrosión y adecuado poder de corte. Al respecto, Walia en 1988 manifiesta que los instrumentos de níquel-titanio son dos o tres veces más flexibles que los de acero, generando menor transportación. Las primeras limas que se confeccionaron con esta aleación fueron de uso manual, como la "GT" (Dentsply, Tulsa USA) y Nitiflex (Dentsply, Maillefer Suiza), alcanzando un gran desarrollo en la fabricación de instrumentos rotatorios. (5)

Este proceso fue acompañado por cambios en el diseño de los instrumentos en la búsqueda de una mayor confiabilidad en los mismos. En general, todos los fabricantes comienzan a generar instrumentos con conicidades incrementadas con la finalidad de lograr conformaciones más predecibles con técnicas corono-apicales, haciendo que el instrumento trabaje en la parte apical del conducto radicular sin interferencias coronarias.

Una importante ventaja de esta modificación es que nunca la totalidad del instrumento está en contacto con la pared del conducto radicular, lo que disminuye las posibilidades de fractura del mismo. Por otra parte, se confeccionan instrumentos con puntas menos agresivas, con los ángulos de transición más alejados y atenuados, como así también con los ángulos helicoidales diferentes y espacios entre filos variables para evitar el "atornillamiento" del mismo y los riesgos de una fractura por torsión.

En el año 2008, Tulsa (Dentsply USA) genera, a través de tratamientos térmicos del alambre con el que se van a fabricar los instrumentos, un nuevo tipo de Ni-Ti, denominado M-Wire NI-Ti . Numerosos trabajos certifican que esta nueva aleación presenta un significativo incremento en su resistencia a la fatiga cíclica y una mayor flexibilidad. (6,7,10)
Básicamente, estos tratamientos de calentamiento y enfriamiento generan cambios en la estructura cristalina de la aleación, obteniéndose intrumentos que durante su uso clínico permanezcan en estado martensíco, incrementando su flexibilidad y resistencia a la fatiga cíclica.
Finalmente, en el año 2012, Coltene Whaledent genera un cambio substancial, a través de tratamientos térmicos, creando una aleación M-Wire Ni-Ti CM (control de memoria), donde el instrumento incrementa fuertemente su flexibilidad y resistencia a la fractura, eliminando su elasticidad. (11, 12)

El propósito de este estudio fue evaluar mediante microscopía electrónica de barrido (MEB) la influencia del uso sobre la superficie de un instrumento de Ni-Ti con control de memoria.

MATERIALES Y MÉTODOS

Se utilizaron en esta experiencia molares inferiores, ex vivo, recientemente extraídos, que fueron mantenidos en solución fisiológica.
Los mismos fueron radiografiados en ambos sentidos con la finalidad de constatar que los canales radiculares mesiales no habían sido tratados endodónticamente con anterioridad, que presentaban una curvatura no mayor de 30º y forámenes apicales independientes. A los especímines se les realizaron aperturas coronarias convencionales con alta velocidad y refrigeración acuosa.

Localizados los canales radiculares mesiales, fueron instrumentados con limas tipo K hasta resistencia, hasta número #20 (Beutelrock, VDW Alemania) irrigándose alternadamente con hipoclorito de sodio al 2,5%. La instrumentación continuó con instrumentos rotatorios HyFlex CM (Coltene Whaledent) accionados por un motor X-Smart (Dentsply Maillefer, Suiza) a una velocidad de 500 rpm y un torque de 2,6 Ncm.

Los instrumentos fueron utilizados durante 10 segundos en cada uno de los canales radiculares mesiales con irrigación de hipoclorito de sodio al 2,5% a cada cambio de instrumento de acuerdo a la siguiente secuencia:

1. 0.8 #25 hasta resistencia
2. Determinación de la medida de trabajo con una lima tipo K #15 (Beutelrock) hasta que la misma emergiera por el foramen apical, el instrumento fue retirado y medido, restándole 1mm.
3. 0.6 #20 a la medida de trabajo
4. 0.6 #25 a la medida de trabajo
5. 0.6 #30 a la medida de trabajo

Posteriormente a su uso, los instrumentos fueron limpiados, descontaminados y acondicionados previamente para su esterilización en autoclave (Tuttnauer, Israel) durante 45 minutos a 134° C y finalmente secados durante 30 minutos.

Fueron evaluados en esta experiencia:

1. Instrumentos sin uso (Grupo control)
2. Instrumentos con 1 uso (Nº 4)
3. Instrumentos con 2 usos (Nº 4)
4. Instrumentos con 3 usos (Nº 4)
5. Instrumentos con 4 usos (Nº 4)
6. Instrumentos con 5 usos (Nº 4)

Se analizaron en total 24 instrumentos

Con la finalidad de eliminar partículas que podrían haberse depositado sobre su superficie por la manipulación de los mismos, previamente a su observación, se les aplicó un aerosol de gas inerte de gran presión (Compitt-Or, Electroquímica Argentina).
A continuación, la superficie de los instrumentos fueron observados por medio de un microscopio electrónico de barrido (Philips XL30, Eindhoven Holanda) a 30x, 200x y 400x, obteniéndose 72 imágenes que fueron proyectadas a los efectos de su evaluación (Epson Power Live X 14, USA) de acuerdo al siguiente análisis:

- Presencia de partículas extrañas
- Presencia de grietas
- Alteración de los filos

Los datos fueron volcados a una planilla confeccionada a tal efecto.
A los efectos del análisis de los resultados se conformaron dos grupos, según la cantidad de usos de los instrumentos: "poco uso (0-3)" y "uso extendido (4-5)".

La comparación estadística entre la frecuencia de aparición de defectos entre ambos grupos fue realizada por medio de la prueba de probabilidad exacta de Fisher, fijando el nivel de significancia en P<0,05.

Variable	Uso escaso		Uso extendido	
	P	A	P	A
Partículas	16	0	8	0
Grietas	0	16	4	4
Perd. Filos	1	15	7	1

Al comparar los resultados obtenidos en los dos grupos conformados (instrumentos con uso escaso e instrumentos con uso extendido), el análisis estadístico mostró ausencia de diferencia significativa para el caso de la frecuencia de presencia de partículas (P>0,05) y diferencia significativa para las frecuencias de presencias de grietas y de pérdida de filos (P<0,01). En estos dos últimos casos, la frecuencia de aparición de defectos fue mayor en el grupo de instrumentos con uso extendido.

RESULTADOS

Los resultados pueden observarse en la tabla 1.

Se encontraron partículas extrañas en todos los instrumentos, con y sin uso. (Figuras 1-2)



Figura 1

Figura 2

Luego del tercer uso, un instrumento presentó alteración de los filos. (Figura 3)

Figura 3

Posteriormente, al cuarto uso dos instrumentos mostraron presencia de grietas y 3 instrumentos alteraciones en los filos.
Después del quinto uso, en 2 instrumentos se observaron la presencia de grietas y en todos los instrumentos alteraciones de los filos.
(Figura 4-5)



Figura 4



Figura 5

Durante esta experiencia, ningún instrumento sufrió una fractura.
En un caso se observó un estiramiento.

DISCUSIÓN

Si bien la instrumentación mecanizada de los canales radiculares viene de larga data en la última década, se han generado cambios muy importantes en la fabricación y en los protocolos de uso que ha hecho que estos sistemas se vuelvan más confiables y seguros. Sin duda, el advenimiento del Níquel-Titanio en reemplazo del acero inoxidable constituyó un avance substancial en las propiedades de los instrumentos (10), a lo que se le fueron sumando modificaciones en el diseño de los mismos como las conicidades incrementadas, puntas menos agresivas, cambios en los filos y ángulos helicoidales variables. A partir del año 2008, por medio de procesos térmicos, se generaron cambios en la estructura cristalina de las aleaciones produciendo instrumentos con una mayor resistencia a la fatiga cíclica y un substancial incremento en la flexibilidad de los mismos. (6-7-8-9-16)

En el año 2012, Coltene Whaledent, mediante tratamientos térmicos, modifica aún más la aleación desarrollando el Níquel-Titanio con control de memoria, eliminando su elasticidad e incrementando su flexibilidad y resistencia a la fatiga cíclica. (11-12). Paralelamente a este proceso comienzan a publicarse trabajos donde se alerta sobre la frecuencia de fractura de instrumentos durante su uso y los mecanismos para que ésta se produzca. (13-14-15-23)

Por otra parte, si bien la instrumentación mecanizada de los conductos radiculares es cada vez más aceptada en la comunidad endodóntica, surgen interrogantes sobre el deterioro que se produce en los instrumentos y la cantidad de veces que los mismos puedan ser utilizados sin afectar su confiabilidad. (17-18). El propósito de este estudio fue evaluar mediante microscopía electrónica de barrido (MEB) la influencia del uso sobre los instrumentos de Ni-Ti con control de memoria.

En este sentido, numerosos autores con diferentes metodologías, utilizan la Microscopía Electrónica de Barrido para evaluar diferentes instrumentos rotatorios previo y posterior a su utilización. (19-20-23)
En esta experiencia se instrumentaron, con el Sistema HyFlex CM, conductos

mesiales de molares inferiores recientemente extraídos, siguiendo el protocolo de uso que indican los fabricantes, comprobándose la presencia de desgastes y grietas sobre la superficie de los instrumentos. Resultados similares obtuvieron Lopreite y col. (21), donde instrumentos PathFile observados por SEM y sometidos mecánicamente a fatiga cíclica, mostraron la presencia de grietas y pérdida de masa de la superficie de los mismos.
Bonetti Filho y col. (22) realizaron un trabajo similar, utilizando un estereomicroscopio para evaluar la limas tipo K, FlexoFile y Sureflex Ni-Ti (Dentsply, Suiza) en premolares superiores, concluyendo en relación al instrumento Sureflex Ni-Ti no utilizar estos instrumentos más de cinco veces.

En este sentido, y a partir de nuestros propios resultados, coincidimos en cuanto a la cantidad de usos recomendados. Por su parte, Svec y Powers (23) analizaron el comportamiento del ProFile .04 (aleación de níquel-titanio sin tratamiento térmico) en conductos radiculares de molares inferiores "ex vivo", utilizando Microscopía Electrónica de Barrido, observando en todos los especímenes evaluados signos de deterioro con la presencia de zonas de desgastes y grietas luego del primer uso.

Resultados similares obtuvieron Peng y col. (20), analizando instrumentos ProTaper S1 luego de su uso clínico, verificando la presencia de grietas y pérdida de filo de los mismos. Al respecto Parashos y col. (17) evaluaron 7.159 instrumentos rotatorios ya utilizados de níquel titanio de diferentes marcas por medio de un esteriomicroscopio comprobando la presencia de fracturas y estiramientos. Los autores concluyeron que el deterioro y la posterior separación de los mismos se deben a múltiples factores y no necesariamente al número de usos.

Conclusiones semejantes manifiestan Sattapan y col. (14). En nuestra experiencia se comprobó, además, la presencia de partículas en todos los instrumentos, incluyendo aquellos que no habían sido utilizados. Al respecto, Lopreite y Basilaki (24) verificaron resultados similares en instrumentos nuevos, sugiriendo que los procesos de fabricación y las condiciones de envasado deben ser mejoradas. Bajo las limitaciones de esta experiencia, podemos concluir que los instrumentos HyFlex CM no deberían ser utilizados más de cinco veces . La experiencia del operador y el caso clínico a tratar determinará finalmente la decisión de descartar o utilizar el instrumento.

Referencias Bibliográficas

1. Schilder H.. Filling root canals in three dimensions. Dent. Clin. North. Am., (1967) 11: 723-744.
2. Schilder H.. Cleaning and shaping the root canal. Dent. Clin. North. Am., (1974) 12: 269-296.
3. Ingle J I., Le Vine M..The need for uniformity of endodontic instruments, equipment and filling materials. Transactions of the Second International Conference on Endodontics, Philadelphia, University of Pennsylvania, (1958) 123-142.
4. Civjan S., Huget E., De Simon L.. Potential applications of certain nickel-titanium (Nitinol) Allois, J. Dental Research, (1975) 54: 85-96.
5. Walia H., Brantley W.A., Gerstein H.. An initial investigation of the bending and torsional properties of Nitinol root canal files., J. Endodon., (1988) 14: 346-351.
6. Gambarini G., Gerosa R., De Luca M., Garala M., Testarelli L.. Mechanical properties of a new and improved nickel-titanium alloy for endodontic use: an evaluation of file flexibility, O. Surg., O. Med., O. Path., O. Rad. And Endodontology, (2008) 105: 798-800.
7. Alapati S. B., Brantley W. A., Iijima M, Clark W. A., Kovarik L., Buie C., Liu J., Johnson B.. Metallurgical characterization of a new nickel-titanium wire for rotary endodontic instruments, J. Endodon., (2009) 35:1589-1593.
8. De Deus G., Silva E J., Viera N T.. Blue themomechanical treatment optimizes fatigue resistance and flrxibility of the Reciproc files, J. Endodon., (2017) 43: 462-466.
9. Pereira E S., Viana A C., Buono V T.. Behavior of nickel-titanio instruments manufactured with different thermal treatments, J.Endodon., (2015) 41: 67-71.
10. Shen Y., Zhou H M., Zheng Y F.. Current challenges and concepts of the thermomechanical treatment of nickel titanium instruments, Intern. Endodon. Journ., (2017) 42: 487-92.
11. ColteneEndo. The new file generation HyFlex. Available At: https:// www.coltene.com/fileadmin/Data/EN/Products/Endodontics/Root_Canal_Shaping/HyFlex_EDM/6846_09-15_HyFlex_EN.pdf. Accesed March 2, 2016.
12. Caicedo R., Clark S J.. HyFlex CM rotary files: an innovation for endodontic treatment, Endodotic Practice, (2012) Febrero, 28-36
13. Zuolo ML.,Walton RE.. Instrument deterioration with usage : nickel-titanium versus stainless steel, Qintessence Int., (1997) 28: 397-402
14. Sattapan N., Nervo G J., Palamara J E., Messer H H.. Defects in rotary nickel-titanium files after use, J. Endodon., (2000) 26: 161-165.
15. Tokita D., Ebihara A., Miyara K., Okigi T..Dinamic torsional and cyclic fracture behavior of ProFile rotary instruments at continuos or reciprocating rotation as visualized with high-seed digital video image, J. Endodon., (2017) 43: 1337-1342.
16. Keskin C., Inan U., Demiral M., Keles A..Cyclic fatigue resistance of Reciproc Blue and Wave One Gold reciprocanting instruments, J. Endodon., (2017) 43: 1360-1363.
17. Parashos P., Gordon I., Messer H.. Factors influencing defects of rotary nickel-titanium endodontic instruments after clinical use, J. Endodon., (2004) 30: 722-725.
18. Shen Y., Cheung G S., Peng B., Haapasalo M..Defects in nickel-titanium instruments after clinical use, J. Endodon. (2009) 1: 133-136.
19. Alapati S B., Brantley W A., Svec T A., Powers J M., Mitchell J C.. Scanning electron microscope observations of new and used nickel-titanium rotary files. J. Endodon. (2003) 29: 667-669.
20. Peng B., Shen Y., Cheung G. S. P., Xia T. J.. Defects in ProTaper S1 instruments after clinical use: longitudinal examination. Intern. Endodon. Journ.(2005) 38: 550-557.
21. Lopreite G., Basilaki J., Hecht P.. Alteraciones morfológicas en instrumentos endodónticos rotatorios ante la fatiga cíclica R.A.O.A. (2013) 101: 132-138.
22. Bonetti Filho I., Miranda Esberard R., Renato de Toledo L., Del Río C.. Microscopic evaluation of three endodontic files pre-and postinstrumentation. J. Endodon., (1998) 24: 461-464.
23. Svec T A., Powers J. M.. The deterioration of rotary nickel-titanium files under controlled conditions. J. Endodon. (2002) 28: 105-107
24. Lopreite G., Basilaki J.. Evaluación del acabado superficial de instrumentos sin uso para instrumentación mecanizada en endodoncia: estudio al MEB, Canal Abierto, Sociedad Chilena de Endodoncia (2012) 26: 15-21.

AGRADECIMIENTO

Los autores agradecen al Dr. Ricardo L. Macchi por la evaluación estadística.
La Dra. Mariana Ballachino declara no tener conflicto de interés.
El Dr. Santiago Frajlich declara tener conflicto de interés.

XP ENDO® shaper

XP ENDO® finisher

FKG
swiss endo

XP ENDO® shaper

3D agility_
The One to Shape your Success

- Preparación anatómica 3D del canal radicular
- Tecnología exclusiva Adaptive Core™
- Extraordinaria resistencia a la fatiga cíclica

XP ENDO® finisher

3D efficiency_
Optimal Cleaning while Preserving Dentine

- Limpieza 3D y eliminación del biofilm
- Irrigación y desbridamiento mejorados
- Capacidad de expansión única

PENN ENDODONTIC GLOBAL SYMPOSIUM

24-26 Mai 2018, Buenos Aires, Argentina

FKG Dentaire SA
www.fkg.ch

Nivel de ansiedad en pacientes previo a un tratamiento de endodoncia

Level of anxiety in patients prior to endodontic treatment

Héctor Monardes Cortés [1] **Carolina Peña Garrido** [1]

[1] Postítulo de Especialización en Endodoncia, Facultad de Odontología, Universidad San Sebastián, Santiago, Chile.

RESUMEN

El objetivo de este trabajo fue comparar el nivel de ansiedad en los diferentes pacientes que se realizarían un tratamiento de endodoncia en el Centro Clínico de la Universidad San Sebastián en Santiago de Chile. Para esto se encuestó a 185 personas, que acudieron a las clínicas de pregrado y posgrado para someterse a un tratamiento endodóntico, mediante un cuestionario con antecedentes demográficos, clínicos y con la Escala de Ansiedad Dental de Corah. Esta encuesta fue aplicada antes de la intervención y con el previo consentimiento de los pacientes.

Resultados

Se observó que de los encuestados que no habían tenido experiencia previa con un tratamiento de endodoncia, el 37,7% presentó una baja ansiedad y el 43,4% una ansiedad moderada, a diferencia de los pacientes con experiencia previa, en que el 57,6% presentó una baja ansiedad y el 36,4% una ansiedad moderada, ambos resultados estadísticamente significativos (p<0,05). En tanto, para las variables género, edad y nivel educacional las diferencias no fueron significativas.

Conclusiones

Bajo las condiciones presentadas en este trabajo, es posible determinar que existe diferencia en el nivel de ansiedad entre los pacientes que se someterían por primera vez a un tratamiento de endodoncia y aquellos a los que se les ha realizado este tratamiento, siendo la experiencia previa un factor que disminuiría la ansiedad entre los pacientes, no así las variables género, edad o nivel educacional.

Palabras clave: ansiedad, tratamiento de endodoncia, escala de ansiedad, test de Corah.

SUMMARY

The aim of this study was to compare the level of anxiety in the different patients who would undergo endodontic treatment at the Clinical Center of San Sebastian University in Santiago de Chile. For this, 185 people who went to the undergraduate and postgraduate clinics to undergo endodontic treatment, by means of a questionnaire with demographic and clinical background and with the Corah Dental Anxiety Scale, were surveyed. This survey was applied before the intervention and with the prior consent of the patients.

Results:

It was observed that of the respondents who had not previous experience with endodontic treatment, 37.7% presented low anxiety and 43.4% a moderate anxiety, unlike patients with previous experience, in which 57.6% presented low anxiety and 36.4% moderate anxiety, both statistically significant results (p <0.05). For the variables gender, age and educational level the differences were not significant.

Conclusions:

Under the conditions presented in this paper, it is possible to determine that there is a difference in the level of anxiety between patients who would undergo endodontic treatment for the first time and those who underwent this treatment, being the previous experience a factor that would decrease anxiety among patients, but not the variables gender, age or educational level.

Key words: Anxiety, endodontic treatment, anxiety scale, Corah's test.

INTRODUCCIÓN

Las alteraciones de la salud bucal son muy frecuentes y significativas, ocupando un lugar preponderante dentro de los problemas de salud1. En Chile, la mayor parte de la población tiene la salud bucal deteriorada, por lo que necesita recibir atención2, acto que genera en el paciente componentes de ansiedad y dolor, conceptos estrechamente relacionados con la atención odontológica3. La investigación psicológica contemporánea generalmente define a la ansiedad como un estado emocional aversivo, relacionado a un encuentro previsto o esperado, con un estímulo temido4.

La ansiedad asociada con la idea de visitar al dentista para atención preventiva o para recibir algún procedimiento terapéutico se denomina Ansiedad Dental5, y es conocida como una de las razones para evitar las visitas al dentista, lo que contribuye a empeorar el estado de salud oral de las personas6. El miedo al dentista es un fenómeno universal, no se limita a países específicos ni a un determinado grupo de población. En su forma más grave, este estado emocional puede afectar las relaciones dentista/paciente7 y al éxito del tratamiento, que en gran parte depende de la actitud, la motivación y la conducta del paciente con relación a este.

Además, no se debe olvidar las consecuencias que sobre el ánimo y la conducta del profesional tienen las acciones desarrolladas por él mismo y las desarrolladas por el paciente. Así, un buen manejo sicológico del paciente redunda tanto en una mejor calidad y pronóstico del tratamiento, como en una mejor calidad de vida para el paciente y el dentista tratante8.

La terapia endodóntica es percibida por muchos como dolorosa y, por lo tanto, es temida9. Se afirma que algunos pacientes prefieren extraerse un diente antes que recibir un tratamiento de endodoncia10. Ser consciente de la manifestación de ansiedad en los pacientes puede ser útil en la búsqueda de una solución para disminuir el problema11, para lo cual se recomienda el uso de instrumentos de medición, como escalas de dolor o ansiedad, para ser utilizadas por los clínicos en la detección de la ansiedad y proporcionar mejores y más adaptadas opciones de tratamiento4.

El objetivo de este estudio es comparar el nivel de ansiedad de los diferentes pacientes que se realizarán un tratamiento de endodoncia en el Centro Clínico de la Universidad San Sebastián en Santiago, mediante la aplicación de la Escala de Ansiedad de Corah12, con la finalidad de determinar la presencia de pacientes ansiosos frente a la intervención endodóntica y contribuir con el trabajo clínico diario en la especialidad, haciendo notar la necesidad de realizar la pesquisa de estos pacientes y buscar opciones para su manejo clínico, y así brindar una experiencia clínica grata, tanto para el paciente como para el profesional.

MATERIAL Y MÉTODO

Este trabajo corresponde a un estudio descriptivo observacional de corte transversal, revisado y autorizado por el Comité Ético Científico de la Facultad de Odontología de la Universidad San Sebastián, para el cual se aplicó una encuesta que fue previamente administrada a un grupo piloto de pacientes, como una estrategia de evaluación de su comprensión y percepción de su utilidad.

Fueron invitados a participar del estudio los pacientes que asistieron a realizarse un tratamiento endodóntico en las clínicas de pregrado y posgrado de la Facultad de Odontología de la Universidad San Sebastián de Santiago, en los meses de octubre y noviembre de 2016, que fueran mayores de edad, sin importar género ni experiencia previa con tratamientos de endodoncia. De un número poblacional de 600 personas que se sometieron a un tratamiento de endodoncia, se realizó un sobremuestreo de 216 pacientes para someterlos a un muestreo probabilístico aleatorio simple con un 95% de confianza y 6% de error, y así obtener una muestra de 185 personas (Tabla 1).

$$n = \frac{N * Z_{\alpha}^2 * p * q}{d^2 * (N-1) + Z_{\alpha}^2 * p * q}$$

Dónde:

Tabla 1. Aspectos a considerar en el cálculo muestral

N	Tamaño de la población conocida	600
1-α	Nivel de confianza	95%
z	Coeficiente de α asumiendo una distribución normal	1,96
p	Proporción a medir	0,5
q	1-p	0,5
d	Margen de error	6%
n	Tamaño de la muestra	185

Todos los individuos debieron expresar su voluntad de participar en el estudio a través de la firma de un consentimiento informado, además de tener la capacidad de responder una encuesta de manera escrita en español. Aquellas personas con discapacidad mental o que se encontraban bajo tratamiento médico con ansiolíticos, antidepresivos o sedantes fueron excluidas del estudio, así como también aquellos que se manifestaron de manera negativa a formar parte de la investigación.

A todos los participantes se les proporcionó una hoja con la información del estudio y los datos de contacto del investigador en caso de presentar dudas. Para la recolección de los datos, el estudio constó con dos etapas, primero la evaluación del instrumento por parte de un grupo piloto y posteriormente la aplicación y registro de los datos de los participantes en la investigación.

El grupo piloto de 12 personas evaluó la comprensión y la percepción de la utilidad de la encuesta que sería aplicada durante el estudio. Los integrantes de este grupo también manifestaron su deseo de participar mediante la firma de un consentimiento informado.

Durante la aplicación del instrumento, no se realizó ninguna intervención para ayudar a los participantes a responder el cuestionario, en ninguno de los grupos.

La herramienta utilizada constó de dos secciones, la primera correspondió a un cuestionario que incluyó antecedentes generales, como género, edad, uso de medicamentos y experiencia previa en tratamientos de endodoncia. La segunda sección correspondió a la Escala de Ansiedad de Corah en su versión en español13, 14.

Para asegurar la calidad de la investigación efectuada, se validaron diferentes criterios de ella, como la validez interna, validez externa, confiabilidad y objetividad, por medio de pruebas estadísticas, cuyos resultados fueron satisfactorios.
Finalmente, se realizó el análisis descriptivo y correlacional a través de una regresión ordinal con los resultados obtenidos en la encuesta, para así relacionar los niveles de ansiedad presentados por los pacientes con el género, la edad, el nivel educacional y la experiencia previa con tratamientos de endodoncia.

RESULTADOS

La Figura 1 establece que en términos generales, la muestra de pacientes tuvo niveles de ansiedad bajos, y sólo un 7% manifestó una alta ansiedad.

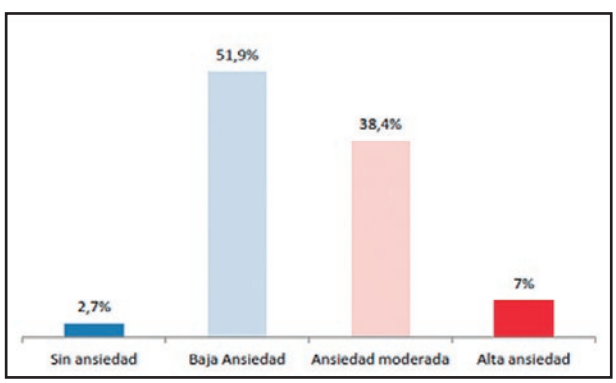

Fig. 1: Nivel General de Ansiedad de la Muestra

De acuerdo a la Figura 2, es posible afirmar que los hombres, en términos generales, se presentan menos ansiosos que las mujeres, no existiendo asociación estadísticamente significativa entre estas dos variables (p>0,05%) a un 95% de confianza, mediante el uso de test de chi cuadrado.

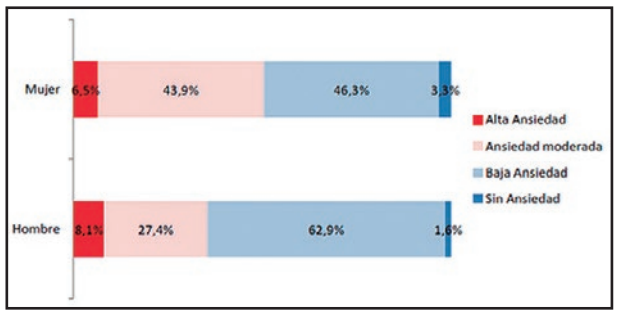

Fig. 2: Nivel de Ansiedad por Género

De acuerdo a la Figura 2, es posible afirmar que los hombres, en términos generales, se presentan menos ansiosos que las mujeres, no existiendo asociación estadísticamente significativa entre estas dos variables (p>0,05%) a un 95% de confianza, mediante el uso de test de chi cuadrado.

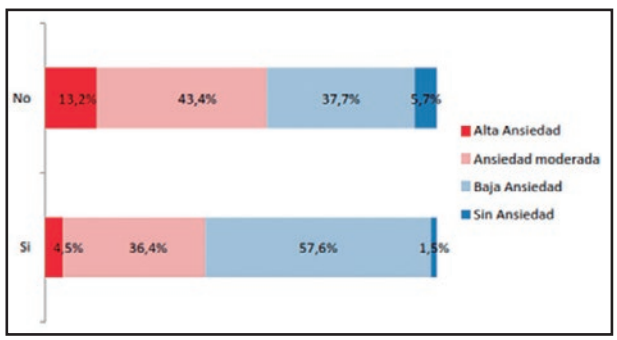

Fig. 3: Nivel de Ansiedad de acuerdo a la Experiencia Previa

La Figura 4, muestra que los pacientes del tramo etario de 68 años y más fue el que presentó mayores niveles de ansiedad, y que el grupo que menor ansiedad presentó es el de entre los 58 y 67 años, sin existir asociación entre estas dos variables (p>0,05) a un 95% de confianza, mediante el uso del test de chi cuadrado y el coeficiente gamma.

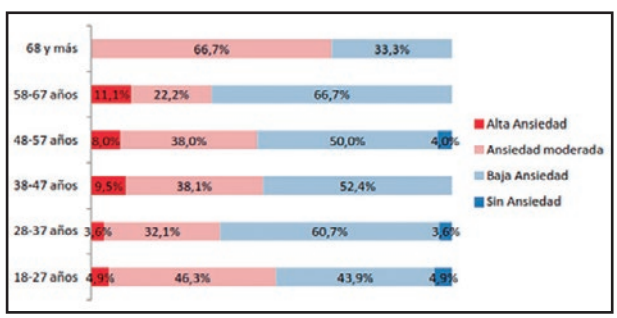

Fig. 4: Nivel de Ansiedad por Tramo Etáreo

La Figura 5 muestra que los pacientes de los niveles educacionales media incompleta y básica incompleta fueron los que presentaron mayores niveles de ansiedad, en contraste con los pacientes pertenecientes al nivel educacional universitario/técnico superior incompleto, que presentaron menores niveles de ansiedad; sin embargo, no se encontró asociación entre estas variables (p>0,05) con un 95 % de confianza, utilizando el test de chi cuadrado y el coeficiente gamma.

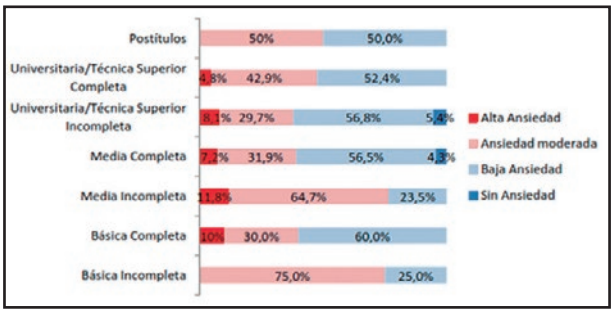

Fig. 5: Nivel de Ansiedad según Nivel Educacional

DISCUSIÓN

Se acuerdo a los resultados obtenidos, en relación con la ansiedad en general, la mayoría de los encuestados mostró niveles de ansiedad relativamente bajos, 54,6% catalogados en los niveles sin ansiedad o ansiedad baja, que corresponde a un valor menor que estudios similares realizados, uno en población colombiana de pacientes endodónticos, donde se reportó que una gran mayoría de los pacientes mostró un bajo nivel de ansiedad, 76%15, otro en una población nigeriana, en el cual sobre un 90% de la muestra se catalogó como con bajo nivel de ansiedad16. En ambos casos se utilizó el mismo instrumento de medición que en el presente estudio, pudiendo explicarse las diferencias encontradas en el hecho que en ambas investigaciones mencionadas, la ansiedad se categorizó en solo dos niveles, alta o baja ansiedad, en cambio el presente trabajo lo categoriza en cuatro niveles, lo que cambia los puntajes de corte entre las distintas categorías establecidas.

El porcentaje de pacientes ansiosos en la muestra es de un 45,4%, lo que concuerda con otros trabajos, en donde se sostiene que la terapia de endodoncia es uno de los procedimientos que genera mayor ansiedad17. Más aún, la Asociación Americana de Endodoncia en 1984, realizó una encuesta en la se determinó que el 52% de los encuestados tenía la opinión que la terapia endodóntica era algo o extremadamente dolorosa18.

En cuanto a la distribución de la ansiedad de acuerdo al género, los hombres se presentaron menos ansiosos que las mujeres, 62,9% y 46,3% respectivamente en la categoría de baja ansiedad, resultados que concuerdan con los obtenidos en el estudio realizado en población colombiana15. Sin embargo no es lo reportado en parte de la literatura disponible, en donde las mujeres presentan niveles de ansiedad considerablemente mayores que los hombres al someterse a un tratamiento de endodoncia7, 11, 17, 19, 20, 21.

Una explicación a estas diferencias de ansiedad según el género puede estar en el hecho que las mujeres expresan con mayor libertad sus ansiedades al momento de responder la encuesta, basado en los diferentes roles sociales y a las expectativas para cada género asignado cultural y tradicionalmente22. Los resultados obtenidos para la asociación ente ansiedad y edad no mostró diferencias significativas, lo que concuerda con un estudio realizado en la Universidad Mayor en Chile, con pacientes de las clínicas de periodoncia y endodoncia19, y otro realizado en Colombia15. Sin embargo, existen varios artículos que informan que tales diferencias sí existen, y que estos niveles de ansiedad van disminuyendo conforme avanza la edad9, 11, 16, 17, 20.

No existe diferencias en los niveles de ansiedad según nivel de educación, lo que no concuerda con otros trabajos, que sí señalan que una mayor educación conduce a una menor ansiedad frente al tratamiento de endodoncia1, 11. Sin embargo, existen estudios específicos que relacionan factores sociodemográficos con ansiedad o miedo dental, que observaron que el nivel educacional de los pacientes no afecta los niveles de ansiedad23, 24.

Dentro de las limitaciones de la presente investigación, cabe mencionar el hecho que la muestra no es representativa de toda la población chilena, ya que está compuesta sólo por individuos que son atendidos en un centro clínico universitario, no considerando a aquellos pacientes que son atendidos en el sistema público o en clínicas privadas, lo que puede influenciar el desarrollo de estados de ansiedad en los pacientes, pudiendo algunos sentirse más confiados al generar un relación más estrecha con sus tratantes debido al largo tiempo en el cual son tratados, además de saber que están en constante supervisión clínica docente. Así y todo, para otros pudiera ser un factor estresante el hecho de ser atendido por clínicos en etapa de aprendizaje y entrenamiento.

La experiencia previa con un tratamiento de endodoncia sería, según los resultados obtenidos, un factor que sí puede influir en la ansiedad que presentan los pacientes, reduciendo sus niveles, incluso más que la observada frente a otros procedimientos dentales18.

CONCLUSIONES

Bajo las condiciones de este estudio, ha sido posible determinar que existen diferencias significativas en el nivel de ansiedad que muestran los pacientes que recibirán un tratamiento de endodoncia por primera vez y aquellos con experiencia previa, siendo este último un factor que disminuiría ansiedad en las personas.

Asimismo, es posible determinar que no existe diferencia en el nivel de ansiedad de los pacientes de acuerdo a su género, edad o nivel educacional.

Como recomendación, a partir de esta investigación y de la literatura revisada, sería importante que cada clínico implementara el uso de algún instrumento de pesquisa de la ansiedad en sus pacientes, previo al inicio del tratamiento, para de esta forma tomar las medidas apropiadas con cada paciente, lo que tendrá un beneficio directo sobre el éxito del tratamiento y en la relación profesional – pacientes. Además que estos datos, al quedar como parte del registro clínico del paciente, es de utilidad para los posteriores tratantes.

Referencias Bibliográficas

1. Fernández O, Flores MT, Mánquez E. Norma control de la ansiedad en la atención Odontológica / Standard control of the anxiety in dental care. Santiago de Chile; Chile. Ministerio de Salud; 2007.
2. Muza R; Muza P. Ansiedad en un servicio de emergencia dental. Horiz Enferm. 2008; 19 (1): 23-28.
3. Eli I, Bar-Tal Y, Fuss Z, Silberg A. Effect of intended treatment on anxiety and on reaction to electric pulp stimulation in dental patients. J Endod, 1997; 23(11): 694-697.
4. Armfield J. M. How do we measure dental fear and what are we measuring anyway? Oral Health Prev Dent, 2010; 8(2) . 107-115.
5. Appukuttan D P. (2016). Strategies to manage patients with dental anxiety and dental phobia: literature review. Clin Cosmet Invest Dent. 2016; 8: 35-50.
6. Kanaffa-Kilijańska U, Kaczmarek U, Kilijańska B, Frydecka D. Oral health condition and hygiene habits among adult patients with respect to their level of dental anxiety. Oral Health Prev Dent. 2014; 12(3): 233-239.
7. Peretz B, Moshonov J. Dental anxiety among patients undergoing endodontic treatment. J Endod. 1998; 24(6): 435-437.
8. Rojas Alcayaga G, Misrachi Launert C. La interacción paciente-dentista, a partir del significado psicológico de la boca. Av Odontoestomatol. 2004; 20(5): 239-245.
9. Huh YK, Montagnese TA, Harding J, Aminoshariae A, Mickel A. Assessment of patients' awareness and factors influencing patients' demands for sedation in endodontics. J Endod 2015; 41(2): 182–189.
10. Van Wijk AJ, Hoogstraten J. Reducing fear of pain associated with endodontic therapy. Int Endod J. 2006; 39(5): 384-388.
11. Akhavan H, Mehrvarzfar P, Sheikholeslami M, Dibaj M, Eslami S. Analysis of anxiety scale and related elements in endodontic patients. Iran Endod J. 2007; 2(1): 29-31.
12. Corah N L. Development of a Dental Anxiety Scale. J Dent Res. 1968; 48(4): 596-596.
13. Albuquerque WC, Corrêa M. S. N. P, Abanto JA. Evaluación de la ansiedad materna en el tratamiento odontopediátrico utilizando la escala de Corah. Rev Estomatol Herediana. 2007; 17(7): 22-24.
14. Marcano AA, Figueredo AM, Orozco G. (2012). Evaluación de la ansiedad y miedo en niños escolares en la consulta odontopediátrica. Rev Odontoped Latinoam. 2012; 2(2): 65-71.
15. Tobón Calle D, López Gómez LB, Hoyos Gaviria BE. Comportamiento del nivel de ansiedad y del grado de dolor en pacientes con tratamiento endodóntico.Revista CES Odontología. 2005; 18(1): 15-20.
16. Udoye CI, Oginni AO, Oginni FO. Dental anxiety among patients undergoing various dental treatments in a nigerian teaching hospital. J Contemp Dent Pract. 2005; 6(2): 91-98.
17. Alafaleg R, Al-Afaleg RS. Prevalence of dental anxiety among Saudi population in Buraiydah. Dental Students' Research. 2014; 2: 24-32.
18. Wong M, Lytle WR. A comparison of anxiety levels associated with root canal therapy and oral surgery treatment. J Endod. 1991; 17(9): 461-465.
19. del Pozo Bassi J, Pavez Tetlak C, Riquelme Tapia D, Quiroga del Pozo J. Comparación en los niveles de ansiedad en pacientes previo a la realización de terapia endodóntica y periodontal. Rev Clin Periodoncia Implantol Rehabil Oral. 2015; 8(3): 208-212.
20. LeClaire AJ, Skidmore AE, Griffin J A, Balaban FS. Endodontic fear survey. J Endod. 1988; 14(11): 560-564.
21. Stabholz A, Peretz B. Dental anxiety among patients prior to different dental treatments. Int Dent J. 1999; 49(2):90-94.
22. Lima Alvarez M, Casanova Rivero Y. Miedo, ansiedad y fobia al tratamiento estomatológico. Rev Hum Med. 2006; 6(1).
23. Arslan S, Ertaş ET, Ülker M. The relationship between dental fear and socio- demographic variables. Erciyes Medical Journal, 2011; 33(4); 295-300.
24. Saatchi M, Abtahi M, Mohammadi G, Mirdamadi M, Sadaat Binandeh E. The prevalence of dental anxiety and fear in patients referred to Isfahan Dental School, Iran. Dent Res J. 2015; 12(3): 248-253.

NOW PART OF MAILLEFER DENTSPLY SIRONA

+ WE KNOW ENDO.

Dentsply Sirona Endodontics.

Creando soluciones innovadoras para tratamientos de mayor calidad, más rápidos y más seguros.

Elige tu solución en Endo

Continuo
Rendimiento y versatilidad

ProGlider™
Suave trayecto rápido y sencillo

Protaper Next™
La nueva generación del estandar de oro en instrumentación

Protaper Gold™
La solución completa para instrumentación

Reciprocante
Simplicidad y confianza

WaveOne™ Gold Glider
Optimiza tu conformación de los canales con una lima única para un glide path reciprocante

WaveOne™ Gold
Surfea el conducto con confianza

THE DENTAL SOLUTIONS COMPANY™

Dentsply Sirona

Síndrome de Silver Russell y su Implicación Endodóntica. Reporte de un Caso

Syndrome of Silver Russell and it is Endodontic Implication. Report of a Case

Adriana Paola Sías Saucedo [1] **Santiago Andaracua García** [2] **Sergio Antonio Tinoco Tablada** [3]

[1] Cirujano Dentista. Residente de la Especialidad en Endodoncia. Universidad Autónoma de Querétaro, Santiago de Querétaro, México.
[2] Maestro en Odontología. Especialista en Endodoncia. Coordinador del Departamento de Endodoncia, Universidad Autónoma de Querétaro, Santiago de Querétaro, México. Práctica Privada a la Endodoncia.
[3] Cirujano Dentista. Residente de la Especialidad en Ortodoncia. Universidad Autónoma de Querétaro, Santiago de Querétaro, México.

RESUMEN

El objetivo del presente reporte de caso es mostrar la importancia que tiene el conocer las manifestaciones clínicas y sistémicas que caracterizan al síndrome de Silver Russell (SSR) y su relación con la Endodoncia. El SSR es una enfermedad genética caracterizada por retraso del crecimiento intrauterino, asimetría corporal de hemihipertrofía, dismorfismo facial peculiar, paladar profundo, maloclusión Clase II, apiñamiento dental debido a maxilares pequeños, microdoncia, hipodoncia, retraso en la erupción, agenesia de incisivos laterales y segundos premolares, insuficiencia renal, hipoparatiroidismo, hipotiroidismo, deficiencia de hormona de crecimiento, displasias óseas, microdoncia, taurodontismo, dens invaginatus, gingivitis, periodontitis, múltiples procesos cariosos, hipoplasia de esmalte y cemento radicular.

Paciente masculino de 15 años de edad acude a consulta del Primer Molar Inferior Izquierdo con diagnóstico de Pulpitis Irreversible Sintomática con Tejidos Periapicales Sanos. Se procedió a realizar el tratamiento endodóntico previo aislamiento absoluto, instrumentación con el sistema rotatorio TF Adaptive® (Axis/SybronEndo, Orange, CA) con abundante irrigación-aspiración de hipoclorito de sodio al 5.25% (Viarzonit®) entre cada cambio de instrumento, finalmente se procedió a introducir la punta ultrasónica durante 20 segundos realizando tres recambios de solución irrigadora entre cada secuencia, para finalmente eliminarlo con agua bidestilada. La obturación se realizó mediante el sistema de obturación de gutapercha caliente Alpha y Beta (B & L Biotech) aunado a cemento sellador MTA-Fillapex® (Ángelus, Londrina, PR, Brasil). Concluido el tratamiento, se colocó restauración temporal de CavitTM (3M ESPE) y se verificó radiográficamente la obturación final.

Palabras Claves: Síndrome de Silver Russell, Nódulos Pulpares.

SUMMARY

The objective of this case report is to show the importance of knowing the clinical and systemic manifestations that characterize the Silver Russell syndrome (SSR) and its relationship with Endodontics. SSR is a genetic disease characterized by intrauterine growth retardation, asymmetry of hemihypertrophy, peculiar facial dysmorphism, deep palate, Class II malocclusion, dental crowding due to small jaws, microdontia, hypodontia, delayed eruption, agenesis of lateral incisors and second premolars, renal failure, hypoparathyroidism, hypothyroidism, growth hormone deficiency, bone dysplasia, microdontia, taurodontism, dens invaginatus, gingivitis, periodontitis, multiple carious processes, enamel hypoplasia and radicular cement.

A 15-year-old male patient visited the First Lower Left Molar with diagnosis of Irreversible Symptomatic Pulpitis with Healthy Periapical Tissue. We proceeded to perform the endodontic treatment prior to absolute isolation, instrumentation with the TF Adaptive® rotary system (Axis / SybronEndo, Orange, CA) with abundant irrigation-aspiration of 5.25% sodium hypochlorite (Viarzonit®) between each instrument change, finally the ultrasonic tip was introduced for 20 seconds making three replacements of irrigating solution between each sequence, to finally eliminate it with bidistilled water. The filling was carried out using the Alpha and Beta hot gutta-percha filling system (B & L Biotech) together with MTA-Fillapex® sealant cement (Angelus, Londrina, PR, Brazil). After the treatment, CavitTM temporary restoration (3M ESPE) was placed and the final filling was verified radiographically.

Key words: Silver Russell Syndrome, Pulpal Nodules.

INTRODUCCIÓN

El síndrome de Silver-Russell (SSR) es una enfermedad genética caracterizada por retraso del crecimiento intrauterino, asimetría corporal de hemihipertrofía, y dismorfismo facial peculiar. Fue descrito por Silver en 1953 en dos niños pequeños al nacimiento con retraso en el desarrollo, así como asimetría corporal y en 1954 por Russell, quien describió características particulares en algunos de sus pacientes como fueron enanismo intrauterino, disostosis craneofacial con frente amplia, labios delgados y pequeños e inclinación hacia abajo de las comisuras labiales. Patton lo denominó con "Síndrome de Silver-Russell" y posteriormente Price especificó los criterios diagnósticos como menor peso al nacimiento, crecimiento postnatal retardado, perímetro cefálico conservado, asimetría corporal y dismorfismo facial clásico1,2,3,4,5,6.

La frecuencia de aparición es uno por cada 100.000 nacidos vivos, siendo comprobado en herencia autosómica dominante y excepcionalmente recesiva, afectando en igual manera a ambos sexos; cabe señalar que los pacientes son pequeños al nacer y continúan con retraso en el crecimiento postnatal en peso y talla, no hay crecimiento proporcionado y se presenta asimetría corporal con afección de algún segmento corporal, la cara es de forma triangular, es decir, frente amplia, mentón pequeño y micrognatia, boca ancha con comisuras hacia abajo; además hay clinodactilia de meñiques y sindactilia entre tercero y cuarto dedos; la talla final que pueden lograr es en promedio 1.50 cm en varones y 1.40 cm en mujeres1,2,3.

Se considera el primer trastorno humano asociado con mutaciones epigenéticas que afectan a dos cromosomas diferentes, como es disomía uniparental maternal (UPD) del cromosoma 7 e hipometilación del IGF2/ H19 del apareamiento irregular de un grupo de genes impresos en la región control 1 (ICR1) en el cromosoma 11p15.5. El modo de herencia es variable; en aproximadamente 5 a 10% de SSR ocurre una disomía uniparental materna (UDP) del cromosoma 7, pero en la mayoría de los casos (35-64%) ocurre una hipometilación del IGF2/ H19 en el cromosoma 11 e incluso estudios reportan que los portadores de esta mutación generalmente presentan el fenotipo más clásico y aberrante de SSR7,8,9,10,11.

El diagnóstico diferencial del Síndrome Silver-Russell incluye síndromes donde su característica principal es el enanismo, como 3M con retraso en el crecimiento intrauterino, Síndrome de Turner, Síndrome de Fanconi, Ataxia telangiectasia, y otros disturbios metabólicos, cromosomales y endocrinos que puedan presentar estatura baja12.
Culler en 1987 describe como características intraorales el paladar profundo, maloclusión Clase II, apiñamiento dental debido a maxilares pequeños, microdoncia, hipodoncia, retraso en la erupción y agenesia de incisivos laterales y segundos premolares, que luego son confirmadas con estudios como el de Kjellberg en el 2000 y Bergman en el 200313,14,15. En 1995, Kotilainen encuentra defectos del desarrollo dentario tanto en dentición mixta como permanente en el 50% de los pacientes estudiados. También se ha encontrado asimetría en la cavidad oral encontrando una mitad más desarrollada que la otra16. En estudios cefalométricos en el 2003 por Bergman et al. se identificó que los pacientes con SSR tienen tendencia a Clase II esquelética con aumento de la sobremordida vertical y horizontal, así como disminución en la altura facial anterior y disminución de la longitud mandibular; además, reportaron disminución de la edad dental en 1.2 años y disminución de la edad de erupción de 1.3 años15.

El SSR se caracteriza por su gran variabilidad de manifestaciones clínicas, además de las anteriormente mencionadas, también hay presencia de enfermedades crónicas como insuficiencia renal, hipoparatiroidismo, hipotiroidismo, deficiencia de hormona de crecimiento o insensibilidad a su receptor, displasias óseas16 microdoncia, apiñamiento dental, taurodontismo, dens invaginatus, gingivitis, periodontitis, múltiples procesos cariosos, maloclusión, hipoplasia de esmalte y cemento radicular17,18. Algunas de estas manifestaciones características del SSR, repercuten a nivel pulpar a través de la formación de cálculos pulpares, tal es el caso de la insuficiencia renal19, el hipoparatiroidismo20, caries, maloclusión, hipoplasia de esmalte y/o cemento radicular y periodontitis21.

El objetivo del presente reporte de caso es mostrar la importancia que tiene el conocer las manifestaciones clínicas y sistémicas que caracterizan al síndrome de Silver Russell, su repercusión en la pulpa dental y por consiguiente, su relación en la Endodoncia.

REPORTE DE CASO

Paciente masculino de 15 años de edad que acude a consulta, acompañado de su madre, al Posgrado de Endodoncia de la Facultad de Medicina de la Universidad Autónoma de Querétaro para valoración del órgano dentario Primer Molar Inferior Izquierdo (36), debido a que presentaba dolor espontáneo de dos días de evolución.
Durante el interrogatorio, la madre manifestó que hace 14 años fue diagnosticado con Síndrome de Silver Russell, padeciendo hipotiroidismo, el cual fue diagnosticado dos años atrás, alteraciones en la visión, sinusitis crónica, enfermedad constante de vías respiratorias bajas, problemas de aprendizaje y problemas nutricionales. Sin embargo, refiere estar controlado por su médico en todos los aspectos. Así mismo, refiere diversos hábitos orales como succión de dedo, proyección lingual, bruxismo, apretamiento y respiración bucal.

Al examen extraoral se destaca paciente con talla baja para la edad, ligera asimetría corporal, macrocefalia, frente amplia, comisuras bucales descendentes (figura 1a y 1b); al examen intraoral se observa microdoncia, múltiples restauraciones a base de resina, desgastes oclusales, mordida abierta, higiene bucal deficiente (figura 2a, figura 2b y figura 2c) y órgano dentario 36 con restauración filtrada de amalgama (figura 3).

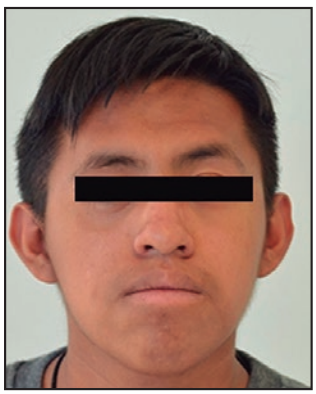

Figura 1a. Exploración Extraoral

Figura 1a. Exploración Extraoral

Figura 2a. Examen Intraoral

Figura 2b. Examen Intraoral

Figura 2c. Examen Intraoral

Figura 3. Órgano Dentario 36

En la radiografía panorámica (figura 4) se evidenció la presencia de ápices inmaduros en segundos tanto premolares como molares inferiores, microdoncia generalizada y zonas radiopacas en cámaras pulpares de molares y premolares, así como en la entrada de los canales de órganos dentarios anteriores.

Figura 4. Radiografía Panorámica

Durante el estudio radiográfico periapical digital (RGV Kodak 5100, Rochester, NY, USA) del órgano dentario 36 (figura 5), se hace evidente la calcificación de la cámara pulpar y la presencia de canales estrechos, se realizaron pruebas de sensibilidad pulpar térmicas al frío con Endo Ice (Coltene/Whaledent), a las cuales respondió positivo con dolor persistente y localizado, ante las pruebas de percusión tanto horizontal como vertical, el paciente respondió negativo. Por lo tanto, en base a los resultados obtenidos el diagnóstico fue Pulpitis Irreversible Sintomática con Tejidos Periapicales Sanos. Previa autorización por parte de la madre, a través del consentimiento informado, se decide iniciar tratamiento de Endodoncia.

Figura 5. Radiografía Periapical de Órgano Dentario 36

El procedimiento clínico inició con infiltración de lidocaína con epinefrina al 2% (FD Zeyco®), 1.8 ml, técnica troncular del nervio dentario inferior, aislamiento absoluto con clamps 14 (Hu-Friedy®) y asepsia del campo operatorio con hipoclorito de sodio al 2.5% (Viarzonit®), para así iniciar con la eliminación de la restauración de amalgama y acceso con fresa redonda de carbide No. 3 (S.S.White®) y fresa EndoZ® (Maillefer/Dentsply, Ginebra, Suiza), al llegar a cámara pulpar se identificaron múltiples nódulos pulpares, por lo que se decidió continuar con equipo de ultrasonido (NSK, Hoffman, Il, USA Varios 370). empleando la punta E15D (NSK, Hoffman, Il, USA) para lograr su eliminación, simultáneamente irrigación/aspiración con hipoclorito de sodio al 5.25% (Viarzonit®).

Una vez finalizado el acceso cameral, se localizaron dos canales mesiales y uno distal, sin embargo, una parte de la entrada de los mismos se encontraba obstruida por nódulos pulpares, por lo que se decidió colocar EDTA al 18% (Ultradent®) y así permitir desprender dichos nódulos mediante vibraciones ultrasónicas de la misma manera como se mencionó anteriormente. Una vez eliminados, se procedió a patentizar los canales con lima tipo K No. 15 (Maillefer, Suiza) para así determinar la longitud de trabajo empleando el localizador electrónico de foramen Apex ID (SybronEndo sds E.U.A). Se utilizaron fresas Gates Glidden No. 3 y 2 (Maillefer, Suiza) para los tres canales, con el fin de ampliar la entrada de los mismos, así como abundante irrigación/aspiración de hipoclorito de sodio al 5.25% (Viarzonit®) entre cada cambio de instrumento con una jeringa desechable de 10 cc y aguja Endo-Eze® (Ultradent®), se instrumentaron los canales con sistema rotatorio TF Adaptive® (Axis/SybronEndo, Orange, CA) siguiendo las instrucciones del fabricante.

Se colocó medicación intraconducto a base de hidróxido de calcio, mezclado con solución fisiológica, algodón en la entrada de los canales y restauración temporal de CavitTM (3M ESPE), así como se mencionaron indicaciones de cuidado de manera verbal tanto al paciente como a la madre del mismo. Siete días después, el paciente acudió a consulta asintomático, por lo que se procedió a la obturación de los canales, previa anestesia y aislado mencionado de igual manera anteriormente, eliminación de la restauración temporal y algodón, irrigación/aspiración de los canales con hipoclorito de sodio al 5.25% (Viarzonit®) y activación ultrasónica (NSK Varios 370) con punta de ultrasonido E12 (NSK, Hoffman, Il, USA) durante 20 segundos realizando tres recambios de solución irrigadora entre cada secuencia, para finalmente eliminarlo con agua bidestilada.

La obturación se realizó mediante el sistema de obturación de gutapercha termoplástica Alfa y Beta (B & L Biotech) aunado a cemento sellador MTA-Fillapex® (Ángelus, Londrina, PR, Brasil), cuya preparación fue de acuerdo con las recomendaciones del fabricante. Concluido el tratamiento, se colocó restauración temporal de CavitTM (3M ESPE) y se verificó radiográficamente la obturación final (figura 6). Se otorgaron indicaciones de cuidado de manera verbal, tanto al paciente como a la madre, se recomendó rehabilitar órgano dentario y posteriormente realizar tratamiento de ortodoncia con la finalidad de corregir maloclusión y eliminar hábitos orales, así mismo, se mencionó la necesidad de realizar controles periódicos con fines preventivos y descartar en la mayor medida posible un futuro tratamiento de canales.

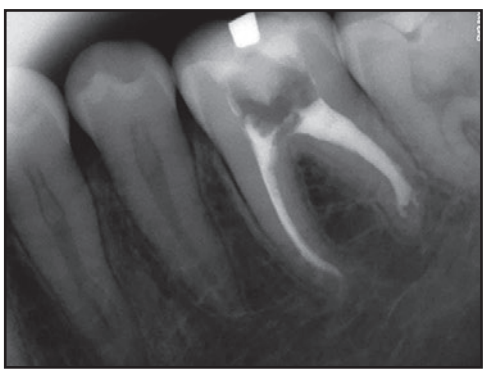

Figura 6. Radiografía Periapical Final de Órgano Dentario 36

DISCUSIÓN

El diagnóstico temprano de los pacientes con Silver-Russell facilita las etapas del tratamiento endodóntico, a través de la prevención y manejo adecuado de dichos pacientes y brinda más opciones de tratamientos ortodónticos, debido a las características craneofaciales de este tipo de pacientes, el realizar cambios esqueletales contribuye en el tratamiento de ortodoncia y colabora para lograr exitosamente la oclusión óptima y un perfil ortognático.

No existe literatura que mencione que una característica del Síndrome de Silver Russell sea la calcificación pulpar, sin embargo, varias manifestaciones clínicas propias del síndrome como son la insuficiencia renal, hipoparatiroidismo, maloclusión, hipoplasia del cemento radicular, caries y el bruxismo tienden a generar calcificaciones o nódulos pulpares, por lo que el SSR está íntimamente ligado a dichas alteraciones pulpares19,20,21. La presencia física de nódulos pulpares puede originar dificultades durante el tratamiento

de canales, principalmente cuando los nódulos se encuentran adheridos a la pared de la cámara pulpar, ya que es muy difícil su extirpación dificultando la entrada a los canales y en estas condiciones puede llegar a presentarse una perforación, la cual a su vez disminuye la posibilidad de mantener un pronostico favorable para dicho órgano dental.

Los nódulos pulpares son calcificaciones pulpares que consisten en concreciones de tejido muy calcificado y estructura laminada, también se les conoce como cálculos pulpares, dentículos, pulpolitos o nódulos pulpares, Johnson y Bevelander admiten que la calcificación de los nódulos pulpares se verifica sobre una matriz orgánica y los clasifican en dentículos, ocupando la región de los cuernos pulpares y en calcificaciones difusas radiculares22, Stafne ha atribuido la presencia de las calcificaciones con irritantes locales de acción prolongada, como caries, obturaciones, abrasión, erosión, retracción gingival y enfermedad periodontal, así como también como consecuencia de manifestaciones sistémicas23.

Cohen menciona que las calcificaciones de la pulpa pueden darse en forma de un nido de células en degeneración, de un trombo sanguíneo o de fibras de colágeno, al respecto, diversos autores consideran que ésta representa una forma de calcificación distrófica, donde el calcio se deposita en el tejido donde ocurren cambios degenerativos; cuando degeneran las células, los cristales de fosfato de calcio pueden depositarse dentro de la célula, primero dentro de las mitocondrias a causa de la mayor permeabilidad de las membranas celulares, de esta forma la célula en degeneración que sirve como nido puede iniciar la calcificación de un tejido24.

CONCLUSIÓN

EL SSR presenta una gran diversidad de manifestaciones clínicas y sistémicas, algunas de ellas tienen repercusión directa en el tejido pulpar de los órganos dentales, tal es el caso de la formación de nódulos pulpares en cámara pulpar o incluso la calcificación pulpar, complicando de esta manera los procedimientos necesarios para llevar a cabo un adecuado tratamiento endodóntico.

Es de vital importancia realizar un adecuado diagnóstico, iniciando por una exhaustiva historia clínica en todos los pacientes, de tal manera que se identifiquen posibles patologías, alteraciones cromosómicas, enfermedades heredofamiliares, tanto locales como sistémicas que puedan interferir con el plan de tratamiento odontológico y así tomar las medidas precautorias necesarias; por otro lado, la valoración radiográfica proporciona información muy importante para el tratamiento endodóntico, ya que dicho estudio aporta posibles complicaciones que pueden ocurrir durante un tratamiento de canales, previniendo el fracaso en algunos casos.

Referencias Bibliográficas

1. Price SM, Stanhope R, Garrett C, Preece MA, Trembath RC. The spectrum of Silver Russe-ll syndrome: a clinical and molecular genetic study and new diagnostic criteria. J Med Genet. 1999;36:837-42.

2. Peinado GA, Borja PC, Narbona LE, Contreras CF, Jerez CA, Miras BMJ. Enanismo intrauterino y rasgos dismórficos: un caso de síndrome de Russell-Sil- ver. An Esp. Pediatr. 2001;54:588-90.

3. Rossignol S. Silver-Russell syndrome and its genetic origins. J Endocrinol Invest. 2006;29(Suppl 1):9-10.

4. Terán-Miranda C, Terán-Escalera C, Villarroel-Arratia P. Síndrome de Russell-Silver, reporte de un caso. Rev Soc Bol Ped. 2007;46:33-5.

5. Russell A. A syndrome of intra-uterine dwarfism recognizable at birth with craniofacial dystosis, disproportionately short arms, and other anomalies (5 examples). Proc R Soc Med. 1954;47:1040.

6. Wakeling, E. L. Silver–Russell syndrome. Arch. Dis. Child 96, 2011; 1156–1161

7. E Ggermann T. Broad clinical spectrum in silver-Russell syndrome and consequences for genetic testing in growth retardation. Pediatrics 2009;123:e929–e931.

8. B Inder G. Silver–Russell syndrome. Best Practice & Research Clinical Endocrinology & Metabolism. 2011; 25, 153–160.

9. Kannenberg K. Increased incidence of aberrant DNA methylation within diverse imprinted gene loci outside of IGF2 /H19 in Silver–Russell syndrome. Clin Genet 2012: 81: 366–377.

10. Vardi O, Davidovitch M, Vinkler CH, Michelson M, Lerman-Sagie T, Lev D. Autistic regression in a child with Silver-Russell Syndrome and maternal UPD 7. Eur. j. paediatr. neurol. 2012; 16(1):95-8.

11. Kisnisci RS, Fowel SD, Epker BN. Distraction osteogenesis in Silver Russell syndrome to expand the mandible. Am J Orthod Dentofacial Orthop. 1999 Jul;116(1):25–30.

12. Saal HM. Russell-Silver Syndrome. 2002 Nov 2 [Updated 2011 Jun 2]. In: Pagon RA, Bird TD, Dolan CR, Stephens K, Adam MP. GeneReviews™ [Internet]. Seattle (WA): University of Washington, Seattle; 1993-. Disponible en: http://www.ncbi.nlm.nih.gov/books/NBK1324/.

13. Kjellberg H. Craniofacial morphology, dental occlusion, tooth eruption, and dental maturity in boys of short stature with or without growth hormone defciency. Eur J Oral Sci. 2000;108:359-367.

14. Cullen CL, Wesley RK. Russell–Silver syndrome. microdontia and other pertinent oral fndings. J Dent Child. 1987;54:201-4.

15. Bergman A, Kjellberg H, Dahlgren J. Craniofacial morphology and dental age in children with Silver–Russell syndrome. Orthod Craniofacial Res. 2003;(6)54–62.

16. Aviña JA. Sindrome de Silver-Russell con herencia ligada a X. Caso Clinico. Bol Pediatr. 2008;48:56-58.

17. Galaz C, García C, Cervantes A. et al. Perfil clínico de una cohorte de pacientes con síndrome de Silver-Russell atendidos en el Hospital Infantil de México Federico Gómez de 1998 a 2012. Bol Med Hosp Infant Mex. 2014;71(4):218-226.

18. Forner L. Llena C. Dental manifestations of systemic disease. Medicina Oral. 2000;5:109-117.

19. Kansu Ö, Özbek M, Avcu N. et al. Can dental pulp calcification serve as a diagnostic marker for carotid artery calcification in patients with renal diseases? Dentomaxillofacial Radiology (2009) 38, 542–545.

20. Mittal S, Gupta D, Sekhri S. et al. Oral Manifestations of Parathyroid Disorders and its dental management. J Dent Allied Sci. 2014;3:34-38.

21. Goga R, Chandler N, Oginni A. Pulp Stones: A review. International Endodontic Journal. 2008;41:457–468.

22. Lasala A. Endodoncia. 3ra edición, Ed Salvat, México 1979: 75-76.

23. Stafne. Diagnóstico radiológico en odontología. 5ta edición, Ed. Panamericana, México 1992: 81-83.

24. Cohen S, Hargreaves K. Vías de la pulpa. 10ma edición, Ed. Elsevier; 2011: 171-173.

Una lima excelente. ¿Aún se puede mejorar?

La misma eficiencia de corte y simplicidad de uso



Mayor flexibilidad y seguridad

RECIPROC® *blue*

Simple y efectiva: La nueva generación de limas RECIPROC® *blue* combina la facilidad del concepto original RECIPROC® one file endo con una mayor seguridad para el paciente durante la preparación del conducto radicular y en el retratamiento de obturaciones.
Gracias a un tratamiento térmico innovador, RECIPROC® *blue* es particularmente flexible para asegurar una progresión más suave y segura en el conducto radicular. Además, el tratamiento térmico le confiere su color azul característico.

Una lima excelente. Ahora aún mejor.

ENDO EASY EFFICIENT

Más información: +56 9 9678 1215

vdw-dental.com

VDW®

Identificación y Manejo Endodóntico de Primer Premolar Maxilar con tres Raíces: Reporte de un Caso

Identification and Endodontic Management of First Maxillary Premolar with Three Roots: Case Report

Fernanda Sacoto Figueroa [1]

[1] Especialista en Endodoncia. Universidad de Concepción

RESUMEN

Los primeros premolares maxilares presentan una morfología variable, tanto en su número de raíces como de canales radiculares, lo que atribuye una alta dificultad a su tratamiento. Aunque la incidencia de tres raíces es baja, está registrada en la literatura con un rango de 0,6 al 9,2%. El objetivo de este reporte es presentar la identificación y manejo endodóntico de un primer premolar maxilar de tres raíces. Paciente masculino de 12 años de edad que acude a la Facultad de Odontología de la Universidad de Concepción, por una lesión cariosa en el diente 2.4, se remite a la Clínica de Endodoncia, donde se presenta con cavidad de acceso previamente realizada. Radiográficamente presenta ensanchamiento del espacio del ligamento periodontal y sobre contornos radiculares que nos indican la presencia de 3 raíces. Durante el tratamiento se amplió el acceso coronario para facilitar la preparación quimiomecánica y obturación radicular. El clínico debe ser consciente de las variaciones anatómicas que pueden encontrar al tratar con los primeros premolares maxilares y estar preparado para aplicar este conocimiento en la práctica clínica.

Palabras clave: Primer premolar maxilar, Morfología radicular, Tratamiento de canal radicular, premolares 3 raíces.

ABSTRACT

The first maxillary premolars present a variable morphology in their number of roots and root canals, which attributes a high degree of complexity to their treatment. Although the incidence of three roots is low, it is registered in the literature with range from 0,6 to 9,2%. The objective of this report is to present the identification and endodontic management of a first maxillary premolar of three roots. A male patient of 12 years of age who attends the Faculty of Dentistry of the University of Concepción, due to a carious lesion on tooth 2.4, refers to the Endodontics clinic, where it appears with crown access, radiographically presents widening of the space of the periodontal ligament and radicular contours that indicate the presence of 3 roots, during the treatment the coronary access is extended to facilitate the chemo mechanical preparation and root filling. The clinician must be aware of the anatomical variations may find when they treat with the first maxillary premolars and be prepared to apply this knowledge in clinical practice.

Keywords: Maxillary first premolars, root morphology, Root Canal Treatment, 3-rooted premolars.

INTRODUCCIÓN

En la terapia endodóntica, un paso de vital importancia es el diagnóstico preoperatorio, que permitirá un tratamiento adecuado. Para un correcto tratamiento es necesario que el clínico conozca claramente la variación anatómica dental interna y externa que pueden presentar las piezas dentales. La falta de conocimiento de la morfología dental es una de las principales causas del fracaso del tratamiento endodóntico (1).

Los primeros premolares maxilares se caracterizan por presentar una anatomía variable y compleja, debido al número de raíces y la configuración de su sistema de canales radiculares. El diagnóstico radiográfico de estos premolares suele ser limitado cuando presentan tres canales radiculares. Agwan y Sheikh mencionan que se puede usar como guía para el diagnóstico radiográfico de premolares con tres raíces tomas ortoradiales, considerando la medida de la distancia mesio-distal de las raíces en el tercio medio; si esta medida es superior a la media del ancho mesio-distal de las raíces en premolares o igual al ancho mesio-distal de la corona es muy probable que sean tres raíces (2). La variabilidad anatómica de los primeros premolares superiores también ha sido relacionada a diferencias raciales (3)(4)(5), mostrando una incidencia en estudios como el de Vertucci y Gegauff del 5% en 400 primeros premolares superiores estudiados en caucásicos, contrastando con un estudio de Tian YY y cols. que presentan una incidencia de 1% en 300 primeros premolares superiores estudiados en la población China. Comúnmente este premolar presenta dos canales, uno bucal y un palatino (64-88%), algunas veces un canal (9-36%) (4)(6), y pocas veces tres canales con una incidencia general de 1,7% (rango 0,6-9,2%) (7)(2)(5).

Entender esta variabilidad anatómica que presentan los primeros premolares superiores permite saber que se debe perfeccionar la cavidad de acceso, para lograr una buena limpieza, desinfección y obturación de los canales radiculares. En estos casos, los orificios bucales no suelen ser claramente visibles, por lo que la exploración diagnóstica de los canales radiculares debe ser minuciosa, porque en el tratamiento de canales radiculares no aplica "lo que no se ve, no afecta".
El objetivo de reportar este caso es presentar la identificación y el manejo endodóntico de un primer premolar superior de tres raíces con sus respectivos canales radiculares.

CASO CLÍNICO

Un paciente masculino de 12 años de edad, ASA I, acude a la Facultad de Odontología de la Universidad de Concepción, por una lesión cariosa en el diente 2.4. Al ser eliminada la lesión cariosa, la pulpa fue expuesta, por lo que el paciente se deriva a la Clínica de Endodoncia. El paciente no acudió de inmediato; al cuarto día presentó dolor agudo, por lo que acude al servicio de Urgencia de la Facultad de Odontología, donde se realizó el acceso endodóntico y se prescribió medicamentos. Cuando asiste a la Clínica de Endodoncia, se observa clínicamente una cavidad oclusal sin restauración provisoria; no hay respuesta frente a la prueba de frío, hay leve dolor a la percusión. Al examen con radiografía periapical se observó ensanchamiento del espacio del ligamento periodontal y sobre contornos radiculares, lo que indicaría una necrosis pulpar. Además, la cámara pulpar tiene una localización más apical, lo que podría complicar la localización de los conductos, razones por lo que se considera una morfología radicular compleja, según Asoción Americana de Endodoncia. (Fig 1).

Figura 1 Radiografía inicial diente 2.4

Se inicia el tratamiento endodóntico, bajo aislamiento absoluto con dique de goma (Dental Dam- Hygenic), clamp #2A (Hygenic), se amplió y perfeccionó el acceso para la localización de los dos canales bucales. La longitud de trabajo se determinó con el localizador apical ApexID (SybronEndo) y se confirmó con radiografía periapical tomada con el equipo Gnatus a 50 kV con una película periapical (Kodak-Rochester, NY), la cual se digitalizó con VistaScan Mini Easy (Dürr Dental-Bietigheim, Alemania) (Fig 2).

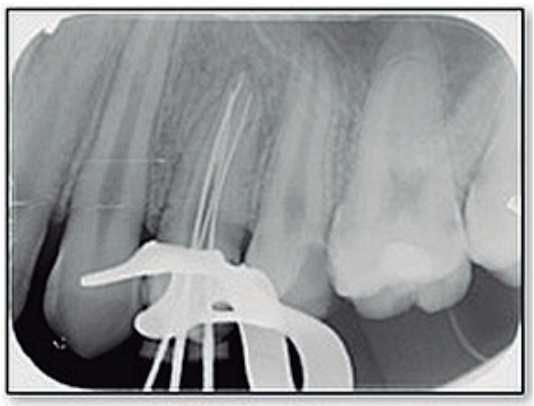

Figura 2 Radiografía conductometría diente 2.4

Los tres canales radiculares -mesiobucal, distobucal y palatino- se limpiaron y prepararon inicialmente con limas k #10, k #15 (Denstply-Maillefer, Suiza) y posteriormente se usó secuencialmente el sistema rotatorio BioRace (FKG-Suiza) hasta el calibre 40/.04; se irrigaron constantemente con hipoclorito de sodio al 2,5%; los canales radiculares fueron secados con puntas de papel calibre #40; previo a la obturación se hizo la irrigación final con EDTA 17%, hipoclorito de sodio 2,5% activado por Endoactivator (Dentsply-Sirona); se secaron los conductos con puntas de papel calibre #40 y se obturó con conos de gutapercha calibre 40/.04 (FKG) los tres canales (Fig 3,4,5) con la técnica de compactación lateral en frío, con cemento Topseal (Denstply-Maillefer, Suiza), posterior se selló la cavidad de acceso con Óxido de Zinc-Eugenol y Ionómero de Vidrio (Ketac Molar-3M ESPE, Alemania) y se remitió para la restauración final.

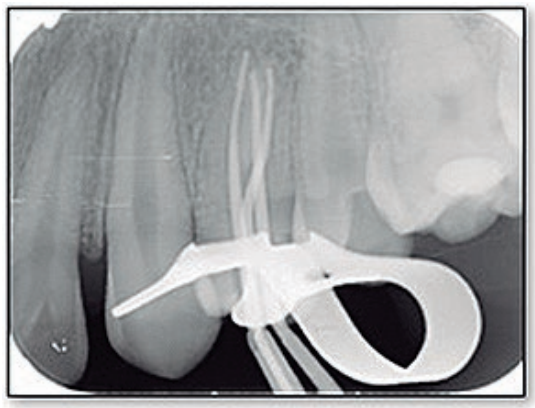

Figura 3 Radiografía conometría diente 2.4

Figura 4 Radiografía Obturación (mesioexcéntrica) diente 2.4

Figura 5 Radiografía Obturación (distoexcéntrica) diente 2.4

DISCUSIÓN

El tratamiento endodóntico de los primeros premolares maxilares se encuentra entre los más complejos, debido a las variaciones en el número de raíces, dirección de las raíces, número y configuración de los canales radiculares, y dificultad para visualizar los ápices radiculares en las radiografías (8)(9)(10). En el caso reportado se evidencia la presencia de estas variaciones anatómicas.

El éxito del tratamiento endodóntico va estrechamente relacionado con un correcto diagnóstico preoperatorio, ya que este constituye la base de la planificación del tratamiento. En la actualidad se cuenta con una amplia gama de herramientas diagnósticas, tales como: las radiografías preoperatorias, examen del piso de la cámara pulpar con un explorador endodóntico agudo, canalización de surcos con puntas ultrasónicas, prueba de burbujeo con hipoclorito de sodio y la visualización de los puntos de sangrado del canal (11)(12). Se debe analizar que la radiografía preoperatoria da una imagen bidimensional de un objeto tridimensional, pero existen algunas guías que sugieren la presencia de tres raíces/canales(4).

Vertucci informó que el primer premolar maxilar era el único diente que tenía los 8 tipos de configuraciones de canal radicular, lo que se confirma con estudios actuales que encuentran una gran variabilidad en la configuración del canal radicular (4)(9). Vertucci y Gegauff informaron que el 5% de los primeros premolares superiores tenían 3 canales. De este, el 0,5% se presentaba como tres canales en una sola raíz, el 0,5% exhibió 2 canales en una raíz y un canal en una segunda raíz, y el 4% presentó un canal en cada una de las tres raíces separadas. En un estudio realizado en la población turca se encontró que de 653 primeros premolares examinados, sólo tres premolares (1,1%) tenían tres raíces separadas y que 10 dientes (1,5%) tenían tres canales(8).
La literatura sugiere que la incidencia de tres canales en estos dientes puede variar en un rango del 0,6-9,2% (7). Soares y Golberg indicaron que los premolares maxilares presentan tres raíces en un 3,5% (13).

En el caso de primeros premolares maxilares con tres raíces, la morfología más frecuente presenta dos raíces bucales (mesiobucal y distobucal) y una raíz palatina. La incidencia bilateral de esta morfología es reducida (inferior al 1% de los casos) (1). Con respecto a las tres raíces y tres canales de los primeros premolares maxilares, Pécora y cols. mostraron que pueden tener raíces separadas como un primer molar superior, o raíces fusionadas (14). En el caso reportado se mostró que presenta tres raíces, dos raíces bucales muy próximas y una raíz palatina; no se puede confirmar la fusión o no de las raíces bucales puesto que se contaba sólo con la radiografía periapical; el piso estaba muy apical, lo que añadió complejidad al acceso de los canales radiculares.
La cavidad de acceso para los premolares maxilares es generalmente de forma ovalada en sección transversal bucopalatina. Se ha sugerido una cavidad de acceso en forma de T para casos de tres canales radiculares en primeros premolares maxilares para facilitar el acceso y visibilidad de los canales bucales (8)(15). Siguiendo esta sugerencia, la cavidad de acceso para este caso se modificó y perfeccionó en forma de T. Después de localizar los canales se dio una especial consideración a la preparación quimio mecánica, puesto que no sólo tenemos tres canales radiculares, sino en conjunto un sistema de canales radiculares; esto es esencial para evitar el fracaso del tratamiento a causa del tejido necrótico remanente y la persistencia bacteriana, que en consecuencia conlleva a la presencia de patología periapicales.

Los estudios pueden indicar una incidencia baja de primeros premolares maxilares con tres raíces, pero el clínico debe estar consciente de la variabilidad anatómica y el desafío que implica su tratamiento (8). El uso de herramientas diagnósticas complementarias aumenta la probabilidad de éxito de la terapia endodóntica.

Se puede concluir que las variaciones en el número de raíces y los canales radiculares pueden estar presentes en cualquier diente. Es necesario el conocimiento por parte del clínico para una buena interpretación clínica y radiográfica, que llevará a un diagnóstico adecuado. Además, se debe tener las precauciones suficientes para poder abordar la compleja anatomía que puede prevalecer en los primeros premolares maxilares, sin olvidar que la falta de conocimiento en la identificación de canales radiculares conduce indiscutiblemente a patologías más complejas y presencia de dolor en la mayoría de casos.

Referencias Bibliográficas

1. Nimigean V, Nimegean VR, Sălăvăstru D, Butincu L. A rare morphological variant of the first maxillary premolar : a case report. Rom J Morphol Embryol. 2013;54(4):1173–5.
2. Agwan AS, Sheikh Z. Case report identification and endodontic treatment of three-canalled maxillary first premolar. J Ayub Med Coll Abbottabad. 2016;28(3):627–9.
3. Dashrath K, Nisha A, Subodh S. Root Morphology and Tooth Length of Maxillary First Premolar in Nepalese Population. Dentistry. 2015;5(8):8–10.
4. Sulaiman AO, Dosumu OO, Amedari M. Maxillary first premolar with tree root canals: A case report. Ann Ibd Pg Med. 2013;11(2):105–8.
5. Ahmad IA, Alenezi MA. Root and Root Canal Morphology of Maxillary First Premolars : A Literature Review and Clinical Considerations. J Endod [Internet]. 2016;42(6):861–72. Available from: http://dx.doi.org/10.1016/j.joen.2016.02.017
6. Praveen R, Thakur S, Kirthiga M, Shankar S, Nair VS, Manghani P. The radiculous ' premolars : Case reports of a maxillary and mandibular premolar with three canals. J Nat Sci Biol Med. 2015;6(2):442–5.
7. Beltes P, Kalaitzoglou M, Kantilieraki E, Beltes C, Angelopoulos C. 3-Rooted Maxillary First Premolars : An Ex Vivo Study of External and Internal Morphologies. J Endod [Internet]. 2017;43(8):1267–72. Available from: http://dx.doi.org/10.1016/j.joen.2017.03.045
8. Mathew J, Devadathan A, Syriac G, Shamini S. Root canal treatment of a maxillary first premolar with three roots. J Pharm Bioallied Sci. 2015;7(Suppl 2):S746–8.
9. Gupta S, Sinha DJ, Gowhar O, Tyagi SP, Singh NN, Gupta S. Root and canal morphology of maxillary first premolar teeth in north Indian population using clearin. J Conserv Dent. 2015;18(3):232–6.
10. Bulut DG, Kose E, Ozcan G, Sekerci AE, Canger EM, Sisman Y. Evaluation of root morphology and root canal configuration of premolars in the Turkish individuals using cone beam computed tomography. Eur J Dent. 2015;9(4):551–7.
11. Karumaran C, Gunaseelan R, Krithikadatta J. Microscope-aided endodontic treatment of maxillary first premolars with three roots: A case series K. Indian J Dent Res. 2011;22(5):706–8.
12. Kartal N, Ozgelik B, Cimilli H. Root Canal Morphology of Maxillary Premolars. J Endod. 1998;24(6):417–9.
13. Oporto V GH, Fuentes F RE, Soto P CC. Tooth Root and Pulp Canal Anatomical Variations. Int J Morphol. 2010;28(3):945–50.
14. Pecora J, Saquy P, Sousa Neto M, Woelfel J. Root form and canal anatomy of maxillary first premolars. Braz Dent J. 1992;2(2):87–94.
15. Javidi M, Zarei M, Vatanpour M. Endodontic treatment of a radiculous maxillary premolar : a case report. J Oral Sci. 2008;50(1):99–102.

MORITA

TriAuto ZX2

Motor de endodoncia inalámbrico con localizador de ápices integrado.

"El único sistema de endodoncia que reúne las dos funcionalidades OGP y OTR con un peso de tan solo 140 g. Resultados absolutamente fiables y seguros en todo momento."

- Localización apical y preparación en una pieza de mano inalámbrica.
- Función única para la creación de la permeabilidad mecánica.
- La función OGP, consigue llevar el instrumento a la longitud de trabajo requerida sin fracturas, formación de escalones ni bloqueos.
- Prevención de la rotura de la lima y las micro fracturas.
- Localización apical con precisión milimétrica.
- Pantalla LCD orientable para personas diestras y zurdas.
- Visión directa sobre la zona de preparación gracias al cabezal del instrumento de dimensiones reducidas.

TriAuto mini

Motor para endodoncias compacto e inalámbrico...

- Magnífica visibilidad gracias al tamaño reducido del cabezal del instrumento.
- Pantalla LCD de fácil lectura.
- Color del fondo de la pantalla para marcar advertencias durante el tratamiento.
- Un mayor intervalo de revoluciones por minuto.

Sistema modular: La combinación de TriAuto mini con el localizador de ápices Root ZX mini, mediante un cable de transferencia de datos, añade la función de medición.

BUHOS® EQUIPAMIENTO Y PRODUCTOS DENTALES

BUHOS Chile
Triana 847, Providencia. RM
2 26113000 - 2 22358885
contacto@buhoschile.cl
www.buhoschile.cl

Definición y Normas de publicación revista "Canal Abierto"

La revista "Canal Abierto" de la Sociedad de Endodoncia de Chile es una revista científica de publicación semestral que tiene por finalidad publicar trabajos originales que comprendan temas relativos a la endodoncia o afines. La revista aceptará para su estudio y posible publicación todos aquellos manuscritos que no han sido publicados previamente, ni se encuentren pendientes para posible publicación.
Los trabajos enviados deben ajustarse a los "Uniform Requirements for Manuscripts Submitted to Biomedical Journals", establecidos por el International Committee of Medical Journal Editors en www.icmje.org.
Los trabajos serán revisados por el director y miembros del comité editorial, quienes solicitarán, de ser necesario, la opinión de otros expertos. De esta manera, el comité editorial resolverá si el trabajo puede ser publicado, publicado con modificaciones o rechazado.
Es responsabilidad de el, o los autores, obtener autorización para incorporar en sus artículos fotografías que identifiquen a personas y para incluir material que haya sido publicado previamente en otro medio.
Es imprescindible que cada manuscrito posea un responsable a quien hacer llegar comentarios o modificaciones antes de su publicación. Para esto, cada manuscrito debe especificar un responsable y su correo electrónico.
Los autores que envíen sus artículos autorizan expresamente su publicación en la revista "Canal Abierto", en la página Web de la Sociedad de Endodoncia de Chile y en otros soportes informáticos.
Los artículos deben ser enviados al correo electrónico:
canalabierto@socendochile.cl

Formato de manuscritos:
Deben enviarse textos en formato Word, Microsoft Office, e imágenes por separado en formato JPG, adjuntando adicionalmente original completo (texto con imágenes y respectivas leyendas) con letra Arial 12, interlineado 1.5, con margen izquierdo y numeradas correlativamente.

Artículos originales
Deben aportar nuevos datos clínicos o de investigación básica relacionada con la especialidad.

Deben ajustarse al siguiente esquema:
Presentación: 1) Título breve y representativo del contenido (en español e inglés). 2) Nombre de el o los autores, identificándolos con su profesión, nombre de pila, apellido paterno e inicial del materno. 3) Nombre de la o las instituciones a las que debe darse crédito por la ejecución del trabajo. 4) Opcionalmente puede adjuntarse una foto de el o los autores.

Resumen y palabras claves: Resumen de no más de 250 palabras en español e inglés. Debe considerar: objetivos, métodos, resultados y conclusiones. Seleccionar hasta siete palabras claves.

Introducción: Presentar en forma resumida el problema a investigar y el objetivo que persigue el estudio.

Material y método: Describir el grupo de estudio y control si hubiese. Especificar la metodología, equipamiento, software y procedimientos realizados con detalle suficiente como para que puedan ser reproducidos por otros investigadores.

Resultados: Deben ser presentados en una secuencia lógica con tablas e ilustraciones, sin interpretar las observaciones efectuadas.

Discusión: Realizar una interpretación crítica de los resultados obtenidos, contrastándolos con la información contenida en la literatura científica mundial. Deben enfatizarse los aspectos nuevos e importantes del estudio. En el último párrafo referirse brevemente a las conclusiones obtenidas.

Agradecimientos: Sólo mencionar a personas o instituciones que hayan contribuido en forma significativa a la realización del trabajo.

Bibliografía: Numerar las referencias o citas bibliográficas correlativamente por el orden que se citen por primera vez en el texto, tablas y leyendas de las figuras, identificándolas mediante números arábicos, colocados entre paréntesis. Se recomienda seguir el estilo propuesto por la National Library of Medicine (www.nlm.nih.gov) en "Citing Medicine" 2º edición. Los títulos de los journals deben ser abreviados de acuerdo a la lista indexada por MEDLINE publicada por la NLM.

Artículos de revisión
Suponen la actualización de un tema concreto, desde el punto de vista crítico, científico y objetivo.
Su estructura será esquematizada de acuerdo a las pautas estipuladas para los trabajos originales, omitiendo aquellos puntos que no correspondan. Las revisiones pueden tener una extensión de hasta 20 páginas, pudiendo enviarse fotos, tablas y figuras.

Casos clínicos
Casos poco frecuentes o que aporten nuevos conceptos terapéuticos.
Deben tener una extensión máxima de ocho páginas. Es indispensable enviar fotografías de buena calidad. Deben adecuarse al siguiente esquema: título, resumen y palabras claves en español e inglés; introducción, presentación del caso clínico, discusión y bibliografía.

Respuestas de expertos
Consultas de tipo científico o acerca de casos clínicos, nuevas tendencias o propuestas terapéuticas, materiales en desarrollo, etc.
Los expertos serán contactados por el comité editorial de acuerdo a su relevancia e interés en colaborar.

Cartas al director
Comunicaciones breves, centradas en un tema específico y firmadas. Deben ofrecer comentarios o críticas constructivas sobre artículos publicados u otros temas de interés. El director de la revista posee el derecho de publicarla, total o parcialmente.