ISSN 0718-2368

Canal abierto

Revista de la Sociedad de Endodoncia de Chile

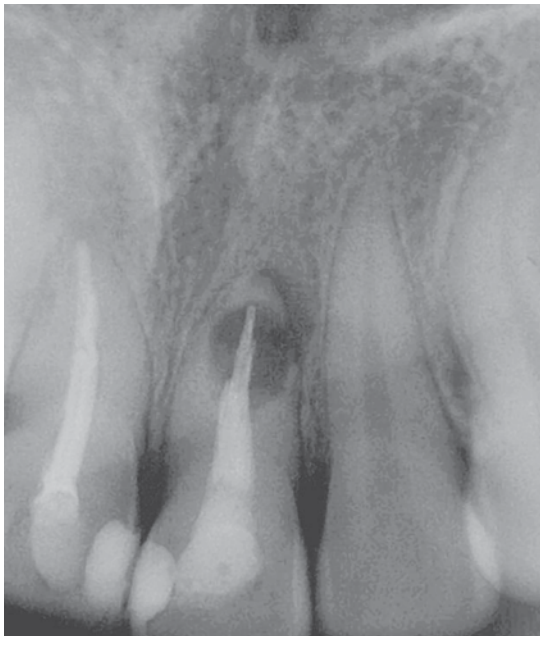

Nº 32 Octubre 2015

SECH

SOCIEDAD DE ENDODONCIA DE CHILE

2016 COCHIDE

Martin Trope

Jorge Vera

Ronald Ordinola

Damiano Pasqualini

Erik Miranda Souza

Congreso Chileno de Endodoncia

2, 3 y 4 de junio de 2016
Santiago, Chile

www.socendochile.cl

Canal abierto

Revista de la Sociedad de Endodoncia de Chile

Nº 32 Octubre 2015

ISSN 0718-2368

Director

Dr. Cristián Chandía G.

Comité Editorial

Dra. Marcia Antúnez R.
Dra. Natalia Arancibia Y.
Dra. Ma. Fernanda Caram D.
Dr. Nicolás Ferraro S.
Dra. Verónica Viñuela V.
Dr. Andrés Yáñez B.

Foto Portada
Radiografía Caso Clínico, página 27.

Diagramación
www.ideagrafica.cl
ideagrafica@ideagrafica.cl / 09 - 230 7239

Impresión
Salviat Impresores

Secretaria SECH, Srta. Carla Vega Riquelme
Callao 2970, Of. 610, Las Condes, Santiago.
Fono-Fax 222 429 098 info@socendochile.cl

www.socendochile.cl

Directorio SECH

Presidente:	Dr. Carlos Olguín C.
Past-president:	Dr. Marcelo Navia R.
Vice-presidente:	Dra. Marcia Antúnez R.
Secretaria:	Dra. Ana María Palma
Prosecretaria:	Dra. Olga Ljubetic G.
Tesorera:	Dra. Mónica Pelegrí H.
Protesorera:	Dra. Verónica Viñuela V.
Comite cientifico:	Dra. Priscilla Ledezma A.
	Dra. Mónica Arce
Coordinador filial:	Dra. Pilar Araya C.
Director revista:	Dr. Cristián Chandía G.

Nuevos Socios De Número

Iquique
Aguirre Barahona, Ruth
Toro, Marcela

Antofagasta
Socio estudiantil
Asiain Bertolotto, M. de los Ángeles
Cerrudo, Carolina
Gohurdett, Paulina
Cossio Urra, Álvaro
Cuadra Espinoza, Jessica
Montes Espinosa, Verónica

Talca
Rodríguez Arellano, Jorge
Hermosilla Venegas, Valeria
Larrucea San Martin, Carlos
Lara Lara, Giovanna

Ñuble
Celedón, Irribarra Daniela
Fuentes Andaur, Pablo
Méndez Jaque, Catherine

Temuco
Siegmund Sepúlveda, Denise
Guzmán, Mario
Jarpa Antinao, Cecilia
Baeza San Martín, Eduardo

Puerto Montt
Gómez Bonilla, Irene
Rojel Cancino, Andrea
Sanhueza Castro Paula

Punta Arenas
Steinfort Needham, Karin
Bravo Flores, Carolina
Mimica Allendes, Sebastián

Santiago
Socio activo
Cuiñas Camus, Carolina
Socio de número
Oliveros Hernández, Claudia
Solsona Arce, Alex

Socio estudiantil
Spalloni Insausti, Francesca
Frias Hodgson, Bernardita
Jordana Steinsapir, Francisca
Pérez Pérez, Claudia
Etxeberria Salaberría, Markel
Gigoux Koch, Nicole
Morales Jalilie, Andrés
Darlic Emparanza, James
Díaz Aravena, Lucía
Maluje Villanueva, Anice
Eyzaguirre Prudant, Alfredo
Pérez Silva, Germán
Barón Paredes, José Miguel
Rojas Lee, Jorge
Mena Artega, Rosario
Galarce Espin, María Fernanda
Martin Sierra, Natascha
Martínez Lizama, Joaquín
Hormazábal Yañez, Juan
Villao León, Xavier
Nuñez Negrete, Daniela
Gonzáles Paredes, Bárbara
Cortés Soto, Bárbara
Henríquez Gallardo, Paulina
Medina Naranjo, Marcela
Giralt Medina, Pamela
Marchi Lasch, María Ignacia
González Srur, Joaquín
Pino Gallardo, Daniel
Álvarez Seguel, María Angélica
Alcázar Ruiz, María José
Castillo Castillo, Mónica
Urrejola González, Dennise
Ayala López, Claudia
Yokota Wellmann, Valentina
Martínez Ogalde, Carolina
Figueroa Alarcón, M. Fernanda
Lobos Guzmán, Luisa
Álamos Munante, Nicolás
Marín Miñoz, Carlos
García Leyva, Pamela

EDITORIAL

Queridos amigos:

La revista Canal Abierto sigue creciendo y perfeccionándose para continuar con su objetivo de difusión de las actividades de la Sociedad de Endodoncia de Chile (SECH) y de la especialidad que nos reúne. Para continuar con esta misión son tremendamente importantes los aportes que llegan de nuestros socios y lectores que traspasan las fronteras de nuestro país.

Casos clínicos, artículos científicos, reportes, entre otros; son siempre bienvenidos. Por esto los incito a seguir colaborando de forma activa, y también deseo invitarlos a comunicarnos sus ideas y sugerencias, para poder seguir mejorando y proyectando nuestra revista hacia el futuro. La revista es de todos y queremos escucharlos.

En este número contamos con interesantes artículos sobre diversos temas como irrigación, anatomía y perforaciones. Algunos de nuestro país y otros de grandes amigos como el Dr. Goldberg de Argentina y el Dr. Pereira de Brasil quien estuvo con nosotros en el último congreso SECH.

Por último quiero recordar al Dr. Hans Kutz quien falleció unos días antes de exponer en la reunión mensual de SECH. Presentación que en este número forma parte de los Casos clínicos.

Dr. Cristián Chandía G.

Director Revista Canal Abierto

SUMARIO

Editorial 2

Artículo Científico

Relación entre el diámetro mesiodistal del tercio cervical y medio de 200 incisivos inferiores y el calibre de las fresas de Largo I y II usadas para la preparación del anclaje intrarradicular. 4

Comparación de dos sistemas rotatorios endodónticos para evaluar la penetración de las soluciones irrigadoras empleando un medio de contraste. Estudio in vitro. 8

Alteración cromática inducida por cementos selladores y medicaciones de uso endodóntico. 12

Efectividad de diferentes soluciones de irrigación en la limpieza de las paredes del conducto radicular. 19

Curso Internacional SECH

Curso Internacional de Endodoncia 2015, Santiago - Chile 25

Caso Clínico

Reconstrucción radicular, un tratamiento conservador. 26

Taurodontismo en endodoncia. 29

Abordaje y resolución exitosa de perforaciones radiculares: 3 experiencias clínicas. 32

Filiales 39

Sociales

CXVII Encuentro Internacional de Odontología de la Universidad de Talca. 40

Actualidad Científica

HyFlex CM , Changing the DNA of NiTi. HyFlex EDM. 41

XP-endo Finisher: desbridamiento 3D. 49

Endopregunta

¿Cuáles considera ud que son los mayores desafíos en la atención endodóntica de pacientes con necesidades especiales? 51

Próximos Congresos y Cursos 54

Normas de Publicación 55

FKG
swiss endo

We love endo!

Dr Gilberto Debelian,
Noruega

« Tecnologia de punta que hace el tratamiento simple y seguro »

Pre-Op

Post-Op

Diente 16
Dx: Pulpitis sintomática
Tx: Pulpectomía
Preparación: MBs and DB: 30/.04
P: 35/.04

Caso realizado con

BT-Apisafe	**Scouting**
BT-Race	**Shaping**
XP-endo Finisher	**Finishing**
TotalFill	**Obturation**

FKG Dentaire SA
www.fkg.ch

MayorDent

Relación entre el diámetro mesiodistal del tercio cervical y medio de 200 incisivos inferiores y el calibre de las fresas de Largo I y II usadas para la preparación del anclaje intrarradicular

Relationship between the cervical and middle third mesiodistal diameter of 200 mandibular incisors and the caliber of Largo burs I and II used for preparing the intraradicular anchorage

Dr. Fernando Goldberg

Profesor Emérito de Endodoncia,
Escuela de Odontología,
Universidad del Salvador/
Asociación Odontológica Argentina.

Dr. Carlos Cantarini

Profesor Titular,
Cátedra de Endodoncia I,
Escuela de Odontología,
Universidad del Salvador/
Asociación Odontológica Argentina.

Dra. Susana Manfré

Profesora Adjunta,
Cátedra de Endodoncia I,
Escuela de Odontología,
Universidad del Salvador/
Asociación Odontológica Argentina.

Dra. Mirta Polidoro

Docente Auxiliar,
Cátedra de Endodoncia I,
Escuela de Odontología,
Universidad del Salvador/
Asociación Odontológica Argentina.

Resumen

Objetivo: El propósito del presente estudio "ex vivo" fue comparar el diámetro mesiodistal (DMD) del tercio cervical y medio de 200 incisivos inferiores humanos extraídos, con el calibre de las fresas de Largo I y II (Dentsply Maillefer, Ballaigues, Suiza) utilizadas para la preparación del anclaje intrarradicular (PAI).

Materiales y métodos: Se emplearon 200 incisivos inferiores humanos extraídos de conducto radicular único. Se determinó en cada espécimen la unión amelocementaria y a partir de ella se marcaron 3 medidas hacia apical, a 2, 4 y 6 mm y se midieron con un calibre los DMDs de cada diente en los tres niveles mencionados. Luego se compararon las medidas obtenidas de cada espécimen con los calibres pertenecientes a las fresas de Largo I y II (Dentsply Maillefer), adicionándole un 10% arbitrario, en razón del movimiento de vibración horizontal del instrumento durante su uso en la PAI. A continuación, se relacionaron los DMDs radiculares en los tres niveles mencionados de cada espécimen con la PAI calculada para cada fresa de Largo (Dentsply Maillefer) y se estableció el porcentaje de incisivos cuyos DMDs eran iguales o mayores al triple de la PAI. En estas condiciones, el DMD fue considerado seguro. La evaluación estadística se realizó a partir del cálculo del intervalo de confianza (95%) basado en la distribución binomial.

Resultados: Con la fresa de Largo I (Dentsply Maillefer) el porcentaje de seguridad fue del 100% (98.2-100), 99% (96.4-99.9) y 85.5% (80.4-90.6) en los niveles de 2, 4 y 6 mm respectivamente; en tanto con la fresa de Largo II (Dentsply Maillefer) fue del 91.5% (87.4-95.6), 59% (51.9-66.1) y 22.5% (16.5-28.5) respectivamente.

Conclusión: La PAI en incisivos inferiores calculada para la fresa de Largo I (Dentsply Maillefer) presentó un alto porcentaje de seguridad en los tres niveles evaluados; en tanto la de la fresa de Largo II (Dentsply Maillefer) generaría un desgaste excesivo en la zona más apical de la preparación.

Palabras clave: anclaje intrarradicular**,** incisivos inferiores, calibre, fresas de Largo, diámetro mesiodistal.

Abstract

Aim: *The purpose of this 'ex vivo" study was to compare the cervical and middle third mesiodistal diameter (MDD) of 200 human extracted mandibular incisors with the caliber of the Largo I and Largo II burs (Dentsply Maillefer) used for preparing the intraradicular anchorage (PIA).*

Materials and methods: *Two hundred extracted human mandibular incisors with one root canal were used in this study. In each specimen, the MDD at 2, 4 and 6mm from the cemento-enamel junction was measured. Afterwards, in each specimen the measurement obtained was compared with the caliber of Largo I and II burs (Dentsply Maillefer), adding to that an arbitrary 10% as the horizontal vibration movement produced during its use in the PIA. Then, the MDD obtained in the three levels were compared with PAI of each Largo bur (Dentsply Maillefer) and the percentage of mandibular incisors with the MDD equal or three times greater than the PIA was established. At this condition, the MDD was considered safe. The results were statistically evaluated with a 95% confidence intervals calculated with the binomial distribution.*

Results: *With Largo I bur (Dentsply Maillefer), the percentage of safety was 100% (98.2-100), 99% (96.4-99.9) y 85.5% (80.4-90.6) at 2, 4 y 6 mm respectively; while with Largo II bur (Dentsply Maillefer) was 91.5% (87.4-95.6), 59% (51.9-66.1) y 22.5% (16.5-28.5) respectively.*

Conclusion: *The PIA in mandibular incisors calculated for the Largo I bur (Dentsply Maillefer) showed a high security percentage at the three levels evaluated; while that for Largo II bur (Dentsply Maillefer) would have a tendency to over-enlarge the apical portion of the preparation.*

Keywords: *intraradicular anchorage, mandibular incisors, caliber, Largo burs, mesiodistal diameter*

Introducción

En numerosas situaciones clínicas, el paciente concurre a la consulta con una destrucción coronaria importante que compromete la salud pulpar. En muchos de estos casos es necesario, luego del tratamiento endodóntico, la colocación de un anclaje intrarradicular de modo de poder reconstruir el muñón coronario e instalar la restauración adecuada. Al respecto, existen diversas marcas comerciales de postes de diferentes materiales, formas, y calibres. Para su elección, es imprescindible considerar los aspectos anatómicos de la pieza dentaria a restaurar. En esas circunstancias, es menester decidir en principio, el largo, forma y calibre del poste, elección que debe estar en íntima relación con la longitud y estructura de la raíz que oficiará de soporte. Para la confección de la cavidad endodóntica en donde se instalará el anclaje, cada avío tiene su correspondiente fresa de tallado. En general, este instrumento es similar a la fresa de Largo o de Peeso. Presenta como característica una punta guía que facilita la remoción del material de obturación endodóntico y se continúa con una zona de filos de paredes paralelas de aproximadamente 8 mm de longitud. Se comercializan en varios calibres, siendo las más empleadas los números I y II, que se corresponden con las limas tipo K #70 y #90 respectivamente. Estos significa que en su porción activa poseen un calibre de 0.70 y 0.90 mm [1].

Los incisivos inferiores son piezas dentarias que en muchas ocasiones necesitan de la colocación de postes, especialmente por la presencia de caries o traumatismos dentarios que debilitan su corona clínica. Los incisivos mandibulares poseen una anatomía radicular muy singular. En general son raíces cortas, con un diámetro próximo-proximal achatado y que en muchas ocasiones presenta un surco longitudinal que se insinúa desde el tercio coronario al tercio medio radicular disminuyendo aún más dicho espesor. Esta reducción de grosor es imperceptible en la imagen radiográfica, por lo cual el profesional tiende a elegir una fresa de calibre mayor al indicado, que genera una sobre-preparación, con el consiguiente debilitamiento y/o perforación radicular. A partir de las recomendaciones de Johnson et al. [2] se considera que el calibre de los postes o pernos debe ser no mayor de un tercio del ancho radicular.

El propósito del presente estudio "ex vivo" fue comparar el DMD del tercio cervical y medio de 200 incisivos inferiores humanos extraídos con el calibre de las fresas de Largo I y II (Dentsply Maillefer) utilizadas para la PAI.

Materiales y Métodos

Se emplearon para este estudio "ex vivo" 200 incisivos inferiores humanos extraídos de conducto radicular único, con las raíces completamente desarrolladas y una longitud entre 17 y 22 mm. No se hizo distinción entre incisivos centrales y laterales. Los dientes fueron sumergidos en una solución de hipoclorito de sodio al 5.25% durante 24 horas y luego lavados con agua corriente durante 1 hora. Los dientes fueron radiografiados en sentido vestíbulolingual y mesiodistal a fin de certificar la presencia de un conducto radicular. Se determinó en

cada espécimen, en la cara mesial, la unión amelocementaria y a partir de ella se marcaron 3 medidas hacia apical, a 2, 4 y 6 mm respectivamente (Fig.1). A continuación, empleando un calibre Renfert 1119 (Hilzingen, Alemania) se midieron los DMDs de cada diente en los tres niveles mencionados (Fig.2), los que se registraron en una planilla elaborada para tal efecto. Luego se compararon las medidas obtenidas en cada nivel marcado de la raíz de cada espécimen con los calibres correspondientes a las fresas de Largo I y II (Dentsply Maillefer) (Fig. 3) adicionándole un 10% como medida arbitraria correspondiente al movimiento de vibración horizontal del instrumento durante su uso. De acuerdo a ello, la PAI para la fresa Largo I (Dentsply Maillefer) sería de 0.77 mm, en tanto la PAI para la fresa Largo II de 0.99 mm. Tomando en consideración, que la PAI no debería exceder 1/3 del DMD, se estableció para la Fresa Largo I (Dentsply Maillefer) que el DMD mínimo debería ser de 2.31 mm (0.77 X 3); en tanto para la fresa de Largo II (Dentsply Maillefer) de 2.97 mm (0.99 X 3). A continuación, se relacionaron los DMDs radiculares en los tres niveles mencionados de cada espécimen con la PAI calculada para cada fresa de Largo (Dentsply Maillefer) y se estableció el porcentaje de incisivos cuyos espesores superaban el mismo. En estas condiciones, el DMD fue considerado seguro.

La evaluación estadística se realizó a partir del cálculo del intervalo de confianza (95%) con el paquete Epidat 3.1 y basado en la distribución binomial.

Fig. 1

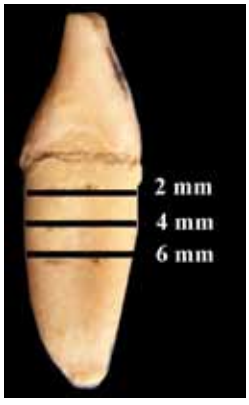

Fig. 2

Fig. 3

Fig. 4

Figura 1. Incisivo inferior en el cual se observan los tres niveles en los que se midieron lo diámetros mesiodistales de los dientes evaluados.

Figura 2. Calibre con el incisivo ajustado en su extremo para la medición.

Figura 3. Fresa de Largo (imagen de catálogo)

Figura 4. Incisivo inferior en el que se destaca la hendidura longitudinal proximal (flecha).

Resultados

Los resultados obtenidos están sintetizados en las Tablas 1 y 2.

Las PAI con las fresas Largo I y II (Dentsply Maillefer) consideradas seguras, fue decreciendo del nivel 2 mm al 4 mm y 6 mm respectivamente.

Discusión

La reconstrucción de los incisivos inferiores con anclajes intrarradiculares representa una situación clínica de práctica frecuente. Estas piezas dentarias poseen en general escasa longitud y un contorno próximo-proximal achatado. Por esa razón, en el tallado del espacio para el anclaje, es importante tener en cuenta su configuración anatómica radicular, dado que la imagen radiográfica no permite confirmar la verdadera anatomía. En el presente estudio no se hizo distinción entre incisivos mandibulares centrales y laterales, en la medida en que ambos presentan una anatomía externa semejante[3]. En numerosas ocasiones, la presencia de una hendidura o concavidad longitudinal, que va desde la zona coronaria radicular hasta el tercio medio e incluso apical de las caras proximales, reduce considerablemente el espesor de la pared dentino-cementaria (Fig. 4)[3,4] . En estos casos, el empleo de instrumentos de gran calibre para el tallado del lecho donde se instalará el perno o poste atenta contra la integridad radicular, debilitando su pared o aun perforándola. Katz y Tamse[5] destacan que en estos casos, los instrumentos manuales o rotatorios, tienen la tendencia a remover más cantidad de dentina en las áreas donde ésta tiene mayor contacto con el instrumento. Dado que la sección transversal del conducto radicular en el tercio cervical y medio tiene una forma oval, achatada en sentido mesiodistal, esas paredes serán las más

Tabla 1. Porcentaje de seguridad obtenido a partir de la relación entre el diámetro mesiodistal de los incisivos inferiores evaluados y el calibre de la fresa Largo I más el 10% adicional por vibración. Intervalo de confianza (95%)

	Porcentaje	Límite Inferior	Límite Superior
2 mm	100.0	98.2	100.0
4 mm	99.0	96.4	99.9
6 mm	85.5	80.4	90.6

Tabla 2. Porcentaje de seguridad obtenido a partir de la relación entre el diámetro mesiodistal de los incisivos inferiores evaluados y el calibre de la fresa Largo II más el 10% adicional por vibración. Intervalo de confianza (95%)

Nivel	Porcentaje	Límite Inferior	Límite Superior
2 mm	91.5	87.4	95.6
4 mm	59.0	51.9	66.1
6 mm	22.5	16.5	28.5

afectadas por el desgaste. Gluskin et al.[4] y Tilk et al.[6] resaltan que por su característica anatómica, el incisivo inferior debe ser considerado particularmente cuando se realiza una PAI. En este sentido, Gluskin et al[4] consideran que un DMD menor a 2 mm afectaría la resistencia dentinaria.

Bellucci y Perrini[7] evaluaron 50 incisivos inferiores y obtuvieron, a nivel amelo-cementario un promedio de 1.38 mm y 1.43 mm de espesor distal y mesial respectivamente. A mitad de la raíz ese espesor se redujo a aproximadamente 0.77 y 0.80 mm.

Caputo y Standlee[8], Kuttler et al.[9] mencionan que la dentina residual, luego de la PAI, debería ser mayor a 1mm a cada lado del conducto radicular, por lo que la posibilidad de realizar una PAI segura en incisivos mandibulares sería riesgosa. Katz y Tamse [5] evaluaron con un modelo computarizado el remanente dentinario en incisivos inferiores luego de la PAI con Gates Glidden 2 y 3 y observaron en los tercios coronario y medio un espesor residual en mesial de 1.16 mm y 1.07 mm; en tanto en la superficie distal fue de 1.21 mm y 1.09 mm respectivamente. En bucal y lingual los espesores fueron mayores. Para Tilk et al. [6] el ancho radicular promedio de los incisivos mandibulares en el tercio cervical y medio fue de 3.44 mm y 2.85 mm para el incisivo central y 3.66 mm y 3.03 mm para el incisivo lateral; aunque registraron valores mínimos de 2.60 mm y 2.30 mm y 2,80 mm y 2.30 mm respectivamente. En ese sentido, los autores sugieren para la PAI un instrumento #70 como máximo, que se corresponde con una fresa de Largo I (Dentsply Maillefer). En el presente estudio los DMDs más frecuentes en los niveles 2, 4 y 6 mm fueron 3.50 mm, 3.00 mm y 2.50 mm respectivamente. Así mismo, los valores mínimos detectados fueron de 2.50 mm, 2.20 mm y 2.00 mm a 2, 4 y 6 mm del cuello dentario respectivamente. Cuando se consideró la relación existente entre el DMD y la PAI para la fresa de Largo I (Dentsply Maillefer), el porcentaje de seguridad fue del 100%, 99%, y 85.5% en los niveles 2, 4, y 6 mm; en tanto para la fresa Largo II (Dentsply Maillefer) disminuyó a 91.5%, 59% y 22.5% respectivamente. Estos valores sugieren que a medida que la PAI se acerca al tercio medio radicular, el nivel de riesgo aumenta.

Trabert et al.[10] y Sathorn et al.[11] destacan que el promedio de fracturas radiculares se incrementa proporcionalmente con la cantidad de dentina radicular removida. Esta situación se acrecienta en pacientes con bruxismo o hábitos diarios que afectan la oclusión[12]. Estos accidentes generalmente no producen síntomas inmediatos, pero con el tiempo, puede manifestarse dolor y lesiones perirradiculares[13].

En el presente estudio, se sumó al calibre de la fresa de Largo un 10% como medida arbitraria en razón de la vibración horizontal del instrumento durante el procedimiento de preparación. Al respecto Caputo y Standlee[8] mencionan la necesidad de evitar el efecto de desvío involuntario recomendando introducir la fresa en el conducto radicular sólo una o dos veces. Numerosos profesionales utilizan las fresas Gates Glidden y Largo en un micromotor rotando a velocidad convencional. Esta maniobra genera vibraciones y aumenta el calibre de la preparación. En ese sentido Caputo y Standlle[8] recomiendan actuar a 500 rpm, lo cual coincide con la indicación del fabricante de emplear estos instrumentos de 800 a 1200 rpm[1]. En estas condiciones es necesario utilizar un motor o un contraángulo de características especiales.

Referencias

1. Soares IJ, Goldberg F. Endodoncia. Técnica y fundamentos. 2da. Ed. Buenos Aires, 2012, Editorial Médica Panamericana, pp. 134.
2. Johnson JK, Schwartz NL, Blackwell RT. Evaluation and restoration of endodontically treated posterior teeth. JADA 1976;93:597-605.
3. Bianchi Leoni G, Versiani MA, Pécora JD, Sousa-Neto MD. Micro-computed tomographic analysis of the root canal morphology of mandibular incisors. J Endod 2014;710-716,2014.
4. Gluskin AH, Radke RA, Frost SL, Watanabe LG. The mandibular incisor: rethinking guidelines for post and core design. J Endod 1995;21:33-37.
5. Katz A, Tamse A. A combined radiographic and computerized scanning method to evaluate remaining dentine thickness in mandibular incisors after various intracanal procedures. Int Endod.J 2003:36; 682-686.
6. Tilk MA, Lommel TJ, Gerstein H. A study of mandibular and maxillary root widths to determine dowel size. J Endod 1979;5:79-82.
7. Bellucci C, Perrini N. A study on the thickness of radicular dentine and cementum in anterior and premolar teeth. Int Endod J 2002;35:594-606.
8. Caputo AA, Standlee JP. Pins and posts-why, when and how. Dent Clin North Am. 1976;20:299-311.
9. Kuttler S, McLean A, Dorn S, Fischzang,A. The impact of post space preparation with Gates-Glidden drills on residual dentin thickness in distal roots of mandibular molars. JADA 2004;135:903-909.
10. Trabert KC, Caputo AA, Abou-Rass M. Tooth fracture-a comparison of endodontic and restorative treatments. J Endod 1978;4:341-345.
11. Sathorn Ch, Palamara JEA, Palamara D, Messer HH. Effect of root canal size and external root surface morphology on fracture susceptibility and pattern: a finite element analysis. J Endod 2005;31:288-292.
12. Goldberg F. Effects of bruxism on teeth and its relationship with endodontics. En: Paesani DA. (ed). Bruxism: theory and practice. Quintessence Publishing, 2010, pp. 243-247.
13. Abou-Rass M, Jann JM, Jobe D, Tsutsui F. Preparation of space for posting: Effect on thickness of canal walls and incidence of perforations in molars. Oral Health.1983;73:13-16 .

Los autores declaran no tener conflictos de interés en relación con este estudio y afirman no haber recibido financiamiento externo para realizarlo.
Agradecimientos: Los autores agradecen al Dr. Ricardo L. Macchi su colaboración en el análisis estadístico.

Comparación de dos sistemas rotatorios endodónticos para evaluar la penetración de las soluciones irrigadoras empleando un medio de contraste. Estudio in vitro.

Comparing two systems rotary endodontics to evaluate the penetration of irrigating solutions using a middle contrast. In vitro study.

Jesús Jorge Villalobos L.

Cirujano Dentista.
Residente de la Especialidad en Endodoncia.
Universidad Autónoma de Querétaro,
Santiago de Querétaro, México.

Santiago Andaracua G.

Maestro en Odontología.
Especialista en Endodoncia.
Coordinador del Departamento de Endodoncia, Universidad Autónoma de Querétaro, Santiago de Querétaro, México.
Práctica Privada a la Endodoncia.

Roberto Sánchez Lara y T.

Especialista en Endodoncia.
Docente del Departamento de Endodoncia, Universidad Autónoma de Querétaro, Santiago de Querétaro, México.
Práctica Privada a la Endodoncia.

Resumen

El objetivo del presente estudio fue comparar la penetración de una solución de contraste empleando dos distintos sistemas rotatorios endodónticos. Durante la preparación químico mecánica del sistema de canales radiculares existen áreas que no son desgastadas por los instrumentos, por lo que los irrigantes juegan un papel importante durante el procedimiento ya que facilitan la remoción de microorganismos, remanentes de tejido y debris dentinario. Se recopilaron 10 molares superiores a los cuales se obtuvo longitud de trabajo del canal mesiovestibular, se dividieron en dos grupos para ser instrumentados con ProTaper Universal y TF-Adaptive, posteriormente se realizó una irrigación final de 1 ml con solución Telebrix® e introduciendo lima de pasaje No. 10 Tipo K. Se tomó radiografía digital para observar el nivel de penetración del medio de contraste en el interior del canal radicular y así evaluar el nivel de penetración; obteniendo como resultado que el sistema TF-Adaptive permite mejor penetración del irrigante.

Palabras clave: ProTaper, TF-Adaptive, Irrigación.

Summary

The aim of this study was to compare the penetration of a contrast solution using two different endodontic rotary systems. During the biomechanical instrumentation of the root canal system there are areas that are not worn by the instruments, so the irrigants play an important role in the process as they facilitate the removal of microorganisms, tissue and dentin remaining debris. 10 upper molars were collected to which the working length of the mesiobuccal canal was obtained were collected, they were divided into two groups to be instrumented with ProTaper Universal and TF-Adaptive, then a final irrigation was made with 1 ml solution of Telebrix® and introducing a patency file No. 10 Type K. A digital radiography was taken to observe the level of penetration of the dye into the root canal and thus assess the level of penetration; resulting in the TF-Adaptive system allows better penetration of irrigant.

Keywords: *ProTaper, TF-Adaptive, Irrigation.*

Introducción

El éxito del tratamiento endodóntico depende de la erradicación de microorganismos presentes en el sistema de conductos radiculares, el cual puede ser conformado en forma manual o con instrumentos rotatorios bajo constante irrigación para remover el tejido inflamado y/o necrótico, microorganismos y detritus presentes[1]. El objetivo principal de la preparación químico mecánica es facilitar la irrigación efectiva, desinfección y obturación, al respecto, varios estudios han demostrado que existen áreas del conducto radicular que no son desgastadas por los instrumentos[1].

El sistema ProTaper Universal (Dentsply Maillefer, Baillegues, Suiza) presenta un taper progresivo, siendo una de sus características más sobresalientes, pues la conicidad de las limas varía progresivamente a lo largo de su parte activa de 3.5 a 19%, lo que hace posible la conformación de zonas determinadas del conducto con un sólo instrumento[2,3]. El sistema de instrumentación TF Adaptive (Axis/SybronEndo, Orange, CA) utiliza la rotación continua cuando se expone a la mínima o ninguna carga aplicada, así como puede cambiar a un modo de reciprocidad con ángulos en sentido horario y antihorario diseñados específicamente que varían de 600º-0º hasta 370º-50º cuando se involucra la dentina y se aplica una carga, obteniendo beneficios como gran eficiencia de corte, eliminación de limalla dentinaria y disminución de la posibilidad de empaquetamiento e impulsión de detritus más allá del foramen apical, y los del movimiento recíproco, que mejora la resistencia a la fatiga cíclica en situaciones de mayor carga o stress[4,5,6].

Los irrigantes han sido tradicionalmente colocados en el espacio del canal radicular utilizando jeringas y agujas de metal de diferente tamaños y diseños; sin embargo, se ha demostrado que este acercamiento típicamente resulta en irrigación no efectiva, particularmente en áreas periféricas como anastomosis de canales, deltas y porciones más apicales del canal radicular principal, a causa de esto, muchos de los compuestos utilizados en la irrigación han sido químicamente modificados así como se han desarrollado diferentes dispositivos mecánicos para mejorar la penetración y efectividad del irrigante[7]. La irrigación juega un papel central en el tratamiento endodóntico, ya que durante y después de la instrumentación, los irrigantes facilitan la remoción de microorganismos patógenos, remanentes de tejido y debris dentinario del canal radicular[7].

Existen factores que influyen en la eficacia de la irrigación del canal radicular como son el diámetro de la preparación apical, volumen y diámetro de la aguja con la cual se irriga y anatomía interna del sistema de canales radiculares[8,9].

El Iodotalamato de Meglumina (Telebrix®) es un medio de contraste de alta osmolaridad con propiedades fisicoquímicas similares al hipoclorito de sodio, tanto en osmolaridad, densidad y viscosidad, por lo que es eficaz y seguro para ser introducido en los canales radiculares en estudios de irrigación/agitación y penetración de irrigantes tanto in vitro como in vivo[10,11]. El objetivo de este estudio fue comparar la penetración de una solución de contraste empleando dos distintos sistemas rotatorios endodónticos.

Materiales y Métodos

Para realizar el presente estudio se recopiló una muestra no probabilística de 10 molares superiores humanos extraídos por indicación protésica, de una población de primeros y segundos molares, que cumplieran los criterios de inclusión estipulados: ápices completamente formados, órganos dentarios sin reabsorción radicular ni fracturas o tratamiento endodóntico previo, lo cual se verifico mediante una radiografía inicial digital (RGV Kodak 5100, Rochester, NY, USA) estandarizando la misma distancia entre cono de rayos X y órgano dentario así como la misma angulación empleando la técnica de bisectriz. Previo a iniciar el estudio se sumergieron en hipoclorito de sodio al 5.25% (Viarzonit®) por cinco minutos para eliminar restos de tejido orgánico.

Se realizó la cavidad de acceso con fresa redonda de carburo #4 (S.S.White®) y fresa EndoZ® (Maillefer/Dentsply, Ginebra, Suiza); se determinó la longitud de trabajo empleando lima tipo K No. 15 (Dentsply/ Maillefer, Ballaigues, Switzerland) del canal mesiovestibular 0.5 mm antes del ápice radiográfico y se selló la entrada de los canales distobucal y palatino con Ionómero de Vidrio tipo II (Ketac Molar EM, 3M-ESPE) para impedir la entrada del medio de contraste y obtener imágenes erróneas.

Posteriormente los órganos dentarios se dividieron aleatoriamente en dos grupos (n=5) para ser instrumentados con TF-Adaptive hasta un diámetro apical 35/04 y ProTaper Universal F3 respectivamente, siguiendo las indicaciones fabricante con abundante irrigación-aspiración de 3 ml de hipoclorito de sodio al 2.5% (Viarzonit®) entre cada cambio de instrumento, para finalmente eliminarlo con 5 ml de agua bidestilada; posteriormente se realizó una irrigación profusa final de 3 ml con solución Telebrix® (figura 1) a 3 mm antes de longitud de trabajo e introduciendo inmediatamente lima de pasaje No. 10 Tipo K.

Enseguida se tomó radiografía digital para observar el nivel de penetración del medio de contraste en el interior del canal radicular tanto de los órganos dentarios instrumentados con el

sistema TF-Adaptive (figura 2) como con el sistema ProTaper Universal (figura 3).

Figura 1.Solución Telebrix®

Figura 2. Nivel de penetración del medio de contraste con el sistema TF-Adaptive

Figura 3. Nivel de penetración del medio de contraste con el sistema ProTaper Universal

Figura 4. Medición de la penetración del medio de contraste

La evaluación del nivel de difusión del medio de contraste en los canales radiculares se realizó mediante la comparación de imágenes radiográficas digitales después de realizar la instrumentación completa de acuerdo al sistema rotatorio empleado, lo cual permitió realizar la medición en milímetros desde el ápice radiográfico hasta el sitio donde se identificaba la presencia del irrigante mediante el software del Radiovisiógrafo (figura 4).

Resultados

De acuerdo al análisis de la mediciones realizadas empleando el software del Radiovisiógrafo Kodak 5100, se obtuvieron los resultados que se muestran en el cuadro I.

Cuadro I. Distancia faltante para llegar a LT del medio de contraste (mm)

Sistema	Canal	Sistema	Canal
TF-Adaptive	Mesiovestibular	ProTaper Universal	Mesiovestibular
Canal1	1 mm	Canal 1	2 mm
Canal2	0 mm	Canal 2	4 mm
Canal3	0 mm	Canal 3	3.5 mm
Canal4	0 mm	Canal 4	0 mm
Canal5	2 mm	Canal 5	2 mm

Discusión

Varios estudios han demostrado que el pronóstico del éxito de un tratamiento endodóntico aumenta entre el 10% y 26% cuando se obtiene un cultivo negativo de microorganismos patógenos antes de la obturación. En caso de necrosis pulpar o de periodontitis apical, la desinfección deberá considerarse como una etapa crucial durante el tratamiento endodóntico, ya que se ha demostrado que durante la obturación es difícil lograr un sellado completo de la compleja anatomía interna del sistema de canales radiculares, la cual, en caso de contener tejido infectado remanente, aun con la presencia del material de obturación, no evitará el fracaso endodóntico[12].

Los irrigantes intraconducto aumentan la eliminación bacteriana así como facilitan la remoción de tejido necrótico y partículas de dentina del canal radicular; además, previenen el empaquetamiento de tejidos duros y blandos infectados en el área apical radicular e incluso a nivel periapical. Sin embargo, se ha demostrado que a pesar del uso de estos agentes, las bacterias intraconducto pueden permanecer aún después de la preparación químico mecánica[13].

La instrumentación en el tercio apical continua siendo motivo de controversia, ya que algunos autores consideran que es innecesario ensanchar el tercio apical, ya que el pre-ensanchamiento coronal y la permeabilidad permitirán al irrigante alcanzar la parte apical y asegurar su limpieza, sin embargo, otros consideran necesario ensanchar mínimo hasta un diámetro de una lima No. 30 para remover dentina infectada a pocos milímetros del nivel apical[14].

El sistema de instrumentación TF-Adaptive Small Canals presenta un diámetro 35/04 en su lima final, mientras que el sistema ProTaper Universal presenta en su lima F3 un diámetro 30/06, proporcionando una ventaja en mayor diámetro apical TF-Adaptive pero teniendo una mayor conicidad las limas del sistema ProTaper Universal. Los resultados de este estudio

consideran que el diámetro apical es de mayor importancia durante la penetración del irrigante al tercio apical, ya que radiográficamente el sistema TF-Adaptive tuvo mayor porcentaje de penetración y mostró mejor uniformidad en toda la trayectoria del conducto radicular, aunque es importante mencionar la variable que no se controló en este estudio, como el grado de angulación de curvatura del canal radicular.

Conclusión

Al comparar estos dos sistemas de instrumentación rotatoria se concluye que el diámetro apical es de vital importancia a la hora de que el irrigante penetre en la longitud total del canal radicular. El sistema TF-Adaptive mostró mayor penetración del irrigante al tener un diámetro apical mayor al del sistema ProTaper Universal.

Bibliografía

1. Peters OA, Scho ¨nenberger K, Laib A. Effects of four Ni-Ti preparation techniques on root canal geometry assessed by micro computed tomography. Int Endod J. 2001; 34:221–30.
2. Glosson CR, Haller RH, Dove SB, Del Rio CE. A comparison of root canal preparations using Ni-Ti hand, Ni-Ti engine-driven, and K-Flex endodontic instruments. J Endod. 1995; 21(3):146-51.
3. Vaudt J, Bitter K, Neumman K, Kielbassa AM. Ex vivo study on root canal instrumentation of two rotary nickel–titanium systems in comparison to stainless steel hand instruments. Int Endod J. 2009; 42:22-33.
4. Jaramillo D, Aprecio R. Comparison of the Extrusion of Dentis Debris Using a New Instrumentation. 2013; Loma Linda University School of Dentistry; Publicación Pendiente.
5. Gambarini G, Testarelli L, De Luca M, Milana V, Plotino G, Grande NM, Rubini AG, Al Sudani D, Sannino G. The influence of three different instrumentation techniques on the incidence of postoperative pain after endodontic treatment. Ann Stomatol (Roma). 2013; 4(1):152-5.
6. Gambarini G, Gergi R, Naaman A, Osta N, Al Sudani D. Cyclic fatigue analysis of twisted file rotary NiTi instruments used in reciprocating motion. Int Endod J. 2012; 45(9):802-6.
7. Mcdonnell G, Russell D. Antiseptics and disinfectants: activity, action, and resistance. Clin Microbiol Rev. 1999; 12:147–79.
8. Usman N, Baumgartner JC, Marshall JG. Influence of instrument size on root canal debridement. J Endod. 2004; 30:110-112.
9. Falk KW, Sedgley CM. The influence of preparation size on de mechanical efficacy of root canal irrigation in vitro. J Endod. 2005; 31:742-745.
10. Baroni BJ, Fariniuk LF, Marchesan MA, Pecora JD, Sousa-Neto MD. Effectiveness of manual and rotary instrumentation techniques for cleaning flattened root canals. J Endod. 2002; 28:365-366.
11. Sánchez RFH, Furuya MAT, Arroniz PS, Gómez MA, Gómez L. Comparación de la acción bactericida del hipoclorito de sodio y el Mycrocin 60. Revista Odontológica Mexicana. 2009; 13:9-16.
12. Khabiri M, Zare JM, Feizianfard M, Ataee KR. Comparison of irrigation penetration into the apical part of canals in hand and rotary instrumentations. DRJ. 2007; 4:26-29.
13. Ricucci D, Siqueira JF Jr. Fate of the Tissue in Lateral Canals and Apical Ramifications in Response to Pathologic Conditions and Treatment Procedures. J Endod. 2010; 36:1-15.
14. Nair PN, Henry S, Cano V, Vera J. Microbial status of apical root canal system of human mandibular first molars with primary apical periodontitis after "one-visit" endodontic treatment. Oral Surg Oral Med Oral Pathol Oral Radiol Endod. 2005; 99:231-52.

Alteración cromática inducida por cementos selladores y medicaciones de uso endodóntico.

Color alteration induced by endodontic sealers and intracanal medications

Vidal Pomés F.

Cirujano Dentista, Especialista en Endodoncia, Universidad de Chile. Director Postgrado Endodoncia, Universidad Finis Terrae.

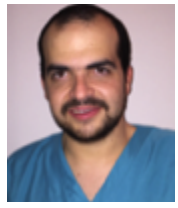

Nicolás Ferraro S.

Cirujano Dentista, Especialista en Endodoncia, Magister en Pedagogía Universitaria, Universidad Mayor. Docente Universidad del Desarrollo y Universidad Finis Terrae.

Natalia Arancibia Y.

Cirujano Dentista, Especialista en Endodoncia, Magister en Pedagogía Universitaria.

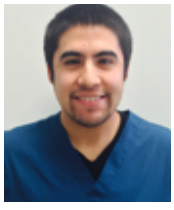

Daniel Pino G.

Cirujano Dentista. Cursando Postgrado de Endodoncia, Universidad Mayor.

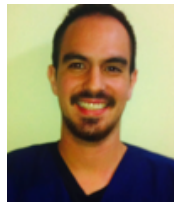

Sebastián Lobos G.

Cirujano Dentista, Universidad Mayor.

Andrés Morales J.

Cirujano Dentista, Universidad Mayor. Cursando Postgrado Endodoncia, Universidad Finis Terrae.

José Miguel Santibáñez M.

Cirujano Dentista, Universidad Mayor.

Resumen

Los materiales utilizados para el tratamiento endodóntico deben cumplir ciertos requisitos, uno de los cuales es no provocar tinciones coronarias. En el presente estudio se analizará si el utilizar cementos selladores y medicaciones intracanal, comúnmente utilizados, producen cambios de color en la corona dentaria.

Se estudiaron cuatro tipos de cementos obturadores, Eugenolato de Cinc, Cemento de Grossman, Endomethasone y TopSeal, y cuatro medicaciones, Hidróxido de Calcio, Pasta de Frank, Clorhexidina al 2% y Pasta Biantibiótica (DAP).

En primera instancia, mediante el uso de un espectrofotómetro Vita Easyshade® Compact, se midió el color de dientes bovinos recién extraídos, a los que posteriormente se les realizó un acceso endodóntico. Del total de estos, un grupo fue rellenado con los distintos cementos selladores, realizándose mediciones a la semana y al mes. Otro grupo de dientes fue rellenado con diferentes medicaciones y la medición de color se realizó a los siete y catorce días.

Los datos fueron analizados con test ANOVA, T pareado y de Tukey. Los resultados fueron presentados en tablas.

Se concluyó que tanto los cementos como medicaciones alteran el color coronario. En el caso de los cementos, TopSeal fue el que menos cambios de color provocó, y el cemento Endomethasone el que mayor tinción produjo. En cuanto a las medicaciones, el Hidróxido de Calcio, Clorhexidina y DAP provocaron cambios de coloración hacia el espectro amarillo y verde; la Pasta de Frank fue la que generó menor variación de color. Los resultados obtenidos fueron estadísticamente significativos.

Palabras Clave: Cemento sellador, medicación endodóntica, color y espectrofotómetro.

Abstract

The materials used for endodontic treatment must meet certain requirements, one of which is not to cause coronary staining. The aim of this study is to analize whether the commonly used intracanal medications and endodontic sealants, produce color changes in the dental Crown, by using

Four types of endodontic sealants, Zinc eugenolate, Grossman Cement, Endomethasone, and Top Seal, and four medications, calcium hydroxide, Frank paste, 2% chlorhexidine and double antibiotic Paste (DAP) were studied.

In first instance, by using a spectrophotometer Vita Easyshade® Compact, the color of freshly extracted bovine teeth was measured, which subsequently underwent endodontic access. Of all of these, one group was filled with various endodontic sealants, performing measurements a week after and a month after. Another group of teeth was filled with various medications and color measurement was performed after seven and fourteen days.

Statistical analysis of the collected data was performed with ANOVA test, paired T and Tukey. The results were presented in tables.

This study concluded that both sealants and medications alter the coronary color. In the case of sealants, TopSeal caused the least color changes, and wherein cement Endomethasone greater staining occurred. As medications, calcium hydroxide, chlorhexidine and DAP caused discoloration towards the yellow and green spectrum; Frank Paste generated the least color variation. The results were statistically significant.

Introducción

La Endodoncia es la especialidad de la odontología que se ocupa del diagnóstico y tratamiento de las enfermedades de la pulpa dental y tejidos periapicales. La terapia de los canales radiculares incluye una secuencia de etapas, a saber, Acceso Endodóntico, Preparación Químico Mecánica (PQM) y Obturación de Canales Radiculares (OCR), lo cual debe permitir la restauración definitiva[5] y así la restitución de la salud oral.

La OCR consiste en rellenar tridimensionalmente el canal radicular para establecer un sello adecuado apical y coronal que permita la adecuada reparación de los tejidos perirradiculares [5].

Existe una amplia variedad de cementos selladores, los que difieren en su composición. Los más utilizados a nivel nacional son el Eugenolato de Cinc, basado en la mezcla de Óxido de Cinc y Eugenol, el Cemento de Grossman, la Endomethasone y el TopSeal que tiene como base una resina.

En cuanto a las medicaciones tópicas intracanal, utilizadas entre sesiones y/o como control del contenido bacteriano, se encuentra el Hidróxido de Calcio ($Ca(OH)_2$) disuelto en vehículo acuoso, por lo general suero o agua destilada; este mismo mezclado con Paramonoclorofenol Alcanforado (PMCFA), conocido como Pasta de Frank; Clorhexidina (CHX) al 2%, y la Pasta Biantibiótica o Double Antibiotic Paste (DAP), utilizada preferentemente en Diente Permanente Joven[3]. Goldberg propone la utilización de una medicación endodóntica por 7 a 15 días para minimizar la posibilidad de reagudizaciones y reapariciones de colonias bacterianas en conductos infectados[12,21].

Grossman enumeró once requisitos y características que debe poseer un cemento sellador, dentro de los cuales se encuentra que “no debe manchar la estructura dentaria”[5]. Sin lugar a dudas, en la actualidad esta característica cobra especial relevancia debido al auge de la estética dental. El cambio de coloración dentinario es un hallazgo común que afecta el pronóstico estético de las piezas dentarias tratadas[18]. Ahmed, postula que diferentes tipos de medicaciones endodónticas pueden producir modificaciones en el color coronario, especialmente si son dejadas por periodos extensos de tiempo[2].

En razón a lo anteriormente expuesto esta investigación observó si existía variación de color en las coronas dentarias cuando se utilizan diferentes cementos selladores y medicaciones endodónticas.

Material y método

Se seleccionaron 175 incisivos de bovino recién extraídos, con integridad coronaria y libre de tinciones, los que se almacenaron en agua destilada a -7ºC en un refrigerador. Todos los dientes fueron higienizados con ultrasonido (Cavitron® Dentsply®), e inmersos en una solución de Hipoclorito de Sodio (Hertz®) al 2,5% p/p por 10 min.

Con un espectrofotómetro Vita Easyshade® Compact se midió el color de cada diente en el centro de la cara vestibular y se rotuló con un número. (Figura 1). Luego se realizó el acceso endodóntico con fresas redondas de diamante (Nº 2 a 6) de

Figura 1: Espectrofotómetro Vita Easyshade® Compact.



Figura 2: Dientes cortados a nivel del LAC.

alta velocidad. La PQM se realizó con Gates Glidden 4, 5 y/o 6 según la amplitud del canal, sólo hasta el tercio medio, utilizando Hipoclorito de Sodio (NaClO) 5.25% como solución irrigadora. Para el estudio se utilizó solamente la corona y 5 mm cervicales de raíz, por lo que se realizó un corte a 5 mm por debajo del Límite Amelo Cementario (LAC) y se selló el extremo apical con resina compuesta fotocurada Z250® de 3M ESPE. (Figura 2)

En los dientes escogidos para aplicar cementos selladores, se efectuó un protocolo de irrigación final con 5ml de NaClO al 5.25%, 1ml de EDTA al 10% por 2 minutos, y un enjuague final con 5ml de NaClO al 5.25%. Luego de este proceso se realizó nuevamente la medición del color. A las preparaciones se les colocó en su interior los diferentes cementos y medicaciones, dividiendo las muestras de la siguiente manera:

Los dientes seleccionados para cemento sellador se dividieron de la siguiente manera:

G1 Control sin cemento de obturación
G2 Eugenolato de Cinc (Hertz® y Derfla Alemán®)
G3 Endomethasone (Septodont®, France)
G4 Topseal (Dentsply, Maillefer®, Suiza)
G5 Cemento de Grossman (Hertz®)

Para medicación intracanal se dividieron en los siguientes grupos:

G1: grupo control sin medicación.

G2: $CaOH_2$ (Ultracal UX®)

G3: Pasta de Frank, preparada sobre una loseta de vidrio mezclando el polvo de $CaOH_2$ con Paramonoclorofenol alcanforado (Alfa Dental®)hasta obtener una mezcla homogénea.

G4: Gluconato de Clorhexidina gel al 2% preparado en recetario magistral.

G5: DAP preparado en recetario magistral.

Los cementos selladores y medicaciones se aplicaron con un Lentulo Nº40 a lo largo de todo el canal, respetando no aplicarlo en la cámara pulpar. Luego se selló la cámara con Vidrio Ionómero. Las muestras se mantuvieron a 37°C dentro de una incubadora.

Con el espectrofotómetro se registraron los cambios de coloración una semana después para todas las muestras, a las dos semanas para los grupos con medicación, y al mes para los grupos con cementos selladores. Los datos fueron analizados con el test estadístico ANOVA, Test de Tukey y Test T pareado.

Resultados

Los resultados obtenidos mediante análisis estadístico indican que existieron cambios significativos en el color de los dientes al mes para los grupos con cementos selladores, y a la semana y dos semanas para los grupos con medicaciones, tal como se observa en las tablas (1 al 12).

En todos los grupos, luego de realizada la PQM y previo a introducir los cementos obturadores, así como las medicaciones según el caso, se produjo una variación en las tres coordenadas de color desarrolladas por la Comisión Internacional de Eclairage. En relación a los parámetros utilizados para medir el color, se explican a continuación:

Parámetro L* : Corresponde a la claridad o brillo del diente y va de 0 a 100, siendo 0 el negro absoluto y 100 el total reflejo de la luz.

Parámetro a*: Corresponde al nivel de color entre rojo y verde que presenta el objeto, siendo el valor positivo para el color rojo y negativo para el verde.

Parámetro b*: Corresponde al nivel de color entre amarillo y azul que presenta el objeto, siendo positivo el color amarillo y negativo el azul.

Parámetro C*: Corresponde a la intensidad o saturación cromática del diente, la cual puede ser mayor o menor que el color VITAPAN Classical A1 - D4.

Parámetro H: Corresponde al tono cromático del diente que va desde el amarillo al rojizo del VITAPAN Classical A1 - D4.

Resultado en cementos selladores

Se realizó evaluación de variación en los parámetros L*, C* y H*

El parámetro L* del Eugenolato de Cinc presentó una reducción gradual en el tiempo, en cambio en el Cemento de Grossman las diferencias con el grupo control fueron significativas a la semana, aunque se hizo más lenta posteriormente. El Topseal presentó diferencias significativas a la semana, sin embargo, su reducción prácticamente fue mínima. Por último, el Endomethasone fue el que presentó una reducción más significativa en comparación a los demás.

La variación del parámetro C* para los cementos de Grossman, Endomethasone y Eugenolato de Cinc fue prácticamente similar, aunque de los tres, el Eugenolato de Cinc fue el que demostró la mayor reducción; los otros dos tuvieron resultados muy parecidos. El Topseal fue el único en que a la semana de medición presentó la menor de las diferencias significativas ($p < 0,05$).

Finalmente, dentro del parámetro H*, el Eugenolato de Cinc y Grossman exhibieron un comportamiento similar con diferencias significativas al mes de ser introducidos, aunque la disminución del cemento de Grossman fue menos acentuada. El TopSeal y Endomethasone, a diferencia de los anteriores, presentaron diferencias significativas a la semana ($p < 0,05$), pero el Endomethasone presentó la mayor disminución entre los cuatro al mes de medición.

Medicaciones endodónticas

En cuanto a la evaluación de éstas, se utilizaron los parámetros L*, a* y b*.

Todas presentaron un aumento del parámetro L*, tanto a la semana como a las dos semanas, es decir, se tornaron más claros. Entre todas, el CaOH2 mostró la mayor variación a la semana y el DAP a las dos semanas.

En relación al parámetro a*, los cuatro mostraron variación del color rojo al verde, tanto a la semana como a las dos semanas de estudio.

Finamente, en relación al parámetro b* todos mostraron una variación hacia el amarillo, la que se acentuó en el grupo del CaOH2 y Pasta de Frank a la semana de medición. La CHX exhibió la mayor variación a las dos semanas.

Resultados para los cementos selladores

Tabla 1. Medición del para metro L antes de la preparación y a la semana de introducidos los cementos.

Grupos	n	Antes de la preparación	1era semana	Valor p
		L0(ds)	L1(ds)	
Eugenolato de Cinc (G1)	15	2,893 (0,756)	9,993 (0,617)	p= 0,98 (p>0,05)
Grossman (G2)	15	3,920 (0,756)	13,953 (0,617)	p= 0,002 (p<0,05)
Endomethasone (G3)	15	6,040 (0,756)	7,087 (0,617)	p= 0,002 (p<0,05)
TopSeal (G4)	15	4,2 (0,756)	13,647 (0,617)	p= 0,005 (p<0,05)
Control (G5)	15	4,947 (0,756)	10,480 (0,617)	p<0,05

Tabla 2. Medición del para metro L antes de la preparación y al mes de introducidos los cementos.

Grupos	n	Antes de la preparación	1er mes	Valor p
		L0(ds)	L2(ds)	
Eugenolato de Cinc (G1)	15	2,893 (0,756)	12,580 (0,611)	p= 0,013 (p<0,05)
Grossman (G2)	15	3,920 (0,756)	13,387 (0,611)	p= 0,001 (p<0,05)
Endomethasone (G3)	15	6,040 (0,756)	4,827 (0,611)	p= 0,000 (p<0,05)
TopSeal (G4)	15	4,2 (0,756)	12,620 (0,611)	p= 0,011 (p<0,05)
Control (G5)	15	4,947 (0,756)	9,927 (0,611)	p<0,05

Tabla 3. Medición del para metro C antes de la preparación y a la semana de introducidos los cementos.

Grupos	n	Antes de la preparación	1era semana	Valor p
		L0(ds)	C1(ds)	
Eugenolato de Cinc (G1)	15	2,893 (0,756)	14,420 (1,081)	p= 0,000 (p<0,05)
Grossman (G2)	15	3,920 (0,756)	19,747 (1,081)	p= 0,000 (p<0,05)
Endomethasone (G3)	15	6,040 (0,756)	10,507 (1,081)	p= 0,005 (p<0,05)
TopSeal (G4)	15	4,2 (0,756)	9,587 (1,081)	p= 0,045 (p<0,05)
Control (G5)	15	4,947 (0,756)	5,247 (1,081)	p<0,05

Tabla 4. Medición del para metro C antes de la preparación y al mes de introducidos los cementos.

Grupos	n	Antes de la preparación	1er mes	Valor p
		L0(ds)	C2(ds)	
Eugenolato de Cinc (G1)	15	2,893 (0,756)	9,487 (0,903)	p= 0,000 (p<0,05)
Grossman (G2)	15	3,920 (0,756)	17,447 (0,903)	p= 0,000 (p<0,05)
Endomethasone (G3)	15	6,040 (0,756)	8,267 (0,903)	p= 0,003 (p<0,05)
TopSeal (G4)	15	4,2 (0,756)	9,107 (0,903)	p= 0,013 (p<0,05)
Control (G5)	15	4,947 (0,756)	4,913 (0,903)	p<0,05

Tabla 5. Medición de parámetro H antes de la preparación y a la semana de introducidos los cementos.

Grupos	n	Antes de la preparación	1era semana	Valor p
		L0(ds)	H1(ds)	
Eugenolato de Cinc (G1)	15	2,893 (0,756)	0,980 (0,300)	p= 0,095 (p>0,05)
Grossman (G2)	15	3,920 (0,756)	0,853 (0,300)	p= 0,84 (p>0,05)
Endomethasone (G3)	15	6,040 (0,756)	-2,040 (0,300)	p= 0,000 (p<0,05)
TopSeal (G4)	15	4,2 (0,756)	-1,453 (0,300)	p= 0,000 (p<0,05)
Control (G5)	15	4,947 (0,756)	1,287 (0,300)	p<0,05

Tabla 6. Medición de parámetro H antes de la preparación y al mes de introducidos los cementos.

Grupos	n	Antes de la preparación	1er mes	Valor p
		L0(ds)	H2(ds)	
Eugenolato de Cinc (G1)	15	2,893 (0,756)	-3,2 (0,458)	p= 0,013 (p<0,05)
Grossman (G2)	15	3,920 (0,756)	0,347 (0,458)	p= 0,009 (p<0,05)
Endomethasone (G3)	15	6,040 (0,756)	-5,040 (0,458)	p= 0,000 (p<0,05)
TopSeal (G4)	15	4,2 (0,756)	-3,2 (0,458)	p= 0,000 (p<0,05)
Control (G5)	15	4,947 (0,756)	0,180 (0,458)	p<0,05

Resultados para las medicaciones endodónticas:

Tabla 7. Medición de parámetro L antes de la preparación y a la semana de la medicación.

Grupos	n	Antes de la preparación	1era semana (con medicación)	Valor p
		La (ds)	Ld1 (ds)	
Control (G1)	10	88,15 (5,822)	93,85 (5,444)	p= 0,0060 (p<0,05)
CaOH2 (G2)	10	93,08 (2,342)	93,08 (1,810)	p= 0,0001 (p<0,05)
Frank (G3)	10	94,51 (3,776)	94,43 (2,452)	p= 0,1216 (p>0,05)
CHX (G4)	10	92,56 (2,783)	95,14 (2,752)	p= 0,0279 (p<0,05)
DAP (G5)	10	90,63 (2,994)	93,43 (3,308)	p= 0,0091 (p<0,05)

Tabla 8. Medición de parámetro L antes de la preparación y a las 2 semanas de la medicación.

Grupos	n	Antes de la preparación	2a semana (con medicación)	Valor p
		La (ds)	Ld2 (ds)	
Control (G1)	10	88,15 (5,822)	94,44 (3,131)	p= 0,0014 (p<0,05)
CaOH2 (G2)	10	93,08 (2,342)	96,61 (1,240)	p= 0,0073 (p<0,05)
Frank (G3)	10	94,51 (3,776)	94,28 (2,054)	p= 0,0834 (p>0,05)
CHX (G4)	10	92,56 (2,783)	94,81 (1,504)	p= 0,0004 (p<0,05)
DAP (G5)	10	90,63 (2,994)	95,72 (3,139)	p= 0,0015 (p<0,05)

Tabla 9. Medición de parámetro a* antes de la preparación y a la semana de la medicación.

Grupos	n	Antes de la preparación	1era semana (con medicación)	Valor p
		a*a (ds)	a*d1 (ds)	
Control (G1)	10	0,53 (1,491)	-0,58 (1,569)	p= 0,0165 (p<0,05)
CaOH2 (G2)	10	1,29 (1,342)	-1,07 (0,641)	p= 0,0000 (p<0,05)
Frank (G3)	10	1,02 (1,102)	-0,95 (0,659)	p= 0,0007 (p<0,05)
CHX (G4)	10	-0,17 (1,146)	-1,48 (0,537)	p= 0,0019 (p<0,05)
DAP (G5)	10	0,47 (0,978)	-0,83 (0,340)	p= 0,0007 (p<0,05)

Tabla 10. Medición de parámetro a* antes de la preparación y a las 2 semanas de la medicación.

Grupos	n	Antes de la preparación	2a semana (con medicación)	Valor p
		a*a (ds)	a*d2 (ds)	
Control (G1)	10	-0,07 (1,109)	-1,32 (0,476)	p= 0,0015 (p<0,05)
CaOH2 (G2)	10	0,48 (0,809)	-1,82 (0,789)	p= 0,0000 (p<0,05)
Frank (G3)	10	0,64 (0,920)	-1,44 (0,550)	p= 0,0000 (p<0,05)
CHX (G4)	10	0,36 (1,047)	-1,39 (0,456)	p= 0,0003 (p<0,05)
DAP (G5)	10	0,47 (0,887)	-1,15 (0,490)	p= 0,0001 (p<0,05)

Tabla 11. Medición de parámetro b* antes de la preparación y a la semana de la medicación.

Grupos	n	Antes de la preparación	1era semana (con medicación)	Valor p
		b*a (ds)	b*d1 (ds)	
Control (G1)	10	20,4 (6,849)	22,55 (7,127)	p= 0,1693 (p>0,05)
CaOH2 (G2)	10	16,63 (1,656)	22,89 (1,288)	p= 0,0002 (p<0,05)
Frank (G3)	10	19,37 (1,041)	22,23 (3,166)	p= 0,0265 (p<0,05)
CHX (G4)	10	18,42 (3,067)	20,7 (3,695)	p= 0,0049 (p<0,05)
DAP (G5)	10	18,95 (1,666)	20,21 (1,519)	p= 0,0006 (p<0,05)

Tabla 12. Medición de parámetro b* antes de la preparación y a las 2 semanas de la medicación.

Grupos	n	Antes de la preparación	2a semana (con medicación)	Valor p
		b*a (ds)	b*d2 (ds)	
Control (G1)	10	16,66 (2,506)	19,05 (2,327)	p= 0,0027 (p<0,05)
CaOH2 (G2)	10	19,54 (3,581)	21,77 (3,525)	p= 0,0020 (p<0,05)
Frank (G3)	10	19,82 (1,189)	21,16 (1,857)	p= 0,0305 (p<0,05)
CHX (G4)	10	17,11 (1,199)	20,48 (1,205)	p= 0,0000 (p<0,05)
DAP (G5)	10	19,2 (2,591)	21,01 (3,319)	p= 0,0120 (p<0,05)

Discusión

Al momento de elegir un material endodóntico se deben considerar una serie de factores, entre ellos el que menos interfiera en el color del diente, aspecto relevante hoy en día, debido al auge de la estética dental.

En relación a los estudios en que se evalúa diferencias de color, diversos estudios han utilizado únicamente el método visual, (Gutiérrez et al. 1968 y Van der Burgt et al. 1986), por lo que no existía un resultado científicamente cuantificable. Actualmente se emplean equipos electrónicos que permiten medir de forma más exacta las variaciones de color, ya que se basan en la reflectancia del espectro de luz. Estos equipos son conocidos como espectrofotómetros, los cuales requieren un manejo cuidadoso al momento de realizar mediciones, para disminuir o eliminar los errores de manipulación, obteniendo los resultados lo más exactos posible[7,9,10].

Esta investigación tuvo como objetivo determinar cómo los cementos obturadores y medicaciones endodónticas influyen en el color de las piezas dentarias. Se utilizaron los materiales más comúnmente aplicados en la práctica clínica. Se determinó que todos los materiales estudiados produjeron cambios de color en la corona dentaria, lo que coincide con otros estudios previos realizados por Gutiérrez et al. 1968; Van der Burgt et al. 1986, Loannidis et al. 2013; Lenherr et al. 2012; Walsh&Athanassiadis 2007; Könzgen et al. 2012, Ahmed & Abbott, 2012; Lenherr et al. 2012; Althumairy et al. 2014.

En relación a los cementos selladores, la Endomethasone fue el que produjo más cambios de color de las coronas dentarias, lo que se expresó como un intenso oscurecimiento de la corona más una tendencia a enrojecerla y aumentar su saturación. Esto se debe posiblemente a que tiene entre sus componentes yodotimol. Su comportamiento hace que sea la última alternativa a utilizar como cemento obturador al realizar la OCR.

El cemento Eugenolato de Cinc es un cemento de uso común y su comportamiento fue mejor que Endomethasone, sin embargo, tiene tendencia a oscurecer la corona debido a la inestabilidad entre el enlace del Óxido de Cinc y el Eugenol[7].

El cemento Grossman provocó tinciones en los dientes tal como lo demostró Van der Burgt et al. en 1986. A pesar de oscurecer de forma rápida, es el que menos tiende a enrojecer el diente y la causa también se debería a la inestabilidad del enlace entre los dos componentes. Aun así, es una alternativa a utilizar.

Según el presente estudió, el cemento TopSeal es el que produce la menor variación de color. Estos resultados concuerdan con Walsh & Athanassiadis (2007) que encontraron que el cemento TopSeal o AH-Plus tiene mayor estabilidad en el tiempo. Esto se debe a que contiene óxido de zirconio como radiopacificador, el que no provoca reacciones químicas que puedan teñir los dientes. Lenherr et al. 2012, al igual que Meincke et al. 2012 obtuvieron resultados similares. Sin embargo, los resultados difieren de los encontrados por Elkhazin et al. 2011, donde el cemento producía tinciones luego de seis semanas y una disminución luego de la octava semana.

La mayoría de los estudios se han realizado con un margen de un año en promedio, donde en ciertos casos los cambios del color se comenzaron a apreciar al mes, seis meses, un año. Dado que el presente estudio se efectuó hasta un mes, se propone ampliar las observaciones a un plazo mínimo de seis meses.

Finalmente, bajo las condiciones experimentales descritas, se concluye que todos los cementos estudiados, independientemente de su composición química, provocan tinciones en las coronas dentarias en diferentes grados. De acuerdo a los resultados obtenidos, se recomienda el siguiente orden de aplicación: cemento TopSeal, es la mejor alternativa debido a que es más estable en el tiempo; Grossman, oscurece la corona y la torna más amarillenta, pero de forma leve; Eugenolato de Cinc presenta un comportamiento similar al Grossman, pero es más notorio en el oscurecimiento y el tono amarillento que adquiere la corona; Endomethasone es el que provoca las tinciones más importantes por lo que se estima que es el menos recomendable.

En cuanto a las medicaciones, dado que deben ser retiradas en un período no mayor a 7 o 15 días, no se realizó medición más allá de ese tiempo.

El $CaOH_2$ tuvo un comportamiento similar a lo que muestran los estudios existentes como Kim et al, 2000. De sus resultados se concluye que la corona dentaria varía su color hacia el blanco y amarillo, lo que podría deberse a que los iones $Ca2^+$ y OH^- provenientes de la disociación del compuesto, difunden a través de los túbulos dentinarios y reaccionan con la hidroxiapatita para formar un precipitado de cristal que produciría los cambios de color en el diente.

La pasta de Frank fue la que mostró menor variación para los parámetros L* y b*, lo que indicaría que provocó menos tinciones que las demás medicaciones. Estos resultados son consistentes con las publicaciones de Camargo et al, 2006 y Bretas et al, 2012, quienes describen que este comportamiento se puede deber a que el vehículo utilizado, en este caso Paramonoclorofenol alcanforado, el cual le otorgaría mayor consistencia, retardando la velocidad de disociación de los

iones y, en consecuencia, menor difusión de estos a través de los túbulos dentinarios.

El Gluconato de Clorhexidina al 2%, presentó resultados opuestos a los reportados en la literatura. Ahmed y Abbott (2012), Vivacqua y Gomez (2002) relatan que la decoloración tanto en dentina como en esmalte era evidente con el uso de esta medicación. Sin embargo, en este estudio los resultados evidenciaron que la variación para los parámetros a* y b* no fue considerable a la semana y a las dos semanas de estudio.

El DAP exhibió alteraciones de color a la semana y a las dos semanas de medición, en todos los parámetros estudiados. Resultados comparables con Althumairy R. et al. (2014), en cuyos hallazgos se vio un cambio de coloración dentinario a los 28 días después de colocada la medicación.

Se debe hacer hincapié en que, para cualquier procedimiento de medicación endodóntica entre sesiones, es necesario dejar libre de medicación la cámara pulpar, asegurando que el medicamento quede solo en el sistema de canales radiculares, para disminuir al máximo las posibilidades de modificación del color coronario.

Souza et al, 2011 y Althumairy et al, 2014, describen que a pesar del lavado e irrigación profusa del SCR siempre queda un porcentaje de medicación en los canales radiculares. Esto advierte que si no se realiza la OCR prontamente podrían acrecentarse los cambios de coloración en el tiempo.

Los resultados positivos al cambio de coloración coronario percibidos en este estudio no implican que estos sean considerables clínicamente, por lo que se sugiere no discriminar las medicaciones por la variación estética, ya que el beneficio de su comportamiento biológico es más importante a la hora de seleccionar uno u otro fármaco.

Referencias Bibliográficas

1. Ahmed and Abbott, Discoloration potential of endodontic procedures and materials: a review, IEJ, 2012; 45: 883-897.
2. Brook and Smith, The clinical measurement of tooth color and stain, IDJ, 2007;57-324-30.
3. Davis y col, Sealers distribution in coronal dentin, JOE, 2002; 284-64-466.
4. Dukic y col, Clinical comparison of flowable composite toother fissure sealing materials- a 12 months study. Coll. Antropol, 2007, 4, 1019-24.
5. Guthmann Witherspoon; Vías de la pulpa; Cohen, Burns; octava edición, Editorial ElSevier, California, 2004, 9; 289-358.
6. Ingle y col, Endodoncia, quinta edición, editorial McGraw Hill, California, 2004, 581-681.
7. Ioannidis y col, Crown discoloration induced by endodontic sealers: Measurement of commission international de l´eclairage´s L*, a*, b* chromatic parameters. OperativeDentistry, 2013; 38-1-11.
8. Joiner, Effect of endodontic sealers on tooth colour, JOD, 2004; 32-3-12.
9. Könzgen y col, Effect of endodontic sealers on tooth colour, JOD, 2012; 1-4.
10. Lenherr y col, Tooth discoloration induced by endodontic materials: a laboratory study, IEJ, 2012; 45-942-49.
11. Soares, Goldberg, Endodoncia: Técnica y fundamentos, Editorial medica panamericana, Buenos Aires, 2005, 141-65
12. Althumairy R, et Al. Effect of dentin conditioning with intracanal medicaments on survival of stem cells of apical papilla, Journal of endodontics, 2014;40;4.
13. Athanassiadis B, Abbott PV, Walsh LJ, “The use of calcium hydroxide, antibiotics and biocides as antimicrobial medicaments in endodontics”, Australian Dental Journal Supplement: 2007;52:1
14. Bretas L, et al, “In vitro diffusion of hydroxyl ions form medicaments pastes based on calcium hydroxide”, Dental Press Endodontic: 2012;2:36-41.
15. Brewer J, Wee A, Seghi R, “Advances in color matching”, the dental clinics of north America: 2004;48:341-358.
16. Camargo CHR, et al, “Vehicle influence on calcium hydroxide pastes diffusion in human and bovine teeth”, Dental Traumatology: 2006;22:302-306.
17. Cohens S y Burns R, “Vías de la pulpa”, 7ma edición, Mosby, Madrid,1999:43
18. Dozic A, et al, “Performance of five commercially available tooth color-measuring devices”, Journal of Prosthodontics: 2007;16:93-100.

Efectividad de diferentes soluciones de irrigación en la limpieza de las paredes del conducto radicular

Effectiveness of different irrigation solutions in cleaning of root canal walls

Mariel Beatriz Galiana

Odontóloga.
Especialista en Metodología de la Investigación.
Especialista en Medicina Social y Comunitaria. Doctorando.
Docente Cátedra Endodoncia y Cátedra Microbiología e Inmunología, Facultad de Odontología, Universidad Nacional del Nordeste.

Carlos Lugo De Langhe

Odontólogo.
Doctorando. Becario de Perfeccionamiento de CyT.
Docente Cátedra de Endodoncia, Facultad de Odontología, Universidad Nacional del Nordeste.

Natalia Belén Montiel

Odontóloga.
Becario de Perfeccionamiento de C y T. Adscripta en Perfeccionamiento en la disciplina e iniciación en la investigación.
Cátedra de Endodoncia, Facultad de Odontología, Universidad Nacional del Nordeste.

Silvia Ortega

Odontóloga.
Magister en Ciencias Médicas Tropicales. Doctorando.
Profesora Adjunta Cátedra de Microbiología e Inmunología.
Facultad de Odontología.
UNNE

Resumen

La irrigación es un procedimiento indispensable en la limpieza y conformación de los canales radiculares (CR). Cuando el instrumento entra en contacto con las paredes del CR, produce una capa de detritos denominada barro dentinario. Las sustancias irrigadoras no remueven por si solas esta capa adherida, por lo que es necesario usar sustancias quelantes y asociaciones de soluciones de irrigación con el fin de obtener un sistema de canales adecuadamente limpio que permita el íntimo contacto con el material de obturación.

Se utilizaron 32 premolares humanos, se los dividió en dos grupos de 16 unidades experimentales, se les realizó aperturas para acceso endodóntico y preparación biomecánica con dos técnicas de preparación, manual (mixta) y mecánico-rotacional (protaper), irrigando de forma alternada, el grupo I con hipoclorito de sodio al 2,5% y EDTA al 17%, y el grupo II con hipoclorito de sodio al 5,25% y EDTA al 17%, realizando en ambos una irrigación final con EDTA al 17 % durante 3 minutos. Se cortaron las piezas dentarias a nivel cervical eliminando la corona y a lo largo del eje mayor para separar las raíces en dos partes. Se observaron al MEB y se obtuvieron 194 microfotografías, registrando los datos de acuerdo a 5 categorías.

Se encontraron diferencias significativas en la limpieza del tercio apical del grupo II irrigando con EDTA (17%) e hipoclorito de sodio al 5,25%. No hallándose diferencias significativas en los tercios cervical y medio de los grupos I y II y del tercio apical del grupo I.

Palabras clave: Hipoclorito de sodio, EDTA, Barro dentinario

Summary:

The Irrigation is an essential procedure in cleaning and shaping of root canals (CR). When the instrument comes into contact with the walls (CR), produces a layer of debris called smear layer. Irrigating substances by themselves do not remove this adhered layer, making it necessary to use chelators and associations of irrigation solutions in order to obtain an adequately clean root canal system that allows intimate contact with the sealing material.

32 human premolars were used, they were divided into two groups of 16 experimental units, underwent endodontic access openings and biomechanical preparation with two preparation techniques, manual (mixed) and mechanical-rotational (ProTaper), irrigating alternately, the Group I with sodium

hypochlorite 2.5% and EDTA 17%and group II with sodium hypochlorite 5.25% and EDTA 17%, and the final irrigation with EDTA 17% in both groups during 3 minutes. Teeth were cut for eliminating cervical crown and along the major axis to separate the roots into two parts. Were observed with MEB and obtained 194 photomicrographs, data were recorded according to 5categories.

Significant differences were found in cleaning the apical third of the group II. No significant difference was found in the cervical and middle thirds of the groups I and II and the apical third of group I.

Keywords: *Sodium hypochlorite, EDTA, smear layer*

Introducción

La terapia endodóntica consiste en la eliminación completa de la pulpa que ha sufrido un daño irreversible y de todo el tejido remanente mediante los procedimientos de limpieza, conformación y obturación del sistema de canales radiculares, de manera que se pueda conservar el diente como una unidad funcional dentro del arco dental.[1] Durante este proceso se utilizan instrumentos endodónticos y soluciones químicas auxiliares para la irrigación, lo cual hace necesario seleccionar sustancias que tengan la capacidad de eliminar tanto las sustancias orgánicas como las inorgánicas y que cumplan funciones de desinfección, lubricante, baja tensión superficial y no presentar efectos citotóxicos para los tejidos periapicales, requisitos de una sustancia irrigadora ideal.[2]

La irrigación es un procedimiento indispensable en la limpieza y conformación de los canales radiculares y cuyos objetivos, son la eliminación de restos pulpares, virutas dentinarias y todo material del interior del sistema que pudiera haber sido producido por las bacterias o la instrumentación misma. Durante la limpieza y conformación del canal radicular, se generan restos orgánicos (pulpa y predentina) y restos inorgánicos (limallas dentinarias), que se depositan sobre las paredes del canal y forman una capa de barro dentinario (BD) o *smear layer*.[3]

El "barrillo dentinario" o "smear layer" fue descrito por primera vez en 1963[4], y desde el punto de vista químico la capa de barro dentinario se compone de dos fases[3]. El componente orgánico lo forman restos de tejido necrótico o no, bacterias, células sanguíneas, fibras de colágeno de la dentina e incluso prolongaciones dentinoblásticas[5]. El componente inorgánico lo constituyen las virutas o partículas de los tejidos duros del diente, en este caso de dentina, compuestas por hidroxiapatita que se desprenden durante la instrumentación, y que unido a los fluidos orales y a los líquidos de irrigación forman una sustancia mas o menos homogénea[6-9].

La tendencia actual considera remover el barrillo dentinario, con el fin de lograr reducir el número de microorganismos que puedan estar presentes en él [10], eliminar los restos orgánicos que sirven de sustrato para el crecimiento y desarrollo bacteriano, aumentar la permeabilidad dentinaria optimizando la desinfección del canal al permitir una mejor acción del irrigante y de la medicación tópica [11-12].

Se han propuesto la utilización de diversas sustancias, tales como el hipoclorito de sodio en distintas concentraciones, el EDTA (sal disódica y trisódica del ácido etilendiaminotetraacético), clorhexidina en distintas concentraciones en solución y en gel, ácidos como el cítrico y láctico en diferentes concentraciones, entre otros; usados en forma individual o asociados para potenciar su acción para la eliminación del barro dentinario o smear layer. Son tratamientos alternativos del sustrato dentinario con *smear layer* que producen distintos procesos a saber: capa de hibridización propuesta por Nakabayashi N. y cols[13], hibridización reversa[14], capa de reacción-integración[15], capa intermedia por oxidación desproteinización, así llamada en honor a McLean J. y Kramer i.[16] que fueron los primeros que observaron adhesión a dentina con adhesivos resinosos.

El hipoclorito de sodio es la sustancia proteolítica más comúnmente utilizada para la irrigación de los CR, debido a sus excelentes propiedades. A pesar de esto es incapaz de disolver la sustancia inorgánica que se encuentra en el barro dentinario, dificultando de esta manera su eliminación. Es por ello que se recomienda su utilización en combinación con alguna sustancia quelante, de las cuales, una de la más utilizadas es el **ácido** etilendiaminotetraacético (EDTA) al 17 %.[17]

La quelación es un fenómeno físico-químico por el cual ciertos iones metálicos son retirados de los complejos de los que forman parte, sin constituir una unión química con la sustancia quelante y sin ninguna combinación, este proceso es repetido hasta acabar la acción quelante.[18]

El EDTA fue el primer agente quelante descrito para el uso en endodoncia por Nygaard Östby en 1957. Se utiliza como sal disódica o trisódica del EDTA. Es un quelante específico para el ion calcio y por consiguiente para la dentina. Es una sustancia fluida con un pH neutro de 7,3. Se emplea en una concentración del 10 al 17%. Con esta solución se logra reducir a siete el grado de dureza Knoop de la dentina, que normalmente tiene una dureza de 42 cerca de la luz del canal no tratado. Además es usado para lubricación, emulsificación y para mantener las virutas dentinarias en suspensión.

El efecto de los agentes quelantes ha sido evaluado mediante una variedad de métodos tales como microscopía electrónica, medidas de microdureza y microradiográficamente,

donde se analizó la eficiencia de estos agentes en la remoción del s*mear layer,* la desmineralización y ablandamiento de la dentina radicular.[19]

La dentina morfológicamente está formada por túbulos que varían en cantidad y tamaño según la profundidad, edad del paciente y el tipo de dentina.[20]

Estructuralmente, se pueden distinguir dos zonas de dentina, la intertubular y la peritubular diferentes entre sí. La dentina intertubular representa el 18 % en la dentina circumpulpar y es la que posee la mayor proporción de tejido orgánico, contiene las proteínas (colágeno, glicosaminoglicanos, proteoglicanos y factores de crecimiento o proteínas dentinogénicas) que participan activamente en el proceso adhesivo, las que pueden ser alteradas, degradadas y desnaturalizadas por ácidos acondicionadores en bajas y altas concentraciones. La dentina peritubular es un tejido hipermineralizado rico en cristales de hidroxiapatita y con escaso contenido colagenoso, que rodea los túbulos dentinarios y cuya participación en el mecanismo de adhesión es menor[20] . Las características estructurales de la dentina y el advenimiento de nuevos materiales que buscan adhesión a la misma, han creado corrientes de opinión encontradas, donde no interesa tanto el espesor y la profundidad de la capa adhesiva obtenida, sino la adaptación final del material de obturación.[21, 22]

De acuerdo a lo expuesto el propósito de esta investigación es evaluar comparativamente la capacidad de acondicionamiento final de la dentina del canal radicular con diferentes sustancias químicas irrigadoras, después de la limpieza y conformación químico-mecánica.

Material y Método

El diseño del trabajo fue del tipo experimental, observacional, transversal y comparativo. Para la muestra se utilizaron 32 premolares superiores o inferiores extraídos por alumnos de la Cátedra de Cirugía I Curso de la Facultad de Odontología de la UNNE. Se contó con la aprobación del Comité de Bioética de la FOUNNE Dictamen Nº 28/2011 (Ctes, 29 de julio de 2011).

Para la selección de los dientes se consideraron los siguientes criterios de inclusión: Piezas dentarias con desarrollo radicular completo, constricción apical y con foramen permeable a una lima de pasaje Nº 10, unirradiculares, raíces rectas, sin presencia de reabsorción cemento-dentinaria. Inmediatamente de ser extraídas se mantuvieron en un recipiente con suero fisiológico bajo refrigeración a 4°C. Para tal fin se diseño un dispositivo ad-hoc donde se insertaron las piezas dentarias, y las raíces quedaron sumergidas en un medio húmedo, oasis vegetal embebido en saliva artificial (NAF), para evitar su desecamiento durante la experimentación. (**Fig. 1)**



Figura 1. Piezas dentarias sumergidas en oasis vegetal embebido en saliva artificial (NAF)

Figura 2. Instrumentación mecánico rotacional

Los 32 premolares superiores e inferiores se distribuyeron en forma aleatoria en 2 grupos de 16 unidades experimentales cada uno. Se tomaron radiografías preoperatorias de cada pieza dentaria. Luego se procedió a realizar las aperturas coronarias para accesos endodónticos con fresas troncocónicas Nº 701 y 702 para alta velocidad con refrigeración continua. Las paredes de la cavidad de acceso se rectificaron con las fresas Endo Z (Dentsply Maillefer, Ballaigues, Suiza). Se realizó cateterismo de los conductos radiculares con una lima K Nº10 (Denstply/ Maillefer), para verificar la permeabilidad del foramen.

Para la instrumentación se utilizaron dos técnicas: manual (mixta) y una mecánico-rotacional (Protaper) (**Fig. 2**). La irrigación se hizo permanentemente con cada cambio de instrumento alternando las soluciones de irrigación y al finalizar se realizó el acondicionamiento de la dentina con 2 ml de EDTA al 17%. Se utilizó la técnica de irrigación simple con agujas del laboratorio Tedequim (Argentina).

En el grupo I se irrigaron 16 canales radiculares después de cada cambio instrumento manual (8 CR) o mecánico-rotacional (8 CR) con hipoclorito al 2,5% y EDTA al 17 % en forma alternada e irrigación final se hizo con EDTA al 17 % durante 3 minutos.

Figura 3. Piezas dentarias cortadas a nivel cervical con disco de carborundum

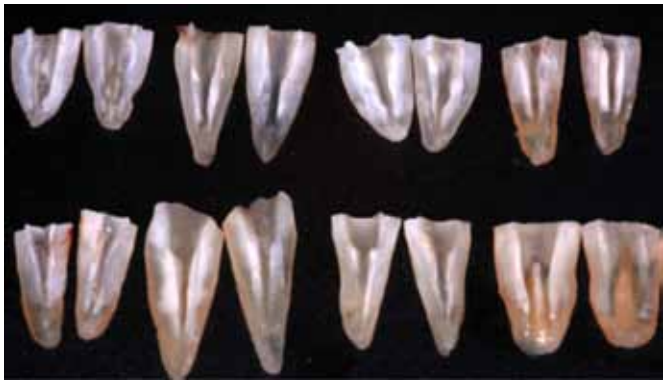

Figura 4. Piezas dentarias cortadas a lo largo de su eje mayor.

En el grupo II se irrigaron 16 CR después de cada cambio de instrumento manual (8CR) o mecánico-rotacional (8CR) con hipoclorito al 5,25% y EDTA al 17 % en forma alternada y el acondicionamiento final se hizo con EDTA al 17 % durante 3 minutos.

Las piezas dentarias fueron cortadas en dirección perpendicular a su eje a nivel cervical para eliminar la corona, con discos de carborundum a baja velocidad y refrigeración acuosa continua, luego se procedió a cortar de manera longitudinal a lo largo del eje dentario, obteniéndose dos mitades. (**Fig. 3 y 4)**. Se obtuvieron un total de 194 microfotografías.

Todos los cortes fueron llevados al Microscopio Electrónico de Barrido, Jeol 5800LV, de la Universidad Nacional del Nordeste, donde se realizó el secado a punto crítico de la muestras y donde luego se metalizaron para su posterior visualización.(**Fig. 5)** Se hizo un análisis estructural de la morfología del sustrato de la pared dentinaria, en cuanto a eliminación o no del barro dentinario o *smear layer* después de cada una de las soluciones químicas utilizadas, solas o asociadas, para lo cual se realizó una plantilla informática con cuatro campos para superponer sobre las imágenes electrónicas para realizar la observación **(Fig. 6)** y registro de datos de acuerdo a los siguientes criterios, establecidos en las siguientes categorías:

Figura 5. Piezas dentarias preparadas para ser observadas al MEB

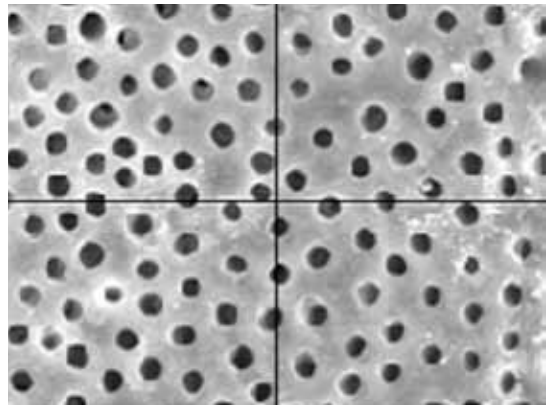

Figura 6. Imagen obtenida del MEB dividida en cuatro campos para su observación

0= Ausencia de barro dentinario (BD) con todos los túbulos abiertos

1= Mínima cantidad de BD con más del 75% de túbulos abiertos

2= Moderada cantidad de BD con más del 50% de túbulos abiertos

3= Gran cantidad de BD con solo el 25% de túbulos abiertos

4= La capa residual de BD cubre toda el área

Los datos fueron analizados estadísticamente mediante la prueba de Chi cuadrado para comparar los tercios, cervical, medio y apical de las muestras utilizadas.

Resultados

Se encontraron diferencias significativas en la limpieza del tercio apical del grupo II irrigando con EDTA (17%) e hipoclorito de sodio al 5,25%. No hallándose diferencias significativas en los tercios cervical y medio de los grupos I y II y del tercio apical del grupo I (Tabla Nº 1).

En la tabla Nº 2 se observa que el mayor porcentaje de categoría 0 correspondiente a: ausencia de barro dentinario con todos los túbulos abiertos, se observaron en el tercio medio del grupo I.

Tabla Nº 1: Resultados Chi Cuadrado Pearson Valor p < 0,05

	Grupo I	Grupo II
Cervical	0,0976	0,3881
Medio	0,2133	0,4779
Apical	0,573	0,0283

Tabla Nº 2: Resultados del Grupo I y II en las cinco categorías evaluadas por MEB

	Grupo I						Grupo II					
	Manual			Mecanizada			Manual			Mecanizada		
	Cervical	Medio	Apical	Cervical	Medio	Apical	Cervical	Medio	Apical	Cervical	Medio	Apical
0	12%	31%	12%	6%	6%	6%	0%	6%	0%	0%	0%	0%
1	31%	37%	31%	56%	62%	18%	56%	68%	18%	37%	37%	0%
2	37%	25%	25%	25%	25%	37%	25%	25%	25%	43%	50%	25%
3	12%	6%	25%	12%	6%	37%	18%	0%	56%	18%	12%	56%
4	6%	0%	6%	0%	0%	0%	0%	0%	0%	0%	0%	18%

Discusión

En un estudio Pineda Vélez y cols. compararon la acción del EDTA al 17% de la casa comercial Eufar y EDTA al 17% genérico, con el fin de establecer su respectivo efecto en la terapéutica del canal radicular, a pesar de no obtener diferencias significativas, se pudo observar una disminución en la cantidad de barro dentinario en el tercio apical, lo que coincide con los resultados del presente estudio[23]. En tanto Estrela y cols. han encontrado que el efecto del quelante EDTA al 17% e Hipoclorito de Na al 5,25% es mayor a nivel cervical y medio de la raíz, pero deficiente en el tercio apical, lo que no coincide con los resultados de este estudio en el que el mayor efecto se dio en el sector apical, a pesar de haber utilizado el mismo protocolo de irrigación[24] . Por su parte Olmos Fassi J y cols. en un estudio similar concluyeron, que ninguna solución es por sí misma capaz de eliminar el barro dentinario, por lo tanto, para obtener una óptima limpieza se debería utilizar combinaciones de sustancias irrigadoras[25].

Chaves y Fröner valoraron la eficacia de los irrigantes endodónticos en la eliminación de la capa de barrillo dentinario de las paredes de los canales radiculares instrumentados. La combinación de soluciones irrigantes utilizados fueron: NaOCl al 1%, NaOCl al 1% más EDTA al 17%, clorhexidina al 2% en gel y Ricinus communis en gel. Las microfotografías de los tercios apical y medio fueron evaluados con la ayuda de la Fotoscore - v 2.0 software. Los resultados indicaron que la mezcla de NaOCl más EDTA al 17% eliminó completamente la capa de frotis de las paredes dentinales, lo que no coincide con nuestros resultados, porque a pesar de que se obtuvo una buena remoción del barro dentinario en algunos tercios, nunca se eliminó totalmente[26]. Torabinejad, y cols. evaluaron diferentes irrigantes como MTAD, EDTA e NaOCl en diferentes concentraciones, en el Grupo C utilizaron NaOCl al 5,25% y EDTA al 17% y lograron una buena limpieza en los tercios cervical y medio, no así el tercio apical[27].

Conclusiones

De las asociaciones utilizadas en esta investigación la de EDTA al 17% e Hipoclorito de sodio al 5,25 % fue la que demostró mayor capacidad para eliminar el *smear layer* o barro dentinario.

Si bien el hipoclorito de sodio (2,5% -5,25%) y el EDTA (17%), son las soluciones químicas más utilizadas en la limpieza del conducto radicular, estas no eliminaron la totalidad de la capa residual, bajo las condiciones experimentales de este estudio.

Bibliografía

1. Pérez E, Burguera E, Carvallo M. Tríada para la limpieza y conformación del sistema de conductos radiculares. Acta Odontol. Venez. 2003; 41 (2): 159-165.
2. Zenhder M. Root Canal Irrigants. *J* Endod. 2006; 32 (5): 389-98.
3. Mc Comb D, Smith DC.A preliminary scanning electron microscopic study of root canals after endodontic procedures.J Endod. 1975; 1 (7): 238-242.
4. Boyde A, Switsur VR, Stewart ADG. An assessment of two new physical methods applied to the study of dental tissues. En: Advances in fluorine research and dental caries prevention. Oxford, Pergamon Press, 1963; 1: 185-193.
5. Mader CL, Baumgartner C, Peters DD. Scanning electron microscopic investigation of the smeared layer on root canal walls. J Endod. 1984; 10: 477-483.
6. Uribe J, Priotto EG, Cabral JR. Restauraciones para amalgama. Planificación operatoria y preparaciones cavitarias. En: Uribe J: Operatoria dental. Cienciapractica. Madrid, EdicionesAvancesMédico-Dentales. 1990; 99-100.

7. Tao L, Pashley DH, Boyd L.Effect of different types of smear layers on dentin and enamel shear bond strengths. Dent Mater.1988; 4: 208-216.
8. Farouz R, Delzangles B, Laurent E. La capa parietal endodóncica. Rev EuropOdont-Estomatol. 1988; 17: 107-115.
9. Pashley DH, Tao L, Boyd L.Scanning electron microscopy of the substructure of smear layers in humane dentine. Arch Oral Biol. 1988; 33: 265-270.
10. Di Lenarda R, Cadenaro M, Sbaizero O. Effectiveness of 1 mol L-1 citric acid and15% EDTA irrigation on smear layer removal. Int Endod J. 2000; 33: 46-52.
11. Hülsmann M, Heckendorff M, lennon A.Chelanting agents in root canal treatment:mode of action and indications for their use. Int Endod J. 2003; 36: 810-830
12. Torabinejad M, Cho Y, Khademi AA, Bakland K, Shabahang S. Efecto de diferentes concentraciones de hipoclorito sódico sobre la capacidad de eliminación del barrillo dentinario del MTAD. Rev Esp Endod. 2003; 21 (3): 179-190
13. Nakabayashi N, Kojima K,Mashura et al.The promotion of adhesión by the infiltration of monomer into tooth substrates.Journal Of Biomedical Material research. 1982; 16: 262-273
14. Prati C, Chersoni S, Pashley DH.Effects of removal of surfacecollagenfibriles on resin-dentinbonding.Dent Mater. 1999; 15(5):323
15. Van MeerbeekB. Yoshida Y. Snauwart J et al.Hibridization effectiveness of two-step versus a three-step smear layer removing adhesive system esaminated correlatively by TEM an AFM. J. Adhes Dent.1999;1:7-23
16. McLean J, Kramer I. A clinical and pathological evaluation of a sulphinic acid activated resin for used in restorative dentistry. British Dental Journal. 1952; 93:255-269.
17. Himel V T, Mcspadden Jt, Goodis H E. Instrumentos, Materiales y Dispositivos. En: Cohen S, Hargreaves K M. Vias de la Pulpa. 9° ed. Madrid: Elsevier. 2008; 239-295.
18. Teixeira K I R, Cortes M E.Estado actual de la indicación de antimicrobianos para la medicación intracanal. Acta odontolVenez. 2005; 43(2): 177-180.
19. Verdelis K, Eliades G, Oviir T, Mergelos J. Effect of chelating agents on the molecular composition and extent of decalcification at cervical, middle and apical root dentin locations. Endod Dent Traumat.1999; 15: 164-70.
20. UribeEcheverría J,Lutri P,Sezín M.Adhesión a dentina a través de distintostratamientos del sustrato. Estudio con ConfocalLáser Scanning Microscope.RAOA. 2004;92(4):315-321
21. Mc Lean, J: Historical overview: The pioneers of enamerl and dentin bonding. Adhesión in silent revolution in Dentistry.M Quintessence Publishing Co, IncGermanyt.2000; 1:13-17
22. Van Meerbeek, B, De Munck J, Yoshida Y et at. Adhesion to enamel and dentin: current status and future challenges. Operative Dentistry, 2003; 28 (3):215-235.
23. Pineda Vélez E, Gil Pulgarin N, Pérez Guizao M. Comparacion del efecto in vitro del etilendiaminotetracetico (EDTA) en la eliminación del barrillo dentinario, utilizando una marca comercial y un producto genérico. Revista Nal de Odontologia. Indd. 2010; 6 (10): 18-25
24. Estrela C. Ciencia Endodóntica. São-Paulo, Brasil: Ed. Artes Médicas Latinoamericana; 2005:539-540
25. Olmos Fassi J, Carril M A, Seguir S, García Rusco A. Limpieza de las paredes del conducto usando una combinación de hipoclorito de sodio 2,5% - acido cítrico 10% y clorhexidina 2% _ acido cítrico 10%. Endodoncia. 2009; 27 (2): 63-67.
26. Chaves M, Fröner I.A scanning electron microscopic evaluation of different root canal irrigation regimens. Braz. Oral Res. 2006; 20 (3):235-40.
27. Mahmoud Torabinejat, DMD, MSD, PhD, Abbas Ali Khademia.A new Solution for the Removal of the Smear Layer.Journal of Endodontics. 2003; 29 (3): 170-175

Curso Internacional de Endodoncia 2015 - Santiago - Chile

Durante los días 5 y 6 de junio, nuestra comunidad científica se reunió alrededor del conocimiento y la vanguardia en nuestra especialidad para presenciar el "Curso Internacional SECH", llevado a cabo en el Hotel Intercontinental de Santiago.

En un ambiente propicio para la ciencia, y producto de un esfuerzo extraordinario por parte del directorio SECH, se realizó el presente curso con una convocatoría que superó los 350 asistentes y con expositores del más alto nivel: Dr. Antonis Chaniotis (Grecia) y Dr. Leandro Pereira (Brasil); quienes comparieron con la audiencia los nuevos paradigmas en los que se está desarrollando la endodoncia el día de hoy. La presencia de ambos dictantes, reconocidos a nivel mundial, logró una vez más enmarcar este evento dentro de los cánones de la excelencia, convirtiéndolo nuevamente en una atractiva instancia para asistentes nacionales e internacionales.

Como ya es tradición, de manera paralela a las exposiciones científicas se llevó a cabo una feria comercial en la que nuestros asistentes, tuvieron la oportunidad de conocer los nuevos equipos disponibles para la práctica de la endodoncia. En esta feria pudimos contar con la presencia de Dentsply Maillefer, Buhos, Express Dent, Expro Dental (VDW), Colgate, Gemco, Mayordent (FKG), Global Clínic, M-Dent, Biofotónica y Coa Dental, a quienes agradecemos por ser una vez más parte de este evento.

Por otro lado, y realizando una acción innovadora, durante la jornada del curso se realizó un taller teórico práctico de microscopía, dictado por el Dr. Mauricio Camargo (Brasil) y patrocinado por la empresa Biofotónica. Este curso fue de carácter gratuito para 25 socios que fueron sorteados al azar en la reunión científica SECH anterior al curso.

Durante el congreso tuvimos la oportunidad de compartir también con delegaciones de nuestras filiales a lo largo del país. Se destaca la presencia de filiales de Iquique, Antofagasta, La Serena, Rancagua, Talca, Ñuble, Temuco, Puerto Montt y Punta Arenas; a quienes no podemos más que agradecer el apoyo y la presencia en esta nueva edición de nuestro curso.

Finalmente dejamos invitados a todos nuestros lectores, para que nos volvamos a encontrar en torno a la endodoncia, el próximo año en un nuevo curso internacional SECH.

Dr. Carlos Olguín, presidente SECH, junto al Directorio SECH y los expositores Dr. Antonis Chaniotis y Dr. Leandro Pereira

Dr. Antonis Chaniotis (Grecia)

Hands On Microscopía. Dr. Mauricio Camargo (Brasil)

Dr. Leandro Pereira (Brasil)

Dr. Hans Kutz
Cirujano Dentista
Especialista en Endodoncia
Q.E.P.D

Dra. Mónica Pelegrí

Dr. Héctor Monardes

Dr. Jaime Abarca

Reconstrucción radicular, un tratamiento conservador

El siguiente caso clínico iba a formar parte de una de las reuniones mensuales de la Sociedad de Endodoncia de Chile. Sin embargo, debido a la triste partida de nuestro querido, recordado alumno y colega Hans Kutz, el caso no pudo ser presentado. Quienes acompañamos a Hans en el desarrollo de este caso clínico, quisimos hacerle un reconocimiento, plasmándolo en este medio.

RESUMEN

El tratamiento de los dientes con reabsorción radicular interna perforante, o con reabsorción externa extensa, representa un enorme desafío clínico. En la mayoría de los casos el tratamiento indicado es la exodoncia del diente, con el subsecuente reemplazo por un implante oseointegrado. El presente caso clínico, representa una alternativa de tratamiento conservador, mediante el uso de Biodentine™ (Septodont) como relleno radicular de un incisivo central.

INTRODUCCIÓN

Según la AAE, la reabsorción radicular es definida como una condición asociada con un proceso fisiológico o patológico, que resulta en una pérdida de dentina, cemento o hueso[2]. La reabsorción dental resulta de lesiones o irritación del ligamento periodontal o pulpa dental. Puede surgir como consecuencia de lesiones traumáticas, movimientos ortodónticos o infecciones crónicas pulpares o periodontales.

Según la ubicación en relación a la superficie de la raíz, pueden ser clasificadas en internas o externas. A su vez, la reabsorción radicular interna, se clasifica como reabsorción inflamatoria y como reabsorción interna por reemplazo. Por otro lado, la reabsorción radicular externa se clasifica como reabsorción superficial externa, reabsorción inflamatoria externa, reabsorción externa por reemplazo, reabsorción cervical externa y como quiebre apical transitorio[2].

La reabsorción radicular interna es la destrucción progresiva de la dentina intraradicular y de los túbulos dentinarios de las paredes del canal radicular, como resultado de la actividad clástica[5]. Clínicamente es asintomática y puede diagnosticarse mediante un examen radiográfico de rutina. Su tratamiento debe iniciarse lo antes posible, para evitar mayor pérdida de tejido duro o una eventual perforación hacia el periodonto. En estados avanzados es muy difícil distinguirla de la reabsorción radicular externa y para obtener un resultado más predictible, muchos clínicos optan por la extracción y el reemplazo por implante[6].

La reabsorción radicular externa se manifiesta como pequeñas lagunas superficiales en el cemento que pueden extenderse a la capa más externa de la dentina radicular. Estas excavaciones a veces se pueden ver en la radiografía como pequeñas irregularidades en la superficie de la raíz, con lámina dura y espacio periodontal normal[3]. El tratamiento depende de la severidad, ubicación, compromiso del sistema de canales radiculares y de la potencial restauración del defecto del diente. Esencialmente el tratamiento implica la eliminación completa del tejido reabsortivo y la restauración del defecto[7].

El siguiente caso clínico, parece haber empezado como una reabsorción interna, a causa de un trauma oclusal crónico, para luego transformarse en una reabsorción radicular externa inflamatoria.

CASO CLÍNICO

Paciente género femenino acude para atención dental. Al examen clínico se evidencia una fístula por palatino en relación al diente 2.1 (Fig 1). La radiografía muestra el diente 2.1 con relleno intracanal y una extensa área radiolúcida sobreproyectada en el canal radicular (Fig 2). Antes de iniciar el tratamiento se realiza una fistulografía para determinar el origen de la fístula (Fig 3).

Durante la primera sesión, se realiza la desobturación del canal radicular (Fig 4) y se medica con hidróxido de calcio. Se solicita un Cone Beam, para determinar la extensión de la lesión.

Al analizar el Cone Beam (Fig 5, 6 y 7), se aprecia una gran destrucción radicular causada por una reabsorción radicular externa. Debido al mal pronóstico del diente, se decide evaluar con especialista en periodoncia, Doctor Jaime Correa, para ofrecer un tratamiento conservador mediante cirugía.

Para realizar el procedimiento quirúrgico, se utiliza articaína al 4% con técnica infiltrativa y se realiza un colgajo semi Newman con descarga distal para tener acceso a la zona afectada. Con ayuda del microscopio clínico, se procede a hacer la exéresis completa de la lesión mediante curetaje, y se prepara la raíz utilizando puntas de ultrasonido e irrigación con suero. Posteriormente se reconstruye la raíz con Biodentine™, para finalmente reponer colgajo, suturar y tomar radiografía post operatoria para controlar el procedimiento (Fig 8). A los siete días se controla clínicamente.

A los tres meses se realiza control radiográfico (Fig 9), a los 5 meses se repite el Cone Beam (Fig 10 a, b, c y d) y se controla clínicamente (Fig 11 a, b).

Figura 1: Fístula palatina

Figura 2: radiografía previa Sept. 2014

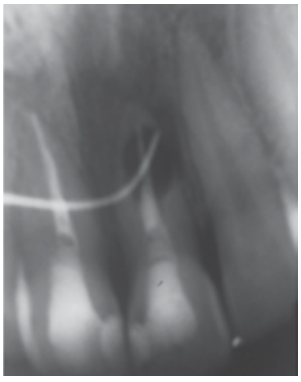

Figura 3: Fistulografía Oct. 2014

Figura 4: Conductometría. Oct. 2014

Figura 5: Conebeam

Figura 6: Conebeam

Figura 7: Conebeam

Figura 8: control postoperatorio nov 2014

Figura 9: control tres meses

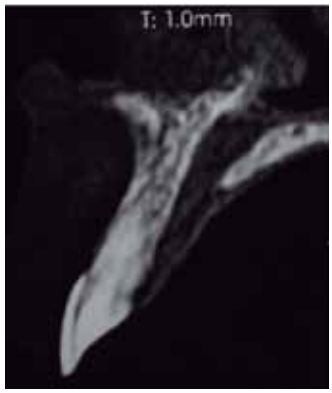

Figura 10 a: Cortes ConeBeam. Abril 2015

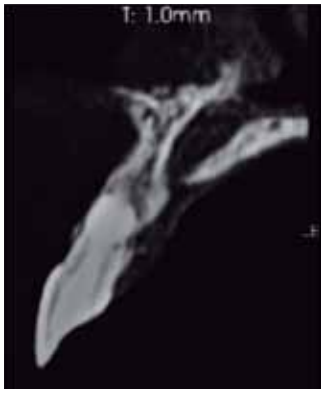

Figura 10 b: Cortes ConeBeam. Abril 2015

Figura 10 c: Cortes ConeBeam. Abril 2015

Figura 11 a: Control clínico. Abril 2015

Figura 11 b: Control clínico. Abril 2015

DISCUSIÓN

Una extensa reabsorción radicular puede complicar el pronóstico de una terapia endodóntica de un diente, principalmente si hay compromiso periodontal. Actualmente los pacientes mayoritariamente demandan más por la estética que por la función, especialmente si se trata del sector anterior. Factores como la línea de la sonrisa, el biotipo periodontal, presencia de papila interproximal y la preservación de los tejidos blandos, son críticos a la hora de indicar un implante[6]. El caso presentado en este artículo, pudo haber empezado como una reabsorción interna, que luego de la terapia endodóntica, derivó a una reabsorción radicular externa que empeoró el pronóstico.

Con el arribo de nuevas tecnologías, es posible realizar tratamiento de casos complejos. El uso del microscopio odontológico en procedimientos quirúrgicos, mejora la visibilidad y el tratamiento del lecho quirúrgico, permitiendo examinar, limpiar y conformar adecuadamente el sistema de canales radiculares, así como determinar la extensión de la lesión[6].

Actualmente se han desarrollado cementos biocompatibles que poseen características especiales que permiten la reparación del tejido óseo. En este caso, se utilizó el Biodentine™, porque es un cemento biocompatible, compuesto por silicato tricálcico, que estimula la formación de cristales, posee mejor tiempo de fraguado y altas propiedades mecánicas lo que permite sustituir a la dentina perdida[4,8].

CONCLUSIÓN

Actualmente el avance de la tecnología y el uso de materiales biocerámicos, otorga la posibilidad de tratamientos conservadores para dientes con mal pronóstico, brindando excelentes resultados postoperatorios que permiten conservar los dientes naturales.

In memoriam Dr. Hans Kutz S.

BIBLIOGRAFÍA

1. Barzuna M, Estevanovich M, Sancho G. Uso del biodentine en le tratamiento de reabsorción cervical idiopática: Reporte de caso clínico. Odontología Vital 2014; 21: 27-34.
2. Fernandes M, de Ataide I, Wagle R. India. Tooth resorption part I-pathogenesis and case series of internal resorption. Journal of Conservative Dentristy, 20013;(1)16: 4-8
3. Fernandes M, de Ataide I, Wagle R. Tooth resorption part II-resorption external: Case series. Journal of Conservative Dentristy 2013;16 (2): 180-185
4. Grech L, Mallia B, Camilleri J. Characterization of set IntermediateRestorative Material, Biodentine, Bioaggregate and a prototypecalciumsilicatecementfor use as root-endfillingmaterials. International EndodonticJournal, 2013; 46: 632-641
5. Mittal S, Kumar T, Mittal S, Sharma J. Internal root resorption: An endodontics challenge. A case series. Journal of Conservative Dentristy 2014; 17(16): 590-593
6. Nunes E, Silveira F, Soares J, Duarte M, Suares S. Treatment of perforating internal root resorption with MTA: a case report. Journal of Science 2012; 54 (1):127-131.
7. YiğitOzer. Diagnosis and TreatmentModalities of Internal and External Cervical RootResorptions: Review of theLiteraturewith Case Reports. International Dental Research 2011; 1: 32-37
8. Wang Z. Bioceramicmaterials in endodontics. EndodonticTopics 2015; 32: 3–30

Claudia Piñeres

Odontóloga, Universidad de Cartagena, Colombia
Especialista en Endodoncia, Universidad Mayor
Magíster en Pedagogía Universitaria
Docente Pregrado III y IV año Universidad del Desarrollo
Docente Pregrado IV año Universidad Mayor

Taurodontismo en endodoncia

RESUMEN

El Taurodontismo es una variación morfológica en la cual la cámara pulpar está alargada longitudinalmente y las raíces son cortas[1]. La cámara pulpar se extiende desde una posición normal en la corona y se alarga por toda la extensión de ésta, provocando un aumento en la distancia entre la unión amelocementaria y la furca.

El término Taurodontismo fue introducido en 1913 por Sir Arthur Keith, pero el primero en describir este tipo de dientes fue Gorjanovic Kramberger en 1908[1,2,3], quien lo encontró en los fósiles evaluados del hombre de Neanderthal.

Durante años se pensó que el Taurodontismo estaba ausente en el hombre moderno, pero Miller en 1918 describió molares taurodónticos en egipcios, indios americanos y en 1949 se describió en molares de esquimales[5].

Se han planteado distintas teorías con respecto a la etiología de ésta anomalía. A mediados del presente siglo se evidenció un incremento en el número de casos de Taurodontismo asociados a la presencia de distintas malformaciones y síndromes[5], lo que sugeriría un origen genético o una anormalidad ectodérmica.

Otra posible causa incluye mutaciones espontaneas y la influencia de factores externos sobre el desarrollo del diente. Una de las teorías más aceptada es la planteada por Hamner et al 1964 y Terezhalmy et al 2001[2,4], que indica una falla en la vaina epitelial de Hertwig que tiende a invaginarse horizontalmente resultando un diente con raíces cortas, cuerpo y cámara pulpar alargados.

Algunos investigadores plantean que es más una variación de la anatomía normal en lugar de una anomalía patológica definitiva[2].

En la literatura el rango de prevalencia en la población es muy variado, esto podría deberse a los distintos criterios diagnósticos y las variaciones raciales[1,2].

Se presenta principalmente en molares mandibulares y en menor proporción en molares superiores y premolares, puede ser unilateral o bilateral y puede afectar dentición temporal o permanente[1,2,3,4,5,6].

CARACTERÍSTICAS ANATÓMICAS

La corona clínica es de aspecto normal, generalmente es un hallazgo radiográfico, cámaras pulpares de gran altura y diámetro, mayor distancia desde la furca hasta la unión amelocementaria que de cervical a oclusal, raíces cortas y amplias o fusionadas, bifurcación o trifurcación ubicada en una posición más apical. La constricción de la unión amelocementaria es menos marcada otorgando una forma más rectangular[1,2,3,4,5,6].

Se han propuesto distintos índices de categorización del grado de Taurodontismo.

El primer estudio cuantitativo fue realizado por Shaw en 1928, y en el se establecen 3 grados de Taurodontismo, basado en el nivel de desplazamiento apical del piso de la cámara pulpar: Hipotaurodontismo, mesotaurodontismo e hipertaurodontismo (Figura 1).

En 1978 Shifman y Chanannel proponen una nueva clasificación, basada en radiografías periapicales o radiografías panorámicas, que pueden no reflejar las dimensiones reales de todos los parámetros[2], sin embargo es el sistema mas usado hasta ahora[3,5]. Se establece un índice para calcular el grado de Taurodontismo (IT), el cual está presente si la distancia desde el punto más bajo en el extremo oclusal de la cámara pulpar hasta el punto más alto en el extremo apical de la cámara (D1), dividida por la distancia desde el extremo oclusal de la cámara pulpar hasta el ápice y, a continuación, multiplicado por 100, es mayor o igual a 20 (D1/D2x100 ≥ 20 = IT); o, si la distancia entre el punto más alto del piso de la cámara pulpar a la unión amelocementaria (D3) es mayor o igual a 2,5 mm (Figura 2).

Se identificaron 3 categorías: Hipotaurodontismo 20-29.9%, Mesotaurodontismo 30-39.9% e Hipertaurodontismo 40-75% (Figura 2).

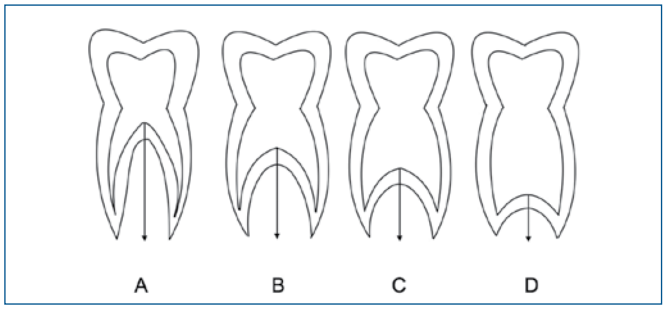

Figura 1.
A: Normal. B: Hipotaurodontismo. C: Mesotaurodontismo. D: Hipertaurodontismo

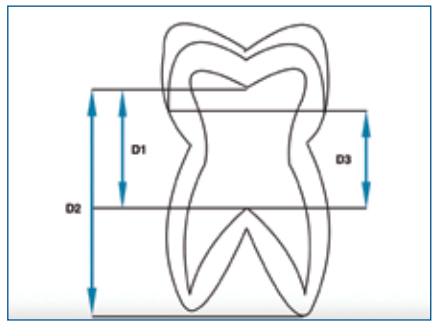

Figura 2. Índice de Shifman y Chananel

- D1 : Altura vertical de la cámara pulpar
- D2: Distancia entre el ápice y el punto más bajo del techo de la cámara pulpar
- D3: Distancia entre la línea que conecta los dos puntos de unión amelocementaria y el punto más alto del piso de la cámara pulpar

CASO CLÍNICO

Paciente de género femenino, 47 años, sin antecedentes mórbidos. Es derivada al postgrado de endodoncia de la Universidad Mayor para evaluación y tratamiento de pieza dentaria 4.7.

En los antecedentes odontológicos relata fractura de restauración y dolor localizado de intensidad moderada, provocado por cambios térmicos y a la masticación. El examen extraoral se encuentra sin alteraciones. En el examen intraoral se observa fractura de restauración definitiva, pérdida de sustancia coronaria y caries profunda. Radiográficamente se observa caries sobreproyectada, cámara pulpar amplia, reabsorción ósea marginal horizontal y vertical moderada, línea periodontal apical engrosada, área periapical de aspecto normal. Las características anatómicas del sistema de canales radiculares (SCR) son compatibles con las características presentes en los dientes taurodónticos, por lo que se utiliza el índice de Shifman y Chananel para evaluar el grado de taurodontismo (Figuras 3 y 4).

De acuerdo al índice se establece un grado de Hipertaurodontismo.

El diagnóstico clínico del caso es una pulpitis irreversible asintomática, por lo tanto se indica la Biopulpectomía.

En la primera sesión, con uso de anestesia al 2%, se retira caries, se realiza cavidad de acceso y se usa punta ultrasónica diamantada NSK E7D para ampliar la cámara pulpar y mejorar visibilidad de entrada a los canales radiculares, a través de la magnificación, con el uso del microscopio clínico Carl Zeiss, se identifican dos canales, distal (CD) y mesial (CM). Se determina la longitud de trabajo con localizador electrónico apical Root ZX (J. Morita) y se corrobora la información obtenida mediante la conductometría radiográfica (Figura 5).

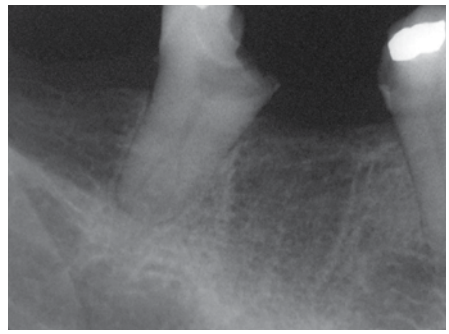

Figura 3. Rx Inicial

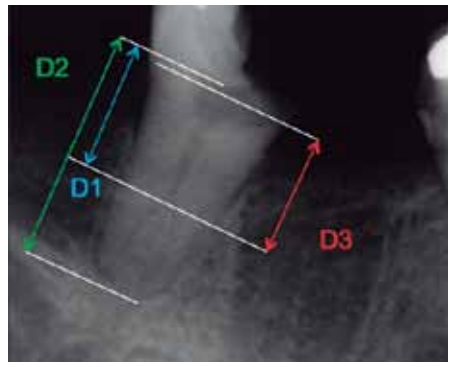

Figura 4.
Índice de Shifman y Chananel (IT)

D1 = 7mm
D2 = 14mm
D3 = 6mm
D1/D2 x 100 > 20
D3 > 2.5mm
IT = 7/14 x 100 = 50

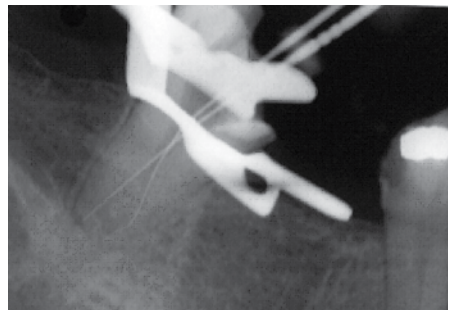

Figura 5.
Conductometría

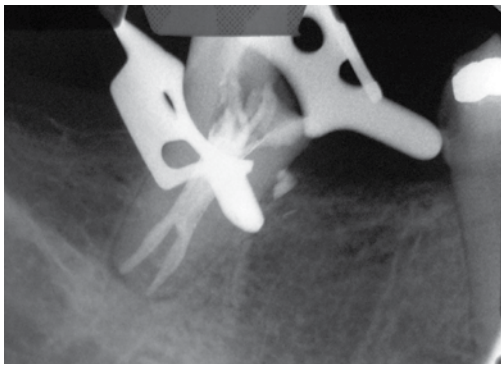

Figura 6 Compactación lateral en caliente

Figura 7 Compactación Vertical (Técnica de Schilder)

Se inicia preparación químico mecánica de forma manual con limas K flexofile (Dentsply-Maillefer) hasta LK 25 en CD y CM, irrigación con hipoclorito de sodio 5.25% y punta ultrasónica NSK U file # 25. Se realiza doble sellado coronario con fermín y ionómero de vidrio.

En la segunda sesión , se continúa preparación químico mecánica con limas K flexofile (Dentsply-Maillefer) hasta LK 40 en CD y 35 en CM, irrigación con punta ultrasónica NSK U file # 35, se realiza protocolo de irrigación final con hipoclorito de sodio 5,25%+EDTA 10%+hipoclorito de sodio 5,25%.

Dada la complejidad de la anatomía del sistema de canales radiculares en los dientes taurodónticos, se ha propuesto el uso de una técnica de obturación modificada, que consiste en la combinación de la técnica de compactación lateral en el tercio apical con la técnica de compactación vertical en el tercio medio y cervical[1,2,4].

Se procede con la obturación del sistema de canales radiculares ajustando un cono de gutapercha 40 en CD y 35 en CM, se realiza técnica de compactación lateral en caliente con espaciador 30, conos accesorios 25 y cemento en base a resina epóxica Top Seal (Dentsply) (Figura 6).

Se continua con la técnica de compactación vertical (Schilder). Se cortan los conos a nivel de la entrada de los canales distal y mesial y se obtura la porción coronal restante de los canales y la cámara pulpar de manera incremental, usando condensadores Maillefer manuales, rojo y amarillo.

Se obtura con doble sellado coronario (fermín y ionómero de Vidrio) y se toma radiografía de control (Figura. 7).

DISCUSIÓN

El taurodontismo es una anomalía que no se observa con frecuencia, pero una vez diagnosticada o identificada representa un reto en su manejo endodóntico ya que su profunda cámara pulpar y la complejidad del SCR dificultan su visualización clínica. Se aconseja el uso de microscopio odontológico y ultrasonido durante las maniobras operatorias, además de una abundante irrigación para disolver la mayor cantidad de tejido pulpar. La obturación con técnicas termoplásticas o de condensación vertical permiten la obturación tridimensional de la anatomía en este tipo de casos. El tratamiento endodóntico exitoso permite la preservación de los dientes con anomalías en el arco dental, su restauración y la recuperación de su función.

BIBLIOGRAFÍA

1. Radwan A, Kim S G. Treatment of a Hypertaurodontic Maxillary Second Molar in a Patient with 10 Taurodonts: A Case Report. JOE. 2014; 40 (1):140-144
2. Jafarzadeh H, Azarpazhooh A, Mayhall JT. Taurodontism: A review of the condition and endodontic treatment challenges. International Endodontic Journal, 2008; 41: 375-388
3. Tsesis I, Shifman A, Kaufman A. Taurodontism: An endodontic challenge. Report of a case. JOE. 2003; 29 (7): 353-355.
4. Neslihan S, Ali K, Mevlut S. Endodontic treatment of hypertaurodontism with multiple bilateral taurodontism. J Conserv Dent. 2013 Sep-Oct; 16 (5): 477-479.
5. Cichon J, Pack R. Taurodontism: review of literature and report of case. JADA. 1985; 111(9):453-55.
6. Sert. S, Bayirli G. Taurodontism in six molars: a Case Report. JOE. 2004; 30(8): 601-602

Leandro Augusto Pinto Pereira

Especialista en Endodoncia.

Magíster y Doctorado en Farmacología, Anestesiología y Terapéutica Medicamentosa, FOP UNICAMP.

Profesor de Endodoncia, Facultad de Odontología, São Leopoldo Mandic.

Luiza Salles Alves Berti

Magíster en Radiología y Estomatología, Facultad de Odontología, São Leopoldo Mandic.

Abordaje y resolución exitosa de perforaciones radiculares: 3 experiencias clínicas

Las perforaciones radiculares son comunicaciones entre el endodonto y el periodonto. Dependiendo de su tamaño, ubicación, presencia o ausencia de infección asociada, la perforación puede cambiar drásticamente el resultado del caso siendo una de las muchas causas del fracaso de la terapia endodóntica[1]. Por otra parte, existen tratamientos predecibles y eficaces para situaciones clínicas específicas.

El tratamiento de las perforaciones radiculares tiene como objetivo crear las condiciones para la rehabilitación estética y funcional del diente afectado. Este tratamiento se puede realizar a través del acceso de la cámara pulpar, quirúrgicamente, mediante una combinación de los dos procedimientos mencionados o por la tracción de ortodoncia que conduce a la exposición de la zona afectada al medio oral permitiendo la restauración convencional del diente. La elección del enfoque para la terapia depende de la evaluación de los factores relacionados con la perforación tales como la ubicación, acceso, región de visualización, el tamaño y la presencia o ausencia de pérdida ósea en la zona adyacente a la zona perforada, el compromiso estético y periodontal, biotipo gingival, el costo/beneficio/riesgo y las expectativas del paciente[2].

Muy a menudo, la primera opción de tratamiento es a través del acceso a la cámara pulpar, porque este tratamiento es menos invasivo en comparación con el tratamiento quirúrgico. Por otra parte, las perforaciones son generalmente de origen iatrogénico, desde el interior hacia la superficie exterior. El tratamiento entonces, sigue el mismo camino. Además, el acceso interno permite alcanzar zonas comúnmente inasequibles por la vía quirúrgica como las perforaciones del área interproximal de la raíz o en la zona de bifurcación sin pérdida ósea. El acceso quirúrgico a estas regiones necesitaría una remoción de hueso considerable, generando un mayor daño residual, perjudicando el pronóstico del caso[2].

El tratamiento quirúrgico de las perforaciones, además de ser más invasivo, tiene como desventaja la limitación de acceso a zonas interproximales[3]. Sin embargo, en algunos casos, la cirugía puede ser la primera opción. Esto puede ocurrir por ejemplo en situaciones clínicas en las que un solo diente perforado forma parte de una extensa prótesis fija con buena adaptación marginal. La necesidad de retirar la prótesis fija para el tratamiento reparador de la perforación a través del canal puede conducir a un daño irreversible a la pieza protésica que lleva a la necesidad de hacer una nueva rehabilitación. El tratamiento quirúrgico, al no requerir la retirada de la prótesis, evitaría esa situación.

Otra ventaja de la cirugía es su rapidez, ya que se lleva a cabo en una sola sesión. También debe ser elegida cuando la perforación se produce en la superficie externa de la raíz hacia el interior de los conductos radiculares, esta situación puede ser consecuencia de errores de procedimientos quirúrgicos para la instalación de implantes, mini-tornillos de ortodoncia, placas de fijación en las zonas de fracturas óseas adyacentes al diente o incluso en cirugías perirradiculares en los dientes vecinos.

En los casos de acceso quirúrgico para reparar perforaciones, debe realizarse un colgajo de espesor total para la exposición de toda la superficie de la raíz,con incisiones intrasulculares o de la base de la papila. Las incisiones altas como tipo Partsh, Wassmund o Oschsenbein-Luebke que no involucren la encía marginal no deben ser utilizadas, ya que pueden dar lugar a la exposición parcial de la perforación.

Para establecer la viabilidad y la previsibilidad del tratamiento de una perforación radicular son esenciales algunos pasos. El primero es establecer un diagnóstico correcto. La mayoría de las perforaciones pueden ser claramente visualizadas en radiografías periapicales (Figura 1). A veces tenemos la sospecha de ellas, tales como perforaciones en la zona de peligro de los molares y también perforaciones ubicadas en bucal o lingual de las raíces dentales. Debido a esta ubicación, hueso, materiales dentales y de restauración y de endodoncia pueden sobreproyectarse radiográficamente a la perforación,complicando diagnóstico radiográfico (Figura 2). En estos casos, el uso diagnóstico de tomografía de haz cónico ayuda en el establecimiento de la posición de la perforación[4] (Figura 3).

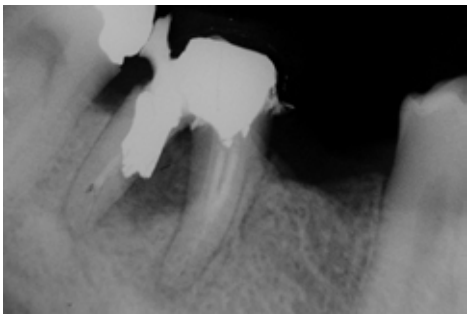

Figura 1: vista radiográfica de una perforación

Figura 2: sobreproyección radiográfica que esconde perforación

Figura 3: tomografía que evidencia la perforación

El diagnóstico de las perforaciones de la raíz también se puede hacer clínicamente por cateterismo con limas de endodoncia, el uso de localizadores foraminales, sondeo periodontal o por visualización a través del microscopio operatorio[5]. Muy a menudo la perforación radicular tiene sangrado abundante, continuo de color intenso, pero estas características no necesariamente se requieren para el diagnóstico diferencial.

Después del diagnóstico, el segundo paso para establecer la viabilidad del tratamiento y el pronóstico es clasificar la perforación en función de su tamaño, ubicación y forma.

En cuanto a la ubicación, el punto de referencia más importante a considerar es la cresta alveolar, que puede clasificar la perforación como infraósea o supraósea. Además, otro factor importante en la ubicación de la perforación es la posición en la raíz del diente. En cuanto a la posición en la raíz, la perforación puede ser clasificada como de bifurcación, de tercio cervical, medio o apical[5].

En cuanto al tamaño, las perforaciones se pueden diferenciar en pequeña, mediana o grande. Las perforaciones pequeñas corresponden hasta aproximadamente el tamaño de una lima manual K 20, por lo que no conducen a una pérdida significativa de la estructura y permiten la rehabilitación estética funcional del diente afectado. Perforaciones medias son más grandes que el instrumento endodóntico 25 pero todavía no conducen a una gran pérdida de dentina sana manteniendo la posibilidad de rehabilitación del diente. Las grandes perforaciones implican la pérdida significativa de estructura dental e impiden el retorno del diente afectado a su función masticatoria y estética[5].

Las perforaciones también deben ser clasificadas de acuerdo a su forma. Respecto a esto, pueden ser circulares o en forma de ranuras. Por lo general, las perforaciones en la zona de peligro de los molares o las causadas por el uso de fresas Largo o Gates excesivamente grandes tienen forma de lágrima. Este tipo de perforación es más difícil de sellar debido a su forma irregular. A su vez, las perforaciones de forma circular tiene sus bordes más definidos y facilitan el sellado adecuado, con material de reparación. Por esta razón, las perforaciones circulares tienen un mejor pronóstico que las con forma de fisura[2].

Por lo tanto, para determinar tanto el pronóstico como la elección de la estrategia terapéutica, el dentista debe considerar la ubicación, forma y tamaño de la perforación. Cuando se encuentran en tercio cervical y supraóseas, las perforaciones tienen un peor pronóstico, ya que están sujetas a la contaminación a través del surco periodontal por los microorganismos presentes en la cavidad oral[6,7]. Sin embargo, las perforaciones situadas por debajo de la cresta ósea (infraósea) tienen un mejor pronóstico porque la exposición a la saliva en esta situación es menor. De esta forma, mientras más apical sea la ubicación, mejor es el pronóstico[8,9].

Las perforaciones radiculares causan inflamación de los tejidos de soporte de la región afectada. Si no se tratan de forma rápida y eficiente, esta inflamación avanza y posteriormente se contamina[10]. Este proceso promueve la proliferación de tejido de granulación, la pérdida de hueso y de adhesión del tejido periodontal, y en etapas más avanzadas llevan a la pérdida de dientes por deterioro de sus tejidos de soporte.

Son también factores importantes a considerar en el pronóstico del tratamiento de perforaciones: condición pulpar, el tiempo entre el momento de la perforación y el tratamiento, el tipo de material utilizado para la reparación de la perforación y el riesgo de desarrollar enfermedad periodontal[10]. El diagnóstico precoz de la perforación y su reparación efectiva mejoran el pronóstico, ya que minimizan el daño a los tejidos periodontales y reducen el riesgo de contaminación[2].

Por lo tanto se deben tener ciertas precauciones al realizar una perforación accidental o al diagnosticarla. Las perforaciones radiculares que ocurren durante el tratamiento de endodoncia

de los dientes con pulpa vital deben sellarse inmediatamente o lo antes posible, para evitar la contaminación de la zona. Sin embargo, en casos de perforación accidental donde la pulpa dental está necrótica es necesario llevar a cabo la desinfección del sistema de canales radiculares de modo que más tarde pueda realizarse el sellado de la región implicada en condiciones más favorables, es decir, libre de infección[10].

Por lo tanto, independientemente de la técnica utilizada, es esencial para el éxito del tratamiento de perforaciones radiculares, la prevención o el tratamiento de la contaminación bacteriana del canal y del sitio perforado. Para ello, la región debe ser desinfectada con irrigación y aspiración, con 2,5% de hipoclorito de sodio, seguido de medicación intracanal de hidróxido de calcio (control de la infección y supuración) para el sellado posterior de la perforación[2].

En cuanto a la dimensión de las perforaciones, el éxito de la terapia es inversamente proporcional a su tamaño. Cuanto mayor sea la perforación menos éxito se espera del tratamiento, debido a que su sello es más difícil que en comunicaciones más pequeñas y el daño a los tejidos adyacentes es también mayor. Frente a estas situaciones también cobra importancia otro factor a tener en cuenta por el profesional: la elección del material reparador[2,4].

El material de reparación debe garantizar el sellado óptimo de la región de perforación proteger la herida, y ser radiopaco; también ser biocompatible, impermeable, antimicrobiano, osteoinductor y desempeñarse adecuadamente en ambiente húmedo. Diversos materiales como Cavit®, óxido de zinc y eugenol, hidróxido de calcio, amalgama, gutapercha, fosfato tricálcico e hidroxiapatita se han utilizado en un intento de reparación de perforaciones radiculares. Sin embargo, ninguno de estos materiales es capaz de llenar y sellar la infiltración de fluidos y bacterias[11].

En 1996, Torabinejad et al. describieron las propiedades fisicoquímicas del MTA (Mineral trióxido agregado), un nuevo material en esa época, adecuado para reparación de perforaciones radiculares y con una excelente biocompatibilidad y propiedades de adaptación marginales. Tang et al (2002) comparó la capacidad de sellado de MTA, IRM, Super EBA y amalgama través de un diodo, utilizando endotoxinas. Los resultados demostraron la mejor capacidad de sellado del MTA. Nakata et al. (1998) compararon la capacidad de sellado de MTA y la amalgama para el tratamiento de perforaciones de furcación en dientes humanos extraídos utilizando un modelo experimental de infiltración de bacterias anaerobias. Los resultados obtenidos mostraron una infiltración bacteriana inferior con el uso de MTA cuando se compara con la amalgama.

Los resultados de estos primeros trabajos y más tarde en una revisión más actualizada del uso del MTA, mostraron su mejor capacidad de sellado y biocompatibilidad cuando se utiliza en áreas húmedas como en la perforación, retro-rellenos y en contacto de coágulos en casos de regeneración pulpar[14-19]. Recientemente se han introducido nuevos materiales biocerámicos en el mercado y la primera investigación ha arrojado que son prometedores, pero se necesita más apoyo científico para demostrar superioridad sobre el MTA[20,21].

Debido a las cualidades antes mencionadas y la etapa actual de la investigación, el MTA, el primer material biocerámico para reparación radicular, sigue siendo el material con mayor respaldo científico para el tratamiento de perforaciones radiculares y es, por tanto, el material de elección para el sellado de perforaciones radiculares infraóseas.

CASO CLÍNICO 1

Paciente de 56 años, de sexo femenino, fue derivada por su dentista para la evaluación del diente 3.6. Buena salud sistémica, clasificada como ASA I. Se queja de fiebre, la temperatura corporal es 38ºC; dolor espontáneo, punzante, constante y difuso en la región izquierda de la mandíbula, irradiado a la región del oído, aumentado durante la masticación y sin cambios frente a los estímulos térmicos de frío y calor. Clínicamente, edema en el área vestibular de los molares del mismo lado. Presencia de corona de metal-cerámica en el diente 3.6 y restauraciones de resina en los dientes 3.4, 3.5 y 3.7. El diente 3.6 respondió negativamente a la prueba térmica y eléctrica, pero tuvo un dolor severo en la percusión vertical, lateral y palpación apical; también mostró sondeo periodontal normal. Los dientes 3.4, 3.5 y 3.7 tuvieron respuestas pulpares, apicales y periodontales compatibles con normalidad.

Radiográficamente fue posible observar la presencia de un tratamiento endodóntico insuficiente en el diente 3.6 y la presencia de un perno colado en la raíz mesial, con desviación de la trayectoria original hacia el área de la furca. Externamente a esta región se observó una zona radiolúcida que sugiere la presencia de una perforación. La perforación fue confirmada por examen tomográfico de haz cónico (Figura 4). Se diagnosticó absceso agudo de origen endodóntico de diente 3.6. El tratamiento propuesto fue reintervención endodóntica con el tratamiento de la perforación y confección de una nueva rehabilitación con perno y corona protésica.

El tratamiento se inició con la remoción de la corona protésica seguido por la eliminación del núcleo metálico colado sin tracción, sólo con el uso de ultrasonido. Después de la eliminación del núcleo, fue posible visualizar la perforación

a través del microscopio con un aumento 12,5X (Figura 5). El tratamiento siguió con la desobturación de los canales radiculares y la nueva preparación química quirúrgica utilizando limas MTwo (VDW) con un diámetro apical 45 y conicidad 4% en todos los canales. La irrigación se realizó con hipoclorito de sodio al 2,5% y la preparación final fue de EDTA al 17% pasivamente activado con tres ciclos de ultrasonido de 20 segundos con 5 ml EDTA entre ellos. Después de la desobturación, limpieza e instrumentación se colocó hidróxido de calcio como medicación intracanal (Figura 6). El diente fue sellado con una corona protésica temporal cementado con cemento a base de hidróxido de calcio (Hydro-C, Dentsply).

Nueve días más tarde, el paciente volvió a la clínica; el sistema de canales se irrigó de nuevo con las mismas soluciones de irrigación utilizadas en la primera sesión y otra vez se activó pasivamente con ultrasonido. Después del EDTA se utilizaron más de 3 ml de hipoclorito de sodio en cada canal. Se secó el sistema de canales radiculares (Figura 7) y se obturó con gutapercha y cemento Fillapex MTA (Angelus - Londrina) sin que escurriera en el área de la perforación (Figura 8). Después de cortar la gutapercha a 2 mm apicalmente a la perforación, se sella con MTA blanco (Angelus - Londrina) (Figura 9). La corona protésica provisional se cementó y el paciente fue remitido al dentista referidor para rehabilitar el caso. El paciente regresó cinco años más tarde para el control clínico y radiográfico, presentando ausencia de signos y síntomas clínicos y radiográficos (Figura 10).

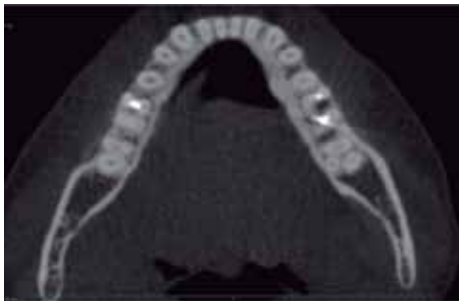

Figura 4: desgaste excesivo en zona de peligro

Figura 5: imagen clínica de la perforación (12,5x)

Figura 6: medicación de hidróxido de calcio

Figura 7: sistema de canales radiculares luego de 9 días

Figura 8: obturación de canales apical a la perforación

Figura 9: perforación sellada con MTA Angelus blanco

Figura 10: radiografía de control 5 años

CASO CLÍNICO 2

Paciente con 44 años de edad, de sexo femenino, fue derivada por su dentista para continuar con el tratamiento de endodoncia del diente 1.6 que había sido perforado al intentar localizar los canales vestibulares, después del acceso endodóntico en un caso de pulpa vital. La paciente presentaba una buena salud sistémica, clasificada como ASA I, ausencia de dolor y edema. La perforación ocurrió dos horas antes de la visita de la paciente a la clínica. En el momento de la perforación, el diente estaba aislado con dique de goma y fue sellado antes de la remoción del aislamiento.

Radiográficamente no fue posible observar claramente la presencia de la perforación en la región de la furca (Figura 11). Debido al diagnóstico inicial de pulpa vital, historial de acceso

a la cámara pulpar bajo dique de goma y sellado coronal, el tratamiento endodóntico y el tratamiento de la perforación se llevaron a cabo simultáneamente y en una sola sesión ya que no había contaminación significativa.

El tratamiento se inició con la eliminación del sellado coronal (Figura 12), sólo con el uso de una punta de diamante de ultrasonido, evitando de este modo un mayor desgaste de la estructura dental. Después de la eliminación del sellado fue posible visualizar la perforación a través del microscopio con aumento 12,5X (Figura 13). A continuación se localizó el canal MB2 (Figuras 14 y 15), y se continuó con la instrumentación y desinfección de los canales utilizando limas MTwo (VDW) con un diámetro apical 40 y 4% de conicidad en canales mesiales y 45 al 4% en el canal palatino. La irrigación durante la preparación se realizó con hipoclorito de sodio al 2,5% y la irrigación final fue con EDTA al 17% pasivamente activado con tres ciclos de ultrasonidos de 20 segundos y 5 ml de EDTA entre ellos. Después del EDTA se utilizó más de 3 ml de hipoclorito de sodio en cada canal.

Después de la irrigación, se secaron los canales (Figura 16) y se obturaron con gutapercha y cemento Fillapex MTA (Angelus - Londrina) sin que escurriese material en el área de la perforación (Figura 17). Después de la obturación endodóntica se selló la perforación con MTA blanco (Angelus - Londrina) (Figura 18). El diente fue restaurado con fotocurado y el paciente se refirió a su dentista para una rehabilitación estética funcional final del diente con resina compuesta (Figura 19).

Figura 11: radiografía inicial

Figura 12: aspecto clínico inicial (12,5x)

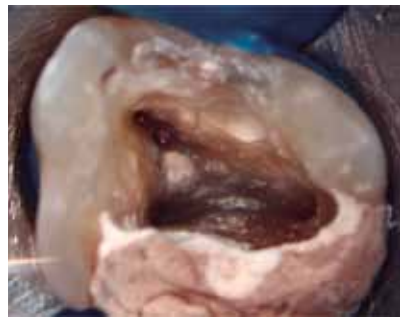

Figura 13: aspecto luego de retirar el sellado

Figura 14: localización de MB2

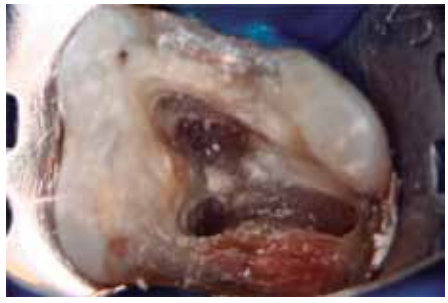

Figura 15: canales localizados y perforación del piso cameral

Figura 16: canales conformados

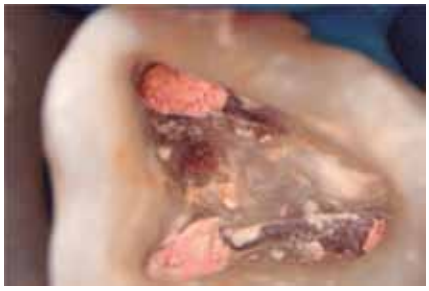

Figura 17: canales obturados

Figura 18: perforación sellada con MTA Angelus blanco

Figura 19: radiografía final

CASO CLÍNICO 3

Paciente de 69 años, sexo masculino, fue derivado para evaluación de los dientes 4.6 y 4.7 que habían sido perforados 6 meses atrás, en un intento de preparación de lechos para retención protésica.

Radiográficamente fue posible observar la presencia de perforación en la pared mesial de la raíz mesial del diente 4.7 y perforación de la pared distal de la raíz mesial del diente 4.6 (Figura 20). Clínicamente, el paciente no tenía signos ni síntomas de infección y el diente 4.6 estaba sin corona protésica (Figura 21). Para una evaluación clínica mejor y más precisa y para establecer la viabilidad de mantener los dientes mediante el tratamiento de las perforaciones, se retiraron restauración y núcleos colados.

El diente 4.7 presentaba una perforación de gran tamaño que condujo a la pérdida de gran cantidad de estructura dentinaria, lo que impedía el restablecimiento de la función masticatoria (Figura 22), por lo tanto, se indicó la extracción del diente 4.7.

Puesto que el diente 4.6 tenía una perforación de tamaño medio, sin pérdida significativa de la estructura de dentina que permite la rehabilitación funcional (Figura 23), el tratamiento se inició con el procedimiento de desobturación, limpieza, conformación, y desinfección del sistema radicular utilizando limas MTwo (VDW) con diámetros apicales 50 al 4% en todos los canales. La irrigación durante la preparación se realizó con hipoclorito de sodio al 2,5% y la irrigación final fue de EDTA al 17% pasivamente activado con tres ciclos de ultrasonido de 20 segundos con 5 ml EDTA entre ellos. Como la perforación era antigua y estaba contaminada, se desinfectó mediante irrigación durante el proceso de conformación del sistema de canales radiculares. Después de la conformación, la perforación y los canales fueron medicados por 10 días con hidróxido de calcio (Figura 24).

Después de 10 días se irrigó de nuevo con hipoclorito de sodio al 2,5% y EDTA 17% pasivamente activado con tres ciclos de ultrasonidos de 20 segundos con 5 ml EDTA entre ellos. Después del EDTA se utilizó más de 3 ml de hipoclorito de sodio en cada canal. El sistema de canales se secó (Figura 25) y se obturó con gutapercha y cemento Fillapex MTA (Angelus - Londrina) sin que los materiales escurrieran en la perforación (Figura 26 y la Figura 27). Después de la obturación endodóntica, la perforación se selló con MTA blanco (Angelus - Londrina) (Figura 28). El paciente fue remitido luego a su dentista para la extracción del diente 4.7 y la rehabilitación protésica del diente 4.6.

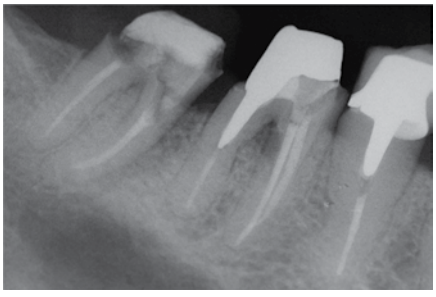

Figura 20: radiografía inicial

Figura 21: aspecto clínico inicial

Figura 22: perforación en dte. 4.7

Figura 23: perforación en dte. 4.6

Figura 24: medicación con hidróxido de calcio

Figura 25: canales limpios y desinfectados después de 10 días

Figura 26: obturación de canales

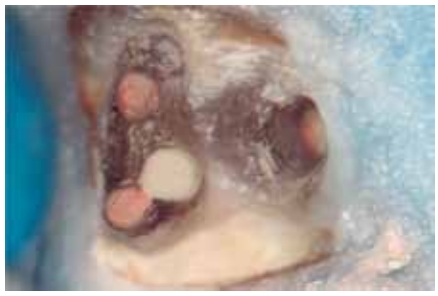

Figura 27: sellado de la perforación con MTA Angelus blanco

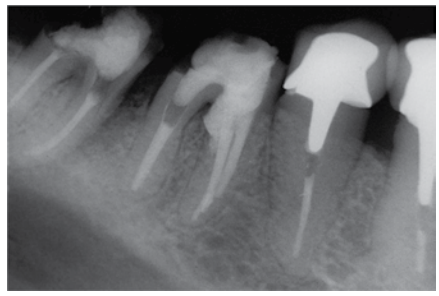

Figura 28: radiografía final

REFERENCIAS BIBLIOGRÁFICAS

1. Wong R, Cho F. Microscopic management of procedural errors. Dent Clin North Am. 1997 Jul;41(3):455-79.
2. Pereira, LAP, Cardoso, RJA, Motta, RHL . O tratamento das perfurações radiculares. Atualização clínica em Odontologia. Antonio Carlos Bombana. São Paulo: Artes Médicas, 2008, v., p. 104-115.
3. Rud J, Rud V, Munksgaard EC. Retrograde sealing of accidental root perforations with dentin-bonded composite resin. J Endod. 1998 Oct;24(10):671-7.
4. Tsesis I & Fuss Z. Diagnosis and treatment of accidental root perforations. Endodontic Topics 2006, 13, 95–107.
5. Fuss Z, Trope M. Root perforations: classification and treatment choices based on prognostic factors. Endod Dent Traumatol. 1996 Dec;12(6):255-64.
6. Petersson K, Hasselgren G, Tronstad L. Endodontic treatment of experimental root perforations in dog teeth. Endod Dent Traumatol. 1985 Feb;1(1):22-8.
7. Balla R, LoMonaco CJ, Skribner J, Lin LM. Histological study of furcation perforations treated with tricalcium phosphate, hydroxylapatite, amalgam, and Life. J Endod. 1991 May;17(5):234-8.
8. Lantz B, Persson PA. Periodontal tissue reactions after root perforations in dog's teeth. A histologic study. Odontol Tidskr. 1967 Jun;75(3):209-37.
9. Lantz B, Persson PA. Periodontal tissue reactions after surgical treatment of root perforations in dogs' teeth. A histologic study. Odontol Revy. 1970;21(1):51-62.
10. Seltzer S, Sinai I, August D. Periodontal effects of root perforations before and during endodontic procedures. J Dent Res. 1970 Mar-Apr;49(2):332-9.
11. Arens DE, Torabinejad M. Repair of furcal perforations with mineral trioxide aggregate: two case reports. Oral Surg Oral Med Oral Pathol Oral Radiol Endod. 1996 Jul;82(1):84-8.
12. Torabinejad M, Pitt Ford TR. Root end filling materials: a review. Endod Dent Traumatol. 1996 Aug;12(4):161-78.
13. Tang HM, Torabinejad M, Kettering JD. Leakage evaluation of root end filling materials using endotoxin. J Endod. 2002 Jan;28(1):5-7.
14. Nakata TT, Bae KS, Baumgartner JC. Perforation repair comparing mineral trioxide aggregate and amalgam using an anaerobic bacterial leakage model. J Endod, 1998 Mar; 24(3):184-6.
15. Koh ET, McDonald F, Pitt Ford TR, Torabinejad M. Cellular response to mineral trioxide aggregate. J Endod 1998 Aug;24(8): 543-547.
16. Koh ET, Torabinejad M, Pitt Ford TR, Brady K, Mcdonald F. Mineral Trioxide Aggregate Stimulates Biological Response In Human Osteoblasts. J. Biomed Mater Res, 1997 Dec 5;37(3):432-439.
17. Holland R, de Souza V, Nery MJ, Otoboni Filho JA, Bernabe PF, Dezan Junior E. Reaction of dog's teeth to root canal filling with mineral trioxide aggregate or a glass ionomer sealer. J Endod 1999 Nov;25(11):728-30.
18. Fernández-Yáñez Sánchez A, Leco-Berrocal MI, Martínez-González JM. Metaanalysis of filler materials in periapical surgery. Med Oral Patol Oral Cir Bucal. 2008 Mar;13(3):E180-5.
19. Torabinejad M, Parirokh M. Mineral trioxide aggregate: a comprehensive literature review--part II: leakage and biocompatibility investigations. J Endod. 2010 Feb;36(2):190-202.
20. Leal F, De-Deus G, Brandão C, Luna A, Souza E, Fidel S. Similar sealability between bioceramic putty ready-to-use repair cement and white MTA. Braz Dent J. 2013;24(4):362-6
21. Chen I, Karabucak B, Wang C, Wang HG, Koyama E, Kohli MR, Nah HD, Kim S. Healing after root-end microsurgery by using mineral trioxide aggregate and a new calcium silicate-based bioceramic material as root-end filling materials in dogs. J Endod. 2015 Mar;41(3):389-99.

Coordinadores Filiales:
De izquierda a derecha
Arriba:
Dres. Gabriel Reyes (Rancagua),
Pilar Araya (coordinadora filiales),
Ximena Carrasco (Antofagasta),
Isabel Arbarran (Iquique)
Abajo:
Dres. Daniel Aracena (Temuco),
Geraldine Serrano (Punta Arenas),
Carlos Olguín (Presidente SECH),
Susana Contardo (Talca),
Gabriela Silva (Ñuble),
Merilin Tarud (Puerto Montt)

Estimados Colegas:

Ha pasado un tiempo desde la última vez que escribí en esta sección. Durante los meses pasados hemos tenido la oportunidad de disfrutar de la participación de representantes de las distintas filiales que forman parte de nuestra Sociedad.

Precisamente junto a esos representantes, durante el mes de junio, tuvimos la oportunidad de desarrollar un espacio de trabajo colaborativo, en un grato ambiente, en torno a los objetivos que nos unen: fortalecer las actividades científicas mensuales, convocar nuevos socios y fidelizar a quienes ya participan de las actividades propias de nuestra organización.

Un tema de particular relevancia fue la decisión de llevar a cabo el 4º Congreso Interfiliales en 2016, espacio donde habrá lugar para presentación de casos clínicos y trabajos de investigación. Esta será una estupenda oportunidad para los socios de número, que tengan la antigüedad necesaria, para optar a ser socio activo. Así pues, desde ya les instamos a comenzar a desarrollar sus líneas de trabajo. Por nuestra parte, prontamente les daremos mayor información, ya sea a través de este medio, o por mail.

Deseo también felicitar a los nuevos coordinadores que han asumido recientemente. Ellos continuarán los esfuerzos de sus antecesores, poniendo nuevo bríos en la senda de desarrollar nuestra especialidad.

Finalmente, deseo convocar a todos los colegas endodoncistas, o que se encuentran en formación, y que deseen ser parte de nuestra comunidad que se contacten a través de nuestra Secretaria, o cualquier integrantes del Directorio, de manera de hacerles llegar toda la información que les permita conocer nuestro calendario de actividades. Son todos bienvenidos!

Al despedirme, deseo reforzar nuestro compromiso, como parte del Directorio, con cada una de las filiales esperando que sientan todo nuestro apoyo y gratitud por el esfuerzo en representar nuestra especialidad a lo largo del país.

Se despide afectuosamente,

Dra. Pilar A. Araya Cumsille
Coordinadora Filiales SECH
pilararaya@vtr.net

XVII Encuentro Internacional de Odontología de la Universidad de Talca

Con la presencia de profesionales del Maule y de otras regiones, se realizó el "XVII Encuentro Internacional de Odontología de la Universidad de Talca". La jornada se desarrolló bajo la organización de la Unidad de Endodoncia del Departamento Bucomaxilofacial y la Escuela de Odontología de nuestra Corporación, y contó con la participación del reconocido académico especialista en Endodoncia Dr. Fernando Goldberg. Durante el evento se llevó a cabo el simposio "¿Endodoncia o implante? Valoración desde el éxito a distancia" en el que intervino además el Director de la Unidad de Implantología de la Universidad de Concepción, Dr. Francisco Marchesani.

Paralelamente, se desarrolló la exposición de trabajos científicos, ocasión en la cual fueron premiados los poster más destacados de cada categoría. Cristián Cantillano de la Universidad de Talca obtuvo el primer lugar en la categoría de trabajo de investigación, Catalina Salazar de la Universidad de los Andes en casos clínicos y Milton Cea de la Universidad de Concepción, en revisión bibliográfica.

El Encuentro se desarrolló los días 31 de julio y 1 de agosto, en el Salón Abate Molina de la Universidad de Talca. Fue una excelente jornada donde se debatieron temas de gran relevancia para la Endodoncia y la profesión en general. Y además una instancia de encuentro con nuestros estudiantes, exalumnos y colegas de todo el país.

Por medio de esta publicación los organizadores queremos expresar, una vez más,a todos quienes asistieron a este evento y en especial a los destacados profesores dictantes invitados doctores Goldberg y Marchesani.

Dra. Susana Contardo
Directora Unidad de Endodoncia,
Departamento Bucomaxilofacial,
Universidad de Talca.

HyFlex CM Changing the DNA of NiTi
HyFlex EDM

Dra. Verónica Viñuela Vallina

Cirujano - Dentista, Universidad de Concepción
Endodoncista, Universidad Mayor
Magíster en Pedagogía Universitaria, Universidad Mayor
Docente Clínica Integral, Universidad San Sebastián

Desde que Walia y cols. describieron en 1988 el uso de la aleación de NiTi en endodoncia, luego de fabricar limas manuales con alambres ortodóncicos de Nitinol, los fabricantes de instrumental de nuestra especialidad han mantenido una constante investigación para potenciar cada vez más las virtudes que dicha aleación presenta en la preparación de canales radiculares.

En la actualidad, las limas rotatorias de NiTi son la primera elección de los especialistas para la conformación del sistema de canales radiculares, ya que su alta flexibilidad y capacidad de corte permiten realizar preparaciones centradas más rápidamente y con mayor precisión, lo cual preserva más estructura dentaria y limita el transporte apical. Sin embargo, y a pesar de las evidentes ventajas que la aleación de NiTi ha demostrado en nuestro quehacer, la fractura de instrumentos debido a la fatiga cíclica y torsional sigue siendo un tema de cuidado en la práctica clínica.

Es por este motivo que en los últimos años hemos sido testigos de la aparición de nuevos sistemas de instrumentación mecanizada que ya no sólo nos ofrecen nuevos diseños en sus secciones transversales, ángulos helicoidales y/o de corte, sino que se han incluido modificaciones sutiles en la tradicional aleación compuesta por un 56% de Niquel y un 44% de Titanio, además de nuevos tratamientos térmicos que inciden en la microestructura de la aleación, logrando nuevas e interesantes características, que mejorarían tanto la eficiencia como la seguridad.

En el año 2007, Dentsply Tulsa Dental Specialities (Tulsa, OK, Estados Unidos) introduce la aleación **M-Wire**™, que se diferencia de la aleación típica de Nitinol por el tratamiento de elaboración del alambre bajo una tensión específica y un procesamiento térmico a temperaturas variables que resulta en un material presentado por el fabricante como más flexible y con mayor resistencia a la fatiga cíclica, al compararlo con las aleaciones conocidas hasta esa fecha.

SybronEndo (Orange, CA, Estados Unidos) comienza a fabricar desde el año 2008 los instrumentos rotatorios **Twisted Files**™, que mediante un proceso térmico durante su fabricación, se transforman en las primeras limas de Niquel Titanio confeccionadas mediante torsión y con tratamiento térmico, lo que debiera hacerlas más flexibles que las limas existentes hasta ese momento.

Es en el año 2010 cuando DS Dental (Johnson City, TN, Estados Unidos) nos presenta la aleación **Controlled Memory NiTi Technology**™ (CM Wire™). El instrumental rotatorio fabricado con esta aleación se elabora mediante un proceso termomecánico que controla la memoria de forma del material, con el fin de cambiar la temperatura de transición de austenita a martensita a aproximadamente 50°C, de manera que permite una microestructura martensítica estable a la temperatura de la boca, lo cual resulta en una lima extremadamente flexible, sin la memoria de forma del NiTi que conocíamos hasta entonces. Al respecto, Shen y cols., concluyeron que los instrumentos fabricados con esta aleación presentaban una resistencia a la fatiga cíclica de 300% a 800% superior a los instrumentos de Nitinol tradicional, con el mismo diseño.

Algunos ejemplos de limas endodónticas fabricadas con CM Wire™ son: TYPHOON CM™ (Clinician's Choice Dental Products, New Milford, CT, Estados Unidos), Nevy CM (DS Dental, Johnson City, TN, Estados Unidos) y las NiTi HyFlex®CM™ (Coltene/Whaledent, Alstetten Suiza). Pero aparentemente los tratamientos térmicos no son la única innovación de CM Wire™. Testarelli y col. publica el 2011 un estudio donde incluye una tabla que nos muestra que los instrumentos HyFlex®CM™, fabricados con CM Wire™, exhiben un porcentaje en peso de níquel de 52,1%, menor a otros

instrumentos rotatorios disponibles en el mercado. En este estudio, se demuestra que los instrumentos HyFlex®CM™ presentan una flexibilidad considerablemente superior a los otros instrumentos analizados (Figura 1).

Instrument	g/cm
Hyflex	14.46 ± 2.7^{a}
EndoSequence	46.01 ± 3.9^{b}
ProFile	64.18 ± 4.2^{c}
Hero	67.11 ± 5.7^{c}
FlexMaster	68.39 ± 4.9^{c}

FIGURA 1: tabla que muestra los promedios ± desviación estándar de los valores obtenidos en el estudio de rigidez, a menor valor, mayor flexibilidad del instrumento[14]

Shen y cols. el año 2011 estudiaron distintos instrumentos confeccionados con CM Wire™, tras lo cual concluyeron que la configuración cuadrada de los instrumentos de NiTi (NEYY CM) mostró una resistencia a la fatiga cíclica significativamente mayor que la configuración triangular (TYP CM™). Por lo tanto, el diseño del instrumento también debe considerarse, debido a que es un determinante importante de la vida útil de la lima.

Respecto de la resistencia torsional de los instrumentos HyFlex®CM™ durante la preparación del canal, Peters y col. el 2012 concluyeron que ésta es similar a los instrumentos fabricados de NiTi tradicional. La torsión durante la preparación del canal fue significativamente mayor para instrumentos pequeños usados con técnica seriada. Aunque ninguna lima presentó separación en este estudio, cabe considerar que el 82% sufrió deformación plástica y el 37% del resto de los instrumentos usados para esta investigación, se deformó después de un ciclo de esterilización.

Los efectos de múltiples ciclos de esterilización en autoclave en el comportamiento a las cargas torsionales también ha sido investigado. Casper y cols. concluyó el 2011 que los repetidos ciclos de esterilización en autoclave no afectan la resistencia a la torsión para limas nuevas ProFileVortex (M-Wire™), Twisted File™, y limas CM-Wire™.

Shen y cols. en el año 2013 analizaron 468 instrumentos NiTi HyFlex®CM™ usados y descartados, con lo que concluyeron que el riesgo de fractura de estos instrumentos en el canal radicular es muy bajo, si son descartados luego de ser usados en 3 casos clínicos, sin embargo señalaron que los instrumentos de menor tamaño debieran ser considerados de uso único, ya que el uso múltiple de estas limas causa considerables modificaciones en la microestructura de la aleación.

Descripción

Las limas de endodoncia **HyFlex®CM™ (Controlled Memory)** se fabrican con un proceso único que controla la memoria del material y las hace extremadamente flexibles pero sin la memoria de forma de las limas de endodoncia NiTi convencionales, lo que les permite seguir la anatomía de los canales y curvarse con facilidad, incluso con altas conicidades, disminuyendo el riesgo de transportación apical y otros accidentes en la preparación. Las limas NiTi HyFlex®CM™ pueden ser precurvadas, de modo similar a las limas de acero inoxidable, lo que facilita la instrumentación de canales con curvaturas abruptas o de difícil acceso, ya sea por anatomía dentaria, posición del diente a tratar en boca o bien, por apertura oral limitada.

FIGURA 2: imagen que muestra cómo las limas Hyflex pueden ser precurvadas y recuperan su forma original al someterse a la temperatura del ciclo de esterilización en autoclave.

Respecto a su fabricación sólo se sabe que estos instrumentos son sometidos a un tratamiento térmico especial, posterior al tallado de la aleación, sin embargo el fabricante no ha revelado los detalles sobre dicho tratamiento. Otra ventaja que nos ofrece HyFlex®CM™ según información entregada por el fabricante, es la recuperación total de la resistencia a la fatiga cíclica y de la forma original de las limas, con los filos restaurados rápidamente gracias al tratamiento térmico durante los ciclos de esterilización en autoclave. Esta característica en particular permite verificar visualmente con gran facilidad si resulta seguro reutilizar las limas.

Características

Más resistencia a la fatiga cíclica

Las limas NiTi HyFlex®CM™ de COLTENE con memoria controlada son hasta un 300% más resistentes a la fatiga cíclica en comparación con otras limas de NiTi lo que ayuda a reducir sustancialmente la incidencia de la separación de la lima durante la preparación del sistema de canales radiculares, según información entregada por el fabricante.

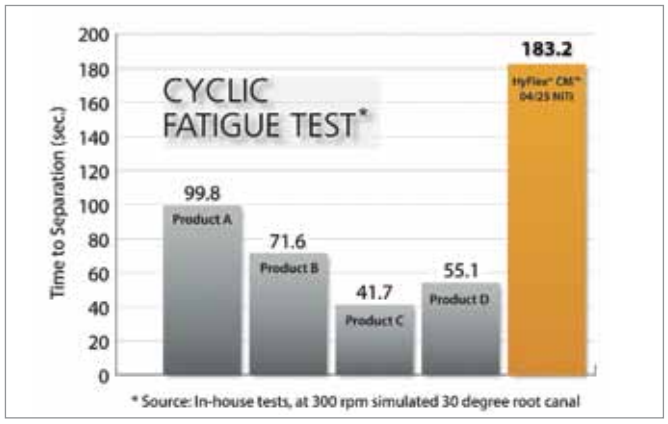

FIGURA 3: gráfico que muestra los resultados de los estudios de fatiga cíclica realizados por el fabricante[16]

Flexibilidad extrema

Las limas de endodoncia NiTi HyFlex®CM™ de COLTENE con memoria controlada han sido fabricadas utilizando un proceso único que controla la memoria del material, haciéndolas extremadamente flexibles, pero sin la memoria de forma de NiTi de otras limas de endodoncia. Esto le da a la lima la capacidad de seguir la anatomía del canal muy estrechamente, lo que reduce el riesgo de deformaciones y accidentes en la preparación.

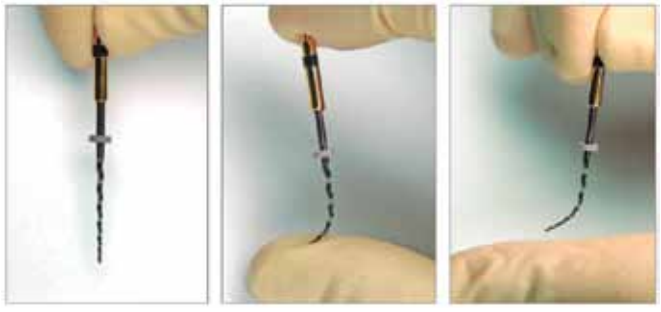

Flexibilidad extrema

Recupera la forma después de la esterilización = Multiuso

Las limas HyFlex®CM™ responden a la resistencia excesiva de las paredes del canal radicular con una deformación de sus filos y hélices, provocando un alargamiento de sus espirales, lo que evita que se atornillen y disminuye así el riesgo de separación de instrumentos dentro del canal. A diferencia de los instrumentos tradicionales de NiTi, la forma original y la resistencia a la fatiga cíclica de las limas de endodoncia NiTi HyFlex®CM™ de COLTENE con espirales enderezados,se recuperan luego del ciclo en autoclave, lo que les permite ser reutilizadas hasta que esta característica se pierda. Sin embargo, es necesario prestar atención, ya que si los instrumentos empiezan a girar en sentido contrario durante el uso, las limas no recuperarán su forma y deberán desecharse. Las limas de endodoncia NiTi HyFlex®CM™ de COLTENE que no vuelven a su forma original deben ser descartadas.

La lima puede utilizarse varias veces. El número de veces que puede reutilizarse una lima depende del procesamiento y el tratamiento. Siempre debe comprobarse el estado de la lima antes y después de su uso. Para reducir el riesgo de separación de la lima, debe utilizarse una lima nueva para cada procedimiento.

Uso de las limas HyFlex®CM™

Reposiciones de limas de NiTi HyFlex™ CM	
Tamaño	**Longitud**
08/25	19 mm
04/15	21 mm / 25 mm / 31 mm
04/20	21 mm / 25 mm / 31 mm
04/25	21 mm / 25 mm / 31 mm
04/30	21 mm / 25 mm / 31 mm
04/35	21 mm / 25 mm
04/40	21 mm / 25 mm / 31 mm
04/45	21 mm / 25 mm
04/50	21 mm / 25 mm / 31 mm
04/60	21 mm / 25 mm / 31 mm
06/20	21 mm / 25 mm / 31 mm
06/25	21 mm / 25 mm
06/30	21 mm / 25 mm / 31 mm
06/35	21 mm / 25 mm
06/40	21 mm / 25 mm / 31 mm

21 mm	
(04/20 21 mm; 04/25 21 mm; 04/30 21 mm; 04/40 21 mm; 06/20 21 mm; 08/25 19 mm); 1 ud. de cada/pack	6001 1064

25 mm	
(04/20 25 mm; 04/25 25 mm; 04/30 25 mm; 04/40 25 mm; 06/20 25 mm; 08/25 19 mm); 1 ud. de cada/pack	6001 1079

31 mm	
(04/20 31 mm; 04/25 31 mm; 04/30 31 mm; 04/40 31 mm; 06/20 31 mm; 08/25 19 mm); 1 ud. de cada/pack	6001 8294

Las limas HyFlex®CM™ se comercializan en packs de 6 instrumentos estériles, en longitudes de 21mm, 25mm y 31mm, diámetros del 0,15 al 0,60 en conicidad al 4% y del 0,20 al 0,40 en conicidad al 6%. También existe un instrumento de diámetro 0,25 al 8% y longitud 19mm para la preparación de los 2/3 coronales e instrumentos con espiras extra de diámetro 0,20 y 0,25 al 6% en longitudes 21mm, 25mm y 31mm. Esta gran variedad de instrumentos permiten al clínico adaptar su uso a distintas técnicas de conformación, según las necesidades de cada caso, o bien, usar la técnica sugerida por el fabricante, para lo cual existe en el mercado un pack que incluye las limas necesarias para dicho fin, en longitudes 21, 25 y 31.

Sea cual sea la técnica que el clínico elija, los instrumentos HyFlex®CM™ deben utilizarse según las siguientes indicaciones:

1. Configure el motor endodóntico a una velocidad de 500 rpm (revoluciones por minuto) y un torque de 2,5 Ncm / 25 mNm / 250gcm.
2. Irrigue/lubrique el conducto con frecuencia cuando utilice las limas.
3. Limpie las estrías de la lima tras cada inserción en el canal radicular.
4. Recapitule entre cada paso. Las limas HyFlex®CM™ están disponibles en diversos tamaños de diámetro y conicidad, y pueden utilizarse en la técnica de crown-down, seriada, step-back o con la técnica híbrida. En la mayoría de las situaciones clínicas, tres limas serán suficientes para dar forma al canal radicular. El odontólogo deberá seleccionar las limas que va a utilizar según cada caso individual.

Las instrucciones a continuación ilustran la técnica sugerida por el fabricante:

Instrucciones paso a paso:

Acceso coronal:

Después de conformar un acceso coronal en línea recta, cree una trayectoria de deslizamiento apical de tamaño 20/02, a longitud de trabajo previamente establecida.

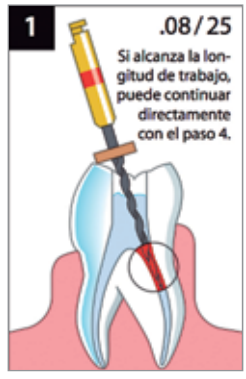

PASO 1: Empiece con la lima 25/08. Utilícela para abrir la entrada del canal radicular. Avance lentamente dentro del canal sin presión con pequeños golpecitos. Cuando encuentre resistencia, vaya al paso 2. Este paso permite que los siguientes instrumentos puedan llegar libremente a la zona apical. Compruebe la permeabilidad con una lima manual 20/02 e irrigue. Si alcanza la longitud de trabajo con la lima 25/08 puede continuar directamente con el paso 4.

PASO 2: Utilice una lima 20/04. Avance lentamente dentro del canal sin presión con pequeños golpecitos hasta alcanzar la longitud de trabajo. En caso de encontrar resistencia, utilice una lima manual 20/02 para comprobar la trayectoria de deslizamiento. Compruebe además la permeabilidad apical.

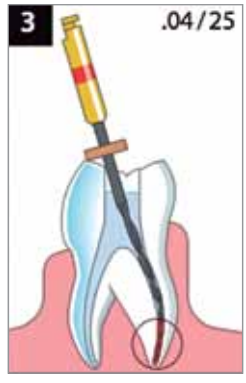

PASO 3: Utilice una lima 25/04 hasta la longitud de trabajo. Avance lentamente dentro del canal sin presión con pequeños golpecitos. Si encuentra resistencia, vaya al paso anterior. Compruebe la permeabilidad con una lima manual.

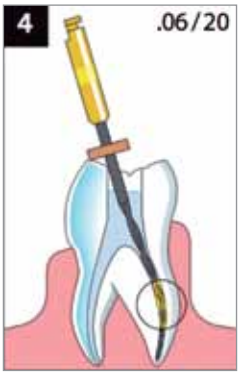

PASO 4: Antes de continuar ampliando la preparación a nivel apical es necesario darle más conicidad al canal para prevenir atascamiento de los instrumentos. Utilice una lima 20/06 hasta la longitud de trabajo. Avance lentamente dentro del canal sin presión con pequeños golpecitos. Si encuentra resistencia, vaya al paso anterior. Compruebe la permeabilidad con una lima manual.

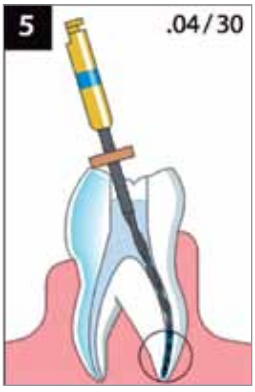

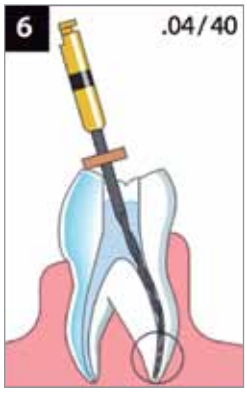

PASOS 5 y 6: Dependiendo de la situación clínica, la porción apical puede agrandarse más con una lima 30/04 ó 40/04. Avance lentamente dentro del canal sin presión con pequeños golpecitos. Si encuentra resistencia, vaya al paso anterior. Compruebe la permeabilidad con una lima manual.

Técnica Crown Down



Dependiendo de la situación clínica el número de limas puede ser reducido a 3 limas usando la técnica crown down, sugerida por el fabricante:

Use el instrumento 25/08 para preparar la entrada del canal radicular, avance lentamente hasta que la lima encuentre resistencia.

En canales finos, se recomienda continuar con instrumentos 25/06 y 25/04, mientras que en canales medianos, la secuencia recomendada por el fabricante es 35/06 y 35/04.

Después del uso:

El fabricante proporciona indicaciones de desinfección y esterilización para el correcto procesamiento de los instrumentos.

¿Y qué viene después?

Recientemente, Coltene ha patentado un nuevo e innovador sistema de limas, las Hyflex™EDM, primeras limas endodónticas fabricadas mediante un proceso conocido como electroerosión o mecanizado por descarga eléctrica (electrical discharge machining EDM), que consiste en la conformación de un material por arranque de partículas de su superficie, mediante corriente eléctrica pulsátil. Las chispas eléctricas provocan una fusión local en la superficie y debido a una evaporación parcial del material, el acabado típico es una superficie áspera, con cráteres regularmente distribuidos. Este proceso es usado en ingeniería para fabricar piezas de difícil conformación con técnicas convencionales.

Según un estudio realizado recientemente por Pirani y cols., el nuevo proceso de electroerosión tuvo un impacto sustancial en la vida útil de las limas Hyflex™EDM, las que no mostraron alteraciones en su superficie ni presentaron separaciones tras múltiples usos in vitro, lo que confirma una alta resistencia al desgaste. Además, este estudio concluyó que las limas Hyflex™EDM presentan una sorprendente resistencia a la fatiga cíclica,hasta 700% superior a las limas HyFlex®CM™, por lo que los autores postulan que se trataría de instrumentos adecuados para la conformación de canales con curvaturas severas.

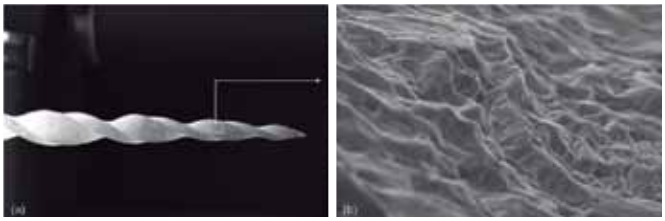

Lima HyFlex®CM™ 25/08 70x (a) 5000x (b) (**Imagen de HyFlex EDM: superficial features, metallurgical analysis and fatigue resistance of innovative electro discharge machined NiTi rotary instruments**. Gentileza Luca Lusvarghi - PhD, Chiara Pirani - DDS, MS, PhD, Cesare Nucci - MD, DDS, Ph.D)

Es por esto que los fabricantes nos presentan las limas Hyflex™EDM como un milagro en flexibilidad y resistencia a la fractura, aunque este milagro tiene una explicación científica clara: su exclusivo proceso de fabricación permite que la fase cristalográfica transite de austenita a martensita a temperatura ambiente.

Otra de las variaciones que presenta Hyflex™ EDM es su sección transversal variable, que comienza con una forma triangular, con un ángulo truncado cerca del vástago, continua con una sección trapezoidal en la zona central de su sección activa, para terminar con una forma casi cuadrangular cerca de la punta

Hyflex™ EDM se comercializa en una serie básica de 3 instrumentos: Orifice Opener 25/12 Glidepath File 10/05 HyFlex OneFile25/~ (conicidad variable, no informado), que puede combinarse además con 3 limas de acabado: 40/04, 50/03, 60/02. En canales con curvaturas severas, el fabricante recomienda usar HyFlex® CM™ 20/04 antes de HyFlex OneFile 25/~.

Al igual que HyFlex®CM™, las limas Hyflex™ EDM recuperan su forma con la esterilización y no deben girar en sentido antihorario ya que podrían sufrir una deformación plástica. Las indicaciones de uso de ambos sistemas de conformación son similares, en cuanto a configuración del motor endodóntico pero presenta algunas variaciones en la cinemática de instrumentación:

Acceso coronal:

Similar a HyFlex®CM™.

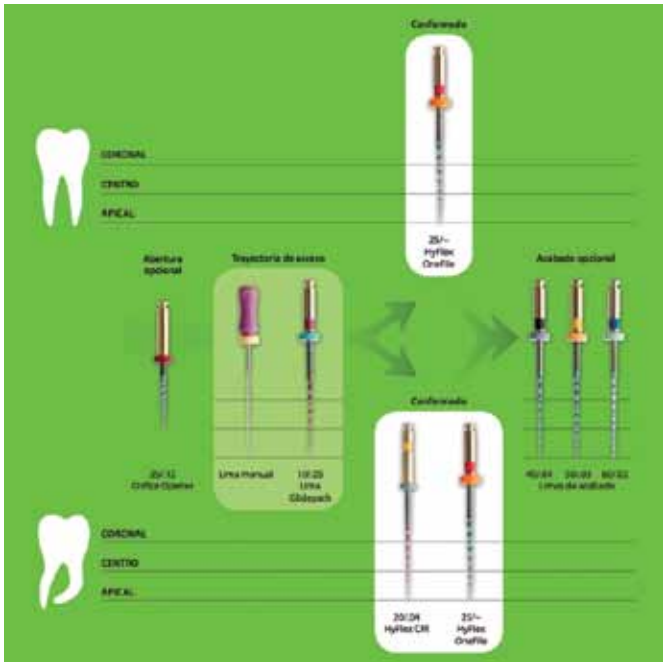

PASO 1 (opcional): Según la situación clínica, lleve la lima Orifice Opener 25/12, o la lima HyFlex®CM™ 25/08 al canal con el motor parado. Cuando no avance más, retroceda 1mm para liberarla y accione el motor avanzando con pequeños movimientos sin presión.

PASO 2: Cree la trayectoria de acceso hasta LT con la lima de Glidepath 10/05, utilizando la misma cinemática descrita anteriormente. Esta lima es menos resistente que las demás, por lo que debe usarse con extremo cuidado.

PASO 3: Ensanche el canal con la lima OneFile25/~. Si encuentra resistencia, vuelva al paso anterior.

PASO 4 (opcional): Dependiendo de la situación clínica puede ser necesario el uso de una o más limas de acabado, para aumentar el diámetro apical final; estas limas se utilizan con la misma cinemática que las anteriores.

Experiencia clínica

La primera diferencia sustancial que se percibe al usar las limas HyFlex®CM™ por primera vez es su gran flexibilidad y baja rigidez, lo que sin embargo, no impide el avance fluido dentro del canal radicular en toda su extensión, incluso en anatomías complejas. La posibilidad de precurvar las limas es un factor que facilita enormemente el acceso a ciertos canales que por anatomía son generalmente de acceso un poco más complicado, así como la preparación en pacientes con apertura oral disminuida. Llama la atención la gran deformación que sufren los filos de los instrumentos una vez usados, y el aspecto de desenroscado de ciertos sectores de los instrumentos, en especial los de menor diámetro, deformación que desaparece totalmente luego del ciclo de autoclavado. Esta característica me permitió usar los instrumentos en 7 casos clínicos, antes de constatar una deformación permanente en las limas 20/04 y 25/04.

Personalmente creo que las nuevas limas de Niquel Titanio son un enorme avance en nuestra área, ya que van un paso más allá, manejando ya no sólo factores macroestructurales de los instrumentos rotatorios, sino además conociendo en mayor profundidad el comportamiento de las distintas fases de dicha aleación e incidiendo en su microestructura para conseguir cada vez mejores características e instrumentos más confiables, que nos ayudan a entregar salud y bienestar a nuestros pacientes. La gran pregunta que queda en el aire es ¿Cuándo los veremos en Chile?

Bibliografía

1. Casper RB, Roberts HW, Roberts MD, et al. Comparison of autoclavingeffectson torsional deformation and fracture resistance of threeinnovativeendodontic file systems. J Endod 2011; 37:1572–5.
2. Gambarini G, Grande NM, Plotino G, Somma F, Garala M, De Luca M, et al. Fatigue resistance of engine-drivenrotarynickel-titaniuminstrumentsproducedby new manufacturingmethods. J Endod 2008;34(8):1003-5.
3. Gambarini G, Gerosa R, De Luca M, Garala M, Testarelli L. Mechanicalproperties of a new and improvednickel-titaniumalloyforendodontic use: anevaluation of file flexibility. Oral Surg Oral Med Oral Pathol Oral RadiolEndod 2008;105(6):798-800.
4. Gutmann JL, Gao Y. Alteration in theinherentmetallic and surfaceproperties of nickel- titaniumroot canal instruments to enhance performance, durability and safety: a focusedreview. IntEndod J 2012;45(2):113-28.
5. Johnson E, Lloyd A, Kuttler S, Namerow K. Comparisonbetween a novel nickel-titaniumalloy and 508 nitinolonthecyclic fatigue life of ProFile 25/.04 rotaryinstruments. J Endod 2008;34(11):1406-9.
6. Larsen CM, Watanabe I, Glickman GN, He J. Cyclic fatigue analysis of a new generation of nickeltitaniumrotaryinstruments. J Endod 2009;35(3):401-3.
7. Mize SB, Clement DJ, Pruett JP, Carnes DL Jr. Effect of sterilizationoncyclic fatigue of rotarynickel-titaniumendodonticinstruments. J Endod 1998;24(12):843-7.
8. Peters OA, GluskinAK,Weiss RA, et al. An in vitro assessment of thephysicalproperties of novel Hyflexnickel-titaniumrotaryinstruments. IntEndod J 2012; 45:1027–34.
9. Pirani C, Iacono F, Generali L, et al. HyFlex EDM: superficial features, metallurgicalanalysis and fatigue resistance of innovative electro dischargemachinedNiTirotaryinstruments. IntEndod J 2015; doi: 10.1111/iej.12470
10. Shen Y, Qian W, Abtin H, et al. "Fatigue testing of controlledmemorywirenickeltitaniumrotaryinstruments". J Endod 2011;37: 997–1001.
11. Shen Y, Coil JM, Zhou H, Zheng Y, Haapasalo M. HyFlexnickel-titaniumrotaryinstrumentsafterclinical use: metallurgicalproperties. IntEndod J 2013;46(8):720-729.
12. Shen Y, Qian W, Abtin H, Gao Y, Haapasalo M. Effect of environmenton fatigue failure of controlledmemorywirenickel-titaniumrotaryinstruments. J Endod 2012;38(3):376-80.
13. Shen Y, Zhou HM, Zheng YF, Peng B, Haapasalo M. Currentchallenges and concepts of thethermomechanicaltreatment of nickel-titaniuminstruments. J Endod 2013;39(2):163-72.
14. Testarelli L, et al. BendingProperties of a New Nickel-TitaniumAlloywith a LowerPercentbyWeight of Nickel. J Endod 2011;37(9):1293-5.
15. Walia H, Brantley WA, Gerstein H. Aninitialinvestigation of thebending and torsional properties of nitinolroot canal files. J Endod 1988;14(7):346-51.

Consultas on line:

16. ColteneEndo.com. Hyflex® CM Endorotary files/Benefits. Cuyahoga Falls OH. consultado 2015 feb 26. Disponible en: http://www.hyflexcm.com/features.html
17. Coltene.comHyFlex CM - ES brochure, consultado 2015 mar 03. Disponible en: http://www.coltene.com/download.php?file_id=5087
18. Coltene.com HyFlex CM - Crown Down – StepbyStep, consultado 2015 mar 03. Disponible en: http://www.coltene.com/download.php?file_id=5795
19. Coltene.com HyFlex CM - instruction manual, consultado 2015 mar 03. Disponible en: http://www.coltene.com/download.php?file_id=5083
20. Coltene.com HyFlex CM - Crown Down – instruction manual, consultado 2015 mar 03. Disponible en: http://www.coltene.com/download.php?file_id=57953
21. Coltene.com HyFlex CM -HyFlexFamilyBrochure, consultado 2015 mar 03. Disponible en: http://www.hyflexcm.com/DevDownloads/HyFlexFamily_bro.pdf
22. Coltene.com HyFlexTM EDM - ES brochure, consultado 2015 jun 15. Disponible en: http://prelive.coltene.com/fileadmin/Data/EN/Products/Endodontics/Root_Canal_Shaping/HyFlex_EDM/6849_04-15_HyFlex_ES_2704.pdf
23. Coltene.com HyFlexTM EDM - instruction manual, consultado 2015 jun 15. Disponible en:

http://prelive.coltene.com/fileadmin/Data/EN/Products/Endodontics/Root_Canal_Shaping/HyFlex_EDM/30003710_01-15_IFU_HyFlex_EDM.pdf

24. Coltene.com HyFlexTM EDM - StepbyStep, consultado 2015 jun 15. Disponible en: http://prelive.coltene.com/fileadmin/Data/EN/Products/Endodontics/Root_Canal_Shaping/HyFlex_EDM/30003711_04-15_StepByStep_Hyflex_EDM.pdf

DENTSPLY MAILLEFER

Surfea el conducto con confianza

wave•one® GOLD

1 Refuerza la seguridad del paciente

- La lima WAVEONE® **GOLD** Primary es un 50% más resistente a la fatiga cíclica que la lima WAVEONE® Primary
- Efecto de atornillamiento reducido, comparado con los sistemas rotatorios estándar

2 Cubre un rango más amplio de morfologías del conducto

- Mayor flexibilidad de la lima, gracias a la tecnología GOLD
- Más tamaños disponibles (Small, Primary, Medium, Large)

3 Acorta el tiempo de conformación

- Lleva la eficacia de corte a un nivel más alto
- Una sola lima por tratamiento se traduce en un ahorro de tiempo para la conformación y la irrigación

+ WE KNOW ENDO.

DENTSPLY

Para mayor infomación comuníquese con nuestros representantes.

Fono: 22 235 2880 www.dentsply.cl

facebook.com/DentsplyChile @dentsplychileSA asesoriatecnica.chile@dentsply.com Dentsplychile

XP-endo Finisher: desbridamiento 3D

Natalia Arancibia Yametti

Cirujano-Dentista Universidad de Chile
Endodoncista, Universidad Mayor
Magíster en Pedagogía Universitaria, Universidad Mayor
Docente Universidad Mayor, Universidad Diego Portales, Universidad San Sebastián

Durante años, el mayor reto que hemos tenido los endodoncistas es la eficiente limpieza del canal radicular. Con los últimos estudios que confirman la presencia bacteriana organizada en un biofilm, la tarea no ha hecho más que complicarse. Diversos autores han revelado, a través del uso de micro CT, que un porcentaje importante de canal radicular no es tocado con el empleo habitual de instrumentos e irrigación, dejando superficie intraradicular con presencia de bacterias, que eventualmente podrían generar una reinfección, o llevar al fracaso de nuestro tratamiento. Figura 1

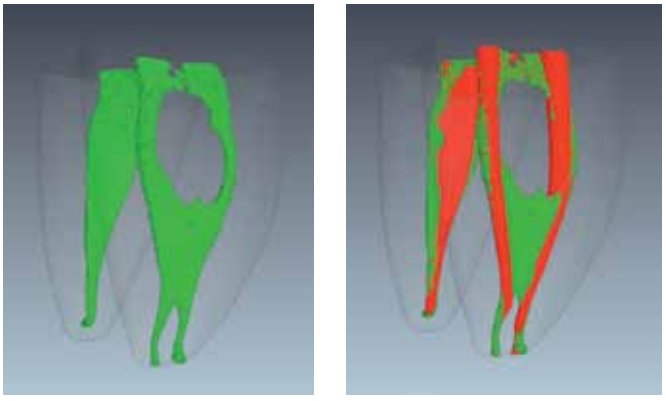

Figura 1: Micro CT en 3D. Anatomía del canal antes de la instrumentación (verde); paredes del canal tocadas con instrumentación estándar de limas NiTi (rojo). Gentileza Dr. Paqué.

Si bien, el uso de diferentes tecnologías e instrumentos, tales como instrumentos adaptables al canal, irrigante activado con ultrasonido, sistemas de irrigación con presión negativa, gas ozono, entre otros, están incrementando la eficacia en la desinfección del canal, aún no se ha observado una desinfección uniforme y total del sistema de canales radiculares.

En este escenario aparece un instrumento, cuyas propiedades físicas, permitirían dejar atrás el mínimo contacto que se logra con la instrumentación mecanizada, logrando el objetivo de tocar un mayor porcentaje de superficie de canal; su nombre XP-endo Finisher.

XPendo, de la empresa FKG, debe su nombre a su principal característica de expansión. Esta propiedad se encuentra íntimamente ligada a su estructura, una aleación mejorada patentada por el fabricante: Niti Max Wire, un innovador electropulido que le otorga la capacidad de deformarse y recuperar su forma frente a los cambios de temperatura, así, frente a bajas temperaturas se mantiene recto (fase M: martensíntica), y frente a aumentos de esta (temperatura corporal-intracanal) permite flectarse (fase A: austenítica). Figura 2

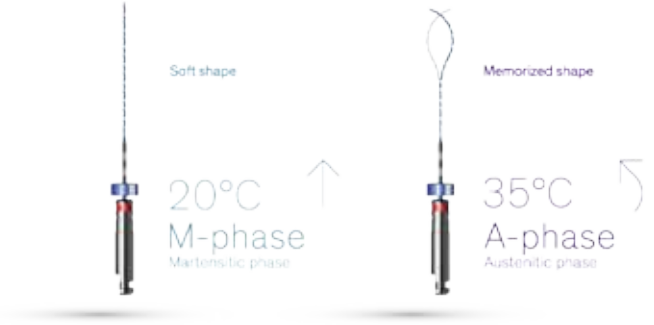

Figura 2. Xpendo en fase M a bajas temperaturas, y en fase A a temperaturas más altas.

Es un instrumento con punta ISO número 25, y taper del 0%, indicado para ser usado una vez finalizada la preparación químico mecánica del canal y compatible con cualquier sistema mecanizado. La probabilidad de fractura es baja debido a que no sufre stress durante su accionar, ya que la preparación está terminada, como mínimo a un diámetro 25 en apical. Sin embargo, el fabricante recomienda su uso como único, quizás por el posible deterioro de sus propiedades durante la esterilización.

El protocolo del fabricante sugiere su uso durante 1 minuto a longitud de trabajo, con la cámara inundada en hipoclorito, en constante movimiento y pincelando las paredes del canal. Así, ejerce su movimiento agitándose en el canal y activando la solución irrigante. Se debe tener la precaución de introducirlo sin rotación y recto y retirarlo en movimiento, ya que en esta fase el instrumento se encontrará deformado y pudiese ofrecer cierta resistencia el sacarlo del canal. Al finalizar se debe irrigar copiosamente para eliminar los residuos y detritus que el instrumento ha dejado en suspensión en el canal. El instrumento puede volver a su forma recta enfriándolo.

XPendo ofrece una mejora sustantiva en la limpieza del canal debido a su capacidad de limpiar un porcentaje importante de canal en forma mecánica, eliminando dentina contaminada, y aparentemente desorganizando el biofilm, sin deformar el canal preparado, a causa de la super elasticidad que presenta. De esta manera, también estaría indicado para el retiro de medicaciones intracanal, o cemento en caso de un retratamiento. Figura 3

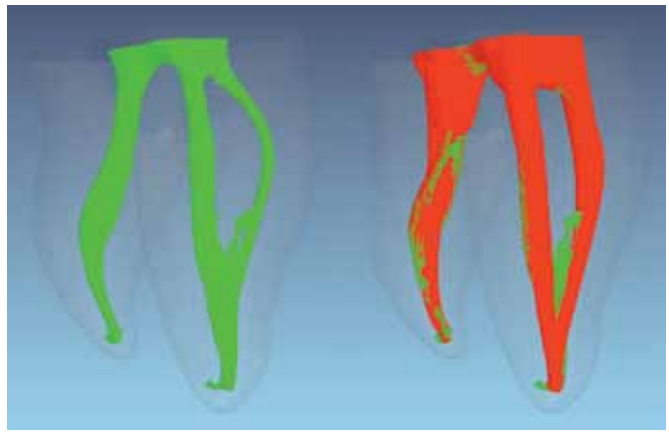

Figura 3: Micro CT en 3D: Morfología del canal antes de la instrumentación (verde); paredes del canal tocadas usando limas NiTi estándar más XP-endoFinisher (rojo) Gentileza Dr. Paqué.

La vibración durante su uso puede dar una sensación de inestabilidad, no obstante, su uso sencillo en la práctica clínica, lo deja como un excelente complemento al tratamiento endodóntico de dientes con anatomía compleja, donde tenemos la certeza que existen áreas que no hemos podido manejar, y en todos nuestros tratamientos, independiente del sistema mecanizado que usemos, ya que minimizará las áreas contaminadas, y favorecerá la limpieza del sistema de canales radiculares.

Referencias

http://www.fkg.ch

¿Cuáles considera ud que son los mayores desafíos en la atención endodóntica de pacientes con necesidades especiales?

Dra. Claudia Díaz Gálvez
Especialista en Endodoncia Universidad de Chile
Docente Facultad de Odontología, Universidad de Chile

El concepto de necesidades especiales de atención en salud corresponde a cualquier condición física, mental, sensorial, conductual, cognoscitiva, impedimento o limitación emocional que requiere manejo médico, intervención de la atención en salud y/o uso de programas o servicios especializados[1].

Mi experiencia en la atención de pacientes con necesidades especiales se basa en mi trabajo como endodoncista en la Clínica de Cuidados Especiales en Odontología de la Facultad de Odontología de la Universidad de Chile. En esta clínica, junto a un gran equipo de trabajo, atendemos aproximadamente a 300 pacientes anuales con diferentes condiciones y enfermedades, principalmente síndrome de Down, epidermolisis bullosa, parálisis cerebral y autismo. En mi caso particular me ha tocado trabajar mayoritariamente con pacientes con epidermolisis bullosa, los llamados niños con piel de cristal, que comprende un grupo de desórdenes genéticos caracterizados por lesiones ampollares en la piel y mucosas (boca, esófago, faringe, estómago, intestinos, vías respiratorias y urinarias, párpados y córnea) que aparecen ante traumas mínimos o incluso espontáneamente[2].

Las manifestaciones orales que presentan estos pacientes suponen un gran desafío en su atención odontológica y sobretodo endodóntica, ya que encontramos, entre otras, microstomía (boca pequeña), obliteración del vestíbulo, anquiloglosia (lengua con poca movilidad) y apertura interincisiva reducida, pudiendo ser menor a 30 mm[2].

Dentro de las precauciones para la atención odontológica, dependiendo de la severidad de la epidermolisis, debemos considerar: envaselinar los labios y comisuras, usar solamente apoyo dentario, aplicar suave presión en los tejidos ya que cualquier movimiento oblicuo puede desprender mucosa o piel, la punción anestésica debe ser profunda, pues si es muy superficial se puede formar una bula, entre otros[3].

Con todo lo anterior descrito, los desafíos en la atención endodóntica podrían ser los siguientes:

Clínicos: lograr una anestesia adecuada es complejo, debido a las características que presentan estos pacientes con vestíbulos poco profundos y tejidos cicatrizales que dificultan una técnica adecuada. Otro gran desafío es lograr una aislación unitaria y total. Muchas veces esto no es factible y debe realizarse una aislación en ojal, pues el remanente coronario es escaso y el clamp no debe tocar la encía. También la odontometría es un reto, ya que en casos severos el sólo roce de la película radiográfica contra la mucosa produce traumas que podrían terminar en bulas, por lo que un alto conocimiento y excelente manejo de nuestro LEF es necesario, ya que es nuestra única herramienta para determinar la longitud de trabajo. La microstomía sumada a la escasa apertura interincisiva complican un tratamiento endodóntico, aún en dientes anteriores. Esto incide en que los tratamientos sean más prolongados, en varias sesiones, ya que todo el tratamiento se torna más complicado. Este último ítem está investigado en un trabajo de la Universidad de Chile, que determina que se requiere mayor tiempo clínico de atención en estos pacientes que en pacientes sanos[4].

Finalmente el desafío emocional también es enorme. Aunque “clínicamente” son endodoncias complejas por las características señaladas, los pacientes son muy empáticos y agradecidos, y llegan a atenderse a nuestra clínica con la esperanza de que mantendremos sus dientes en boca. Personalmente me comprometo mucho con ellos desde este punto de vista, y sacar adelante este tipo de casos me enorgullece a mí y a todos los que trabajamos en la Clínica de Cuidados Especiales en Odontología.

Bibliografía

1.- American Academy of Pediatric Dentistry Council on Clinical Affairs (2004). “Definition of persons with special health care needs” . Pediatric Dent . Reference manual V 33/no 6 11/12

2.- Vargas D Alex, Palomer R Leonor, Palisson E Francis. Manifestaciones orales de la epidermolisis bulosa en el niño. Rev. chil. pediatr. [revista en la Internet]. 2005 Dic

3.-Yubero M., Kramer S., Gana M.et al., 2008 Manual práctico: cuidados básicos en pacientes con epidermólisis bullosa, DEBRA Chile

4.- Vergara D., Kramer S., Zillman G., Vergara C., “Comparación del tiempo requerido para la atención odontológica de pacientes con epidermolisis bullosa y pacientes sanos”, Trabajo de Investigación para optar al título de Cirujano Dentista, 2013.

¿Cuáles considera ud que son los mayores desafíos en la atención endodóntica de pacientes con necesidades especiales?

Natalia Riquelme Toledo
Cirujano Dentista Universidad de Concepción
Especialidad en Endodoncia Universidad de los Andes
Endodoncista Servicio Salud Concepción. Hospital de Lota

Antes de ahondar en los desafíos a los cuales nos vemos enfrentados al atender pacientes con necesidades especiales, primero debemos saber a que denominamos pacientes con necesidades especiales. Un individuo con necesidades especiales es aquel que con su condición médica o dificultades de desarrollo, requiere de mayor cuidado comparado a los demás. Se han categorizado en cuatro grupos.

Grupo 1: Pacientes medicamente comprometidos.

Grupo 2: Pacientes con déficit motor.

Grupo 3: Pacientes con algún grado de déficit sensorial (ceguera, sordera).

Grupo 4: Pacientes con algún grado de discapacidad intelectual.

La Academia Americana de Odontología Pediátrica considera que las personas con necesidades especiales presentan un riesgo aumentado de desarrollar enfermedades orales. El mayor riesgo de caries está relacionado con la dificultad para mantener una adecuada higiene bucal, el uso frecuente de medicamentos azucarados y el consumo inadecuado de alimentos cariogénicos, por lo que son pacientes que requieren mayor atención odontológica.

En Chile no existen suficientes estudios que entreguen información sobre el estado de salud bucal de estos pacientes. Un estudio de Dóren y cols.,(2011) afirma que las personas con parálisis cerebral, de entre 2 y 19 años, presentan una mayor frecuencia de enfermedades bucales que la población sana, con una prevalencia de caries de un 50,9% con un ceod de 0,2 y un COPD de 2,1. Por su parte Altamirano F. y cols., (2008) encontraron que el COPD en niños de 4 a 12 años con parálisis cerebral, en Concepción, fue de 6,5 y el ceod fue de 7,0. Estos estudios confirman el mayor daño bucal que presentan dichos pacientes, al igual que en el resto de la población mundial.

Los pacientes con necesidades especiales representan un gran desafío para el odontólogo, en especial para los endodoncistas. En:

Diagnóstico: Al realizar la anamnesis correspondiente se requiere de la presencia del tutor responsable del paciente. Las respuestas frente a las pruebas diagnósticas endodónticas pueden ser dudosas o incluso erróneas, por lo que no nos debemos confiar en los resultados, debido que estos pacientes, por lo general, pueden dar respuestas poco claras frente a un estímulo.

Toma de radiografías: En algunos pacientes con necesidades especiales, la toma de radiografía resulta compleja por la dificultad que implica para el paciente mantener la posición adecuada por el tiempo necesario para realizar una correcta técnica radiográfica, por lo que se hace necesario la utilización de posicionadores radiográficos. Si no es posible utilizar este accesorio, el personal auxiliar puede mantener la película en posición durante la exposición, para así disminuir los intentos fallidos.

Anatomía compleja: Los pacientes portadores de síndromes presentan una mayor incidencia de anomalías dentarias. Por ejemplo, en pacientes con síndrome de klinefelter, un 6,3% presentan taurodontismo. Dicho esto, es importante considerar la utilización de magnificación en la localización de canales. También se han observado mayor presencia de c-shape y dens-invaginatus.

Aislamiento absoluto: Es imprescindible la utilización del aislamiento absoluto es nuestra terapia. No obstante, la colocación de este se hace muy dificultosa en estos pacientes, un ejemplo de ello son los pacientes con síndrome de down que presentan paladar ojival, macroglosia y son respiradores bucales.

Manejo en el sillón dental: Los pacientes con necesidades especiales requieren variadas técnicas para el control del paciente en el box dental. Las técnicas de abordaje conductual tienen como objetivo lograr un adecuado soporte afectivo, por lo que es necesario utilizar un manejo cuidadoso de la comunicación que permita crear un ambiente receptivo, que refuerce apropiadamente los logros adaptativos del paciente. Estas técnicas son:

Decir mostrar y hacer.

Control de voz.

Distracción.

Refuerzo positivo.

Cuando las técnicas comunicativas no son suficientes para el manejo del comportamiento del paciente se pueden complementar con otras técnicas de estabilización o contención física que limiten, pero no impidan sus movimientos, y de alguna manera lleguen a producir relajación.

Si luego de utilizar estas técnicas aún no se logra atender al paciente, pueden utilizarse otras maniobras, tales como la inhalación de óxido nitroso, sedación y anestesia general. La selección de la modalidad de atención se realizará después de evaluar las condiciones particulares del paciente.

Para finalizar, los pacientes con necesidades especiales requieren la atención de profesionales con conocimientos acabados del tema, habilidades esenciales en el manejo de comunicación y conocimiento del entorno social, terapéutico y cultural de dicho paciente.

Bibliografia

- MINISTERIO DE SALUD. Salud Oral Integral para Menores de 20 años en Situación de Discapacidad que Requieren Cuidados Especiales en Odontología. Santiago: Minsal, 2012.
- CORCUERA-FLORES, José R., et al. Dental treatment for handicapped patients; sedation vs general anesthesia and update of dental treatment in patients with different diseases. Medicina oral, patologia oral y cirugia bucal, 2014, vol. 19, no 2, p. e170.
- Darbyshire PA, Witkop CJ Jr, Cervenka J. Prepubertal diagnosis of Klinefeter syndrome in a patient in a patient with taurodontic teeth. Pediatric Dent. 1989; 11(3): 224-26.
- American Academy of Pediatric Dentistry. Guideline on behavior guidance for he pediatric patient. 2011 page 170-82.
- MUGAYAR, Leda Regina Fernandes. Pacientes portadores de necessidades especiais: manual deodontologia e saúde oral. São Paulo: Pancast, 2000. cap.2, p.71–82.
- Crall JJ. Mejorar la salud bucal de los pacientes con necesidades especiales de salud. Pediatr Dent. 2007 Mar-Apr;29(2):98-104.

PRÓXIMOS CONGRESOS Y CURSOS

Calendario

2015

NOVIEMBRE

5 al 7 ITALIA
34° Congreso Nacional (SIE), Bologna.
www.endodonzia.it

5 al 7 MÉXICO
Penn Endo Global Symposium, Ciudad de México.
www.academiamexicanadeendodoncia.com

20 CHILE
Actualización en Endodoncia y Rehabilitación Oral, Valdivia.
www.congresovaldivia.cl

DICIEMBRE

3 y 4 CHILE
Endodoncia de última generación: diagnóstico, tratamiento, pronóstico y manejo de casos complejos, Santiago.
rbelmar@clinicasantamaria.cl

2016

ABRIL

6 al 9 EEUU
American Association of Endodontists (AAE) Annual Session, San Francisco CA.
www.aae. org

JUNIO

3 y 4 CHILE
Curso Internacional Endodoncia 2016, Santiago.
www.socendochile.cl

OCTUBRE

7 Y 8 CHILE
3º Congreso Interfiliales Endodoncia:
Bases actuales para una endodoncia predecible, Talca.

NORMAS DE PUBLICACIÓN

Definición y Normas de publicación de la revista "Canal Abierto"

La revista "Canal Abierto" de la Sociedad de Endodoncia de Chile es una revista científica de publicación semestral que tiene por finalidad publicar trabajos originales que comprendan temas relativos a la endodoncia o afines. La revista aceptará para su estudio y posible publicación todos aquellos manuscritos que no han sido publicados previamente, ni se encuentren pendientes para posible publicación.

Los trabajos enviados deben ajustarse a los "Uniform Requirements for Manuscripts Submitted to Biomedical Journals", establecidos por el International Committee of Medical Journal Editors en www.icmje.org.

Los trabajos serán revisados por el director y miembros del comité editorial, quienes solicitarán, de ser necesario, la opinión de otros expertos. De esta manera, el comité editorial resolverá si el trabajo puede ser publicado, publicado con modificaciones o rechazado.

Es responsabilidad de el, o los autores, obtener autorización para incorporar en sus artículos fotografías que identifiquen a personas y para incluir material que haya sido publicado previamente en otro medio.

Es imprescindible que cada manuscrito posea un responsable a quien hacer llegar comentarios o modificaciones antes de su publicación. Para esto, cada manuscrito debe especificar un responsable y su correo electrónico.

Los autores que envíen sus artículos autorizan expresamente su publicación en la revista "Canal Abierto", en la página Web de la Sociedad de Endodoncia de Chile y en otros soportes informáticos.

Los artículos deben ser enviados al correo electrónico:
canalabierto@socendochile.cl

Formato de manuscritos:

Deben enviarse texto e ilustraciones por separado en formato Word, Microsoft Office, adjuntando original completo (texto con ilustraciones y respectivas leyendas) con letra Arial 12, interlineado 1.5, con margen izquierdo y numeradas correlativamente.

Artículos originales

Deben aportar nuevos datos clínicos o de investigación básica relacionada con la especialidad.

Deben ajustarse al siguiente esquema:

Presentación: 1) Título breve y representativo del contenido (en español e inglés). 2) Nombre de el o los autores, identificándolos con su profesión, nombre de pila, apellido paterno e inicial del materno. 3) Nombre de la o las instituciones a las que debe darse crédito por la ejecución del trabajo. 4) Opcionalmente puede adjuntarse una foto de el o los autores.

Resumen y palabras claves: Resumen de no más de 250 palabras en español e inglés. Debe considerar: objetivos, métodos, resultados y conclusiones. Seleccionar hasta siete palabras claves.

Introducción: Presentar en forma resumida el problema a investigar y el objetivo que persigue el estudio.

Material y método: Describir el grupo de estudio y control si hubiese. Especificar la metodología, equipamiento, software y procedimientos realizados con detalle suficiente como para que puedan ser reproducidos por otros investigadores.

Resultados: Deben ser presentados en una secuencia lógica con tablas e ilustraciones, sin interpretar las observaciones efectuadas.

Discusión: Realizar una interpretación crítica de los resultados obtenidos, contrastándolos con la información contenida en la literatura científica mundial. Deben enfatizarse los aspectos nuevos e importantes del estudio. En el último párrafo referirse brevemente a las conclusiones obtenidas.

Agradecimientos: Sólo mencionar a personas o instituciones que hayan contribuido en forma significativa a la realización del trabajo.

Bibliografía: Numerar las referencias o citas bibliográficas correlativamente por el orden que se citen por primera vez en el texto, tablas y leyendas de las figuras, identificándolas mediante números arábicos, colocados entre paréntesis. Se recomienda seguir el estilo propuesto por la National Library of Medicine (www.nlm.nih.gov) en "Citing Medicine" 2º edición. Los títulos de los journals deben ser abreviados de acuerdo a la lista indexada por MEDLINE publicada por la NLM.

Artículos de revisión

Suponen la actualización de un tema concreto, desde el punto de vista crítico, científico y objetivo.

Su estructura será esquematizada de acuerdo a las pautas estipuladas para los trabajos originales, omitiendo aquellos puntos que no correspondan. Las revisiones pueden tener una extensión de hasta 20 páginas, pudiendo enviarse fotos, tablas y figuras.

Casos clínicos

Casos poco frecuentes o que aporten nuevos conceptos terapéuticos.

Deben tener una extensión máxima de ocho páginas. Es indispensable enviar fotografías de buena calidad. Deben adecuarse al siguiente esquema: título, resumen y palabras claves en español e inglés; introducción, presentación del caso clínico, discusión y bibliografía.

Respuestas de expertos

Consultas de tipo científico o acerca de casos clínicos, nuevas tendencias o propuestas terapéuticas, materiales en desarrollo, etc.

Los expertos serán contactados por el comité editorial de acuerdo a su relevancia e interés en colaborar.

Cartas al director

Comunicaciones breves, centradas en un tema específico y firmadas. Deben ofrecer comentarios o críticas constructivas sobre artículos publicados u otros temas de interés. El director de la revista posee el derecho de publicarla, total o parcialmente.

RECOMIENDE EL CEPILLO **APROPIADO** PARA LOS PACIENTES QUE NECESITAN UNA LIMPIEZA **PROFUNDA Y DELICADA**

Usted es consciente de la relevancia que tiene un correcto cepillado para sus pacientes: con inflamación gingival, en tratamiento periodontal, o después de procedimientos quirúrgicos. Todos ellos necesitan un profundo y eficiente acceso a las áreas subgingivales e interdentales.

El cepillo **Colgate® Slim Soft™** ofrece un revolucionario diseño para satisfacer esas necesidades:

- Cerdas cónicas 17 veces más delgadas* que las cerdas convencionales de corte plano
- Limpia 6 veces† más dentro del surco gingival[1]

Haga la diferencia y recomiende el **Cepillo Colgate® Slim Soft™.**

Colgate

MARCA RECOMENDADA POR ODONTÓLOGOS

www.colgateprofesional.cl

*vs cerdas regulares de puntas redondeadas.
†vs un cepillo regular de cerdas suaves con puntas redondeadas.

Referencia: 1. Estudio de eficacia en acceso sub-gingival. Datos de archivo. Colgate-Palmolive.