ISSN 0718-2368

Canal Abierto

Revista de la Sociedad de Endodoncia de Chile

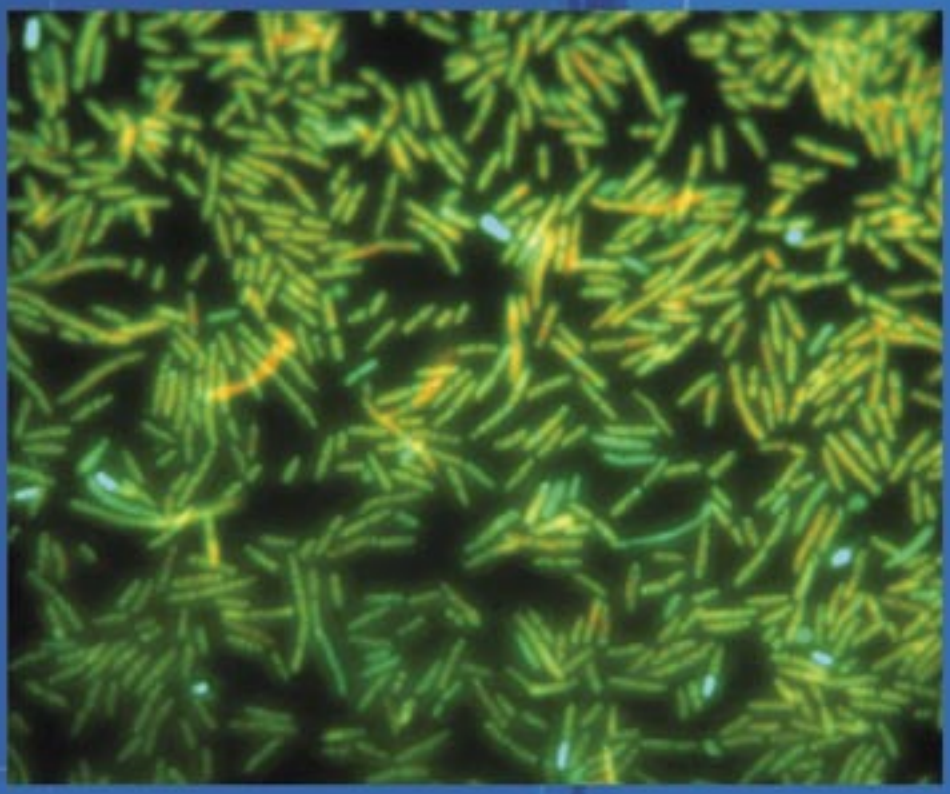

Nº 14 SEPTIEMBRE 2006

ISSN 0718-2368

Portada

Células de Lactobacillus Paracasei formando una Biopelícula.

Página 20

Directora

Dra. Marcia Antúnez R.

Comité Editorial

Dra. Marcela Alcota R.

Dr. Mauricio Garrido F.

Dr. Marcelo Navia R.

Diagramación

Ideagráfica

ideagrafica@vtr.net / 09-2307239

Impresión

Imprenta Salesianos

Directorio SECH

Presidenta	Dra. Gaby Queyrie H.
Presidenta electa	Dra. Cecilia Álvarez F.
Vicepresidente	Dr. Eduardo D'Acuña U.
Secretaria	Dra. Carmen Moren F.
Prosecretario	Dr. Marcelo Navia R.
Tesorero	Dr. Enrique Cuadrado M.
Protesorero	Dr. Carlos Berroeta G.
Directores	Dra. Marcia Antúnez R. Dra. Marcela Alcota R. Dr. Mauricio Garrido F.
Coordinadora de Filiales	Dra. Ana María Abarca V.

Nuevos Socios

Dra. Alexia Bezares O.
Dra. Ximena Matus A.
Dra. Jimena Osorio M.

Socios Activos

Dra. Julieta del Pozo B.

Secretaría SECH, Srta. Carla Vega Riquelme
Callao 2970, Of. 507, Las Condes, Santiago.
Fono-Fax 242 9098 info@socendochile.cl

EDITORIAL

Estimados colegas:

Seguimos compartiendo conocimiento y cada vez del más alto nivel.

En este número hemos un incluido un artículo interesantísimo sobre Biofilm Bacteriano del Dr. Luis Chávez, Master y Doctor en Microbiología Oral y Endodoncia de la Universidad de Gotemburgo, Suecia, y docente, Post-Doc del Departamento de Biología Oral de la Universidad de Malmö, Suecia.

En la sección de Actualidad Científica tendremos la oportunidad de conocer las novedades y modificaciones que se han realizado en los instrumentos Protaper, relanzados al mercado como Sistema Protaper Universal. El tema es desarrollado por el Dr. Vidal Pomés F., docente de pre y postgrado de la Universidad Mayor.

Denstply-Maillefer organizó en el mes de mayo un meeting especial en Cancún, donde el Dr. Pomés y un grupo de docentes de distintas universidades tuvieron la oportunidad de conocer este nuevo sistema.

Durante los días 4 y 5 de junio, tuvimos la oportunidad de asistir al Curso Internacional que dictó el Dr. Arnaldo Castelucci, quien nos concedió una entrevista en la que expone interesantes puntos de vista sobre nuestra especialidad.

Por último, en Ventana Abierta, seguiremos compartiendo notables aspectos sobre la Rehabilitación del Diente Endodónticamente Tratado, ciclo iniciado y desarrollado por el Dr. Eric Dreyer y la Dra. Andrea Pizarro.

Me despido invitándolos a tres interesantes encuentros que se desarrollarán próximamente en nuestro país: "En busca de la Excelencia en Endodoncia", curso que dictará el 08 de septiembre el Dr. Julian Webber en la Facultad de Odontología de la Universidad Mayor; la XIX Reunión Anual de la Sección Chile de la IADR, del 05 al 07 de octubre, en la Facultad de Odontología de la Universidad de Valparaíso; y el curso organizado por la Sociedad de Endodoncia de Valparaíso los días 20 y 21 de octubre con el Work Shop "Potencialidades de la Magnificación en Endodoncia" y el Curso Internacional "Renovando conceptos en Endodoncia; Incorporando nuevas tecnologías".

Dra. Marcia Antúnez R.

SUMARIO

Actualidad Científica
ProTaper Universal ____ 2

Endopregunta
¿Cuánto tiempo lleva usando el Microscopio Clínico? ¿Le costó mucho familiarizarse con él como para trabajar cómodamente? ____ 6

Desde el Ápice
Dra. Gaby Queyrie H.
Presidenta SECH 2004-2006 ____ 10

Filiales
Dra. Ana María Abarca ____ 11

Inmemorian ____ 11

Entrevistas
Dr. Arnaldo Castelucci ____ 12

Endo Forum
Latin American Endo Forum 2006 ____ 17

Curso Internacional ____ 18

Invitado Especial
Biofilms Microbianos en Infecciones Endodónticas
Dr. Luis Chávez de Paz ____ 19

Exposiciones SECH
Resúmenes de Presentaciones en Reuniones Mensuales de SECH ____ 22

Casos Clínicos
Dr. Wenceslao Valenzuela A.
Dr. Cristián Chandía G
Dra. Alejandra Salinas y Dr. Marcelo Navia ____ 31

Endoeventos
Calendario de Exposiciones y Eventos Segundo Semestre ____ 39

Ventana Abierta
Rehabilitación de la Pieza Dentaria Endodónticamente Tratada ____ 40

PROTAPER UNIVERSAL

Dr .Vidal Pomés Flores

Especialista en Endodoncia
Profesor de Pregrado y Postgrado Asignatura de Endodoncia
Universidad Mayor

Importantes transformaciones en cuanto a diseño, más una amplia gama de nuevos recursos trae el recién estrenado Sistema ProTaper Universal.

Los diseños originales de conicidad múltiple han evolucionado con la finalidad de convertir a este sistema en una herramienta simple y más segura para la conformación de los conductos.

Se le denomina Universal porque tiene variadas aplicaciones. Así, esta nueva versión no sólo incluye instrumentos de "tratamiento", es decir, de preparación mecánica, si no que se suman instrumentos de "retratamiento", o mejor dicho de desobturación, y finalmente, distintos componentes para la obturación de conductos radiculares.

Figura 1

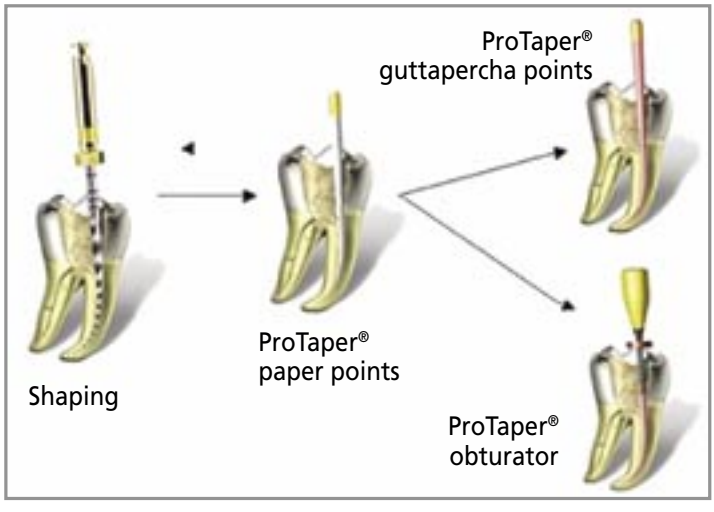

Todos los instrumentos consideran longitudes activas de 21, 25 y 31mm para que puedan ser utilizados en dientes de diferentes dimensiones.

Además, se agrega al sistema una serie manual, cuyos mangos son de silicona, lo que da una mejor sensación táctil y comodidad de trabajo; esto elimina la necesidad de los antiguos adaptadores.

Lo más interesante de este set manual, es que amplía las posibilidades terapéuticas, facilitando la instrumentación de conductos muy curvos y casos difíciles en general, donde es preferible la preparación manual sobre la rotatoria mecanizada.

Figura 2

INSTRUMENTOS DE TRATAMIENTO

En cuanto a la preparación mecánica, los Instrumentos de Conformación o Shaping Files se han mantenido prácticamente igual, exceptuando el S2 que tiene ligeras modificaciones en su taper múltiple.

Pero a la serie tradicional de Instrumentos de Terminación o Finishing Files, se han agregado dos nuevos elementos, los F4 y F5 con indicación para conductos más anchos o de casos clínicos en que se requieran preparaciones de mayor diámetro.

De esta manera, a los tradicionales F1 de diámetro .20, F2 de diámetro .25, y F3 de diámetro .30, se agrega un F4 equivalente a un instrumento 40, y un F5, equivalente a un 50.

Figura 3 **ProTaper® F4**

Figura 4 **ProTaper® F5**

En cuanto a diseño, a todas estas Finishing Files se les ha modificado ligeramente el taper múltiple (tal como a la S2), de tal manera que se logre una mayor flexibilidad, seguridad durante la preparación y una transición más suave entre un determinado instrumento y el que le sigue.

Figura 5 **ProTaper® S2**

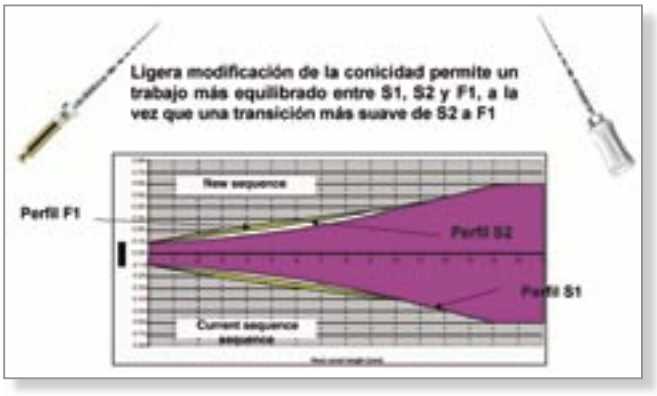

La punta también les ha sido modificada, haciéndola más inactiva que sus predecesoras, lo que conseguiría una menor transportación del tercio apical y un desplazamiento más libre del instrumento por el interior del conducto.

Figura 6



Finalmente, a los instrumentos F3, F4 y F5 se les han hecho desgastes en el núcleo, es decir, entre los filos, de tal manera que su masa ha disminuido aumentándose la flexibilidad.

Figura 6 **Nuevo ProTaper® F3**

INSTRUMENTOS PARA RETRATAMIENTO

Una completa innovación es la presentación de un set de instrumentos que antes no existían y que se indican para efectuar la desobturación de conductos, facilitando el retratamiento.

Estos instrumentos son tres, D1, D2 y D3, cada uno con diferente longitud, diámetro y conicidad; se denominan Protaper Retratamiento.

Figura 8

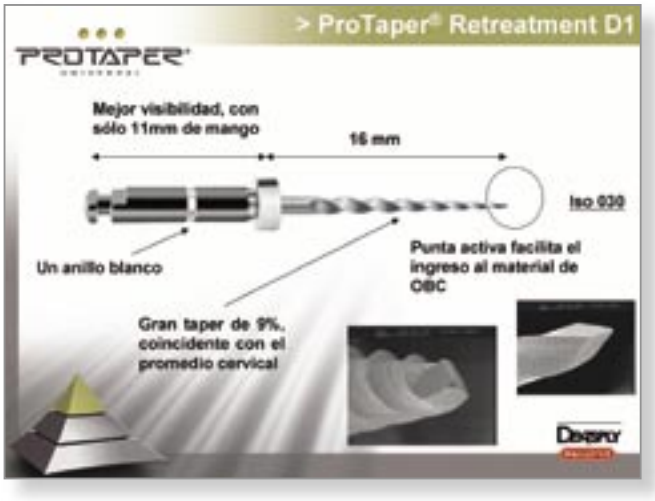

Figura 9

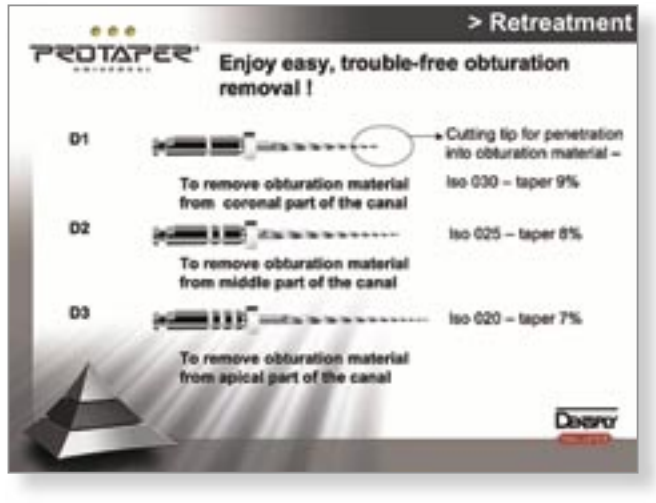

La velocidad sugerida para estos instrumentos va entre 500 y 700rpm para desobturar Thermafil/ Protaper, y 250 a 300rpm para desobturar rellenos de gutapercha con cementos selladores de Óxido de Zn y Eugenol. No están indicados en obturaciones hechas con cementos selladores en base a resina.

Todos tienen mangos color gris oscuro de no más de 11mm de largo para facilitar la visibilidad.

D1 tiene una punta activa destinada a facilitar el ingreso del instrumento al espesor de la masa obturadora en cervical. Es el más corto y grueso de la serie, mide 16mm en su parte activa, tiene un diámetro equivalente a .30 y una conicidad de 9%. Se identifica por un solo anillo blanco.

D2 está indicado para el tercio medio, mide 18mm de longitud activa, tiene un diámetro .25 en la punta y una conicidad de 8%. Se identifica por dos anillos blancos.

D3 actúa en el tercio apical, por lo que es más largo, 22mm, su punta corresponde a un .20 y tiene una conicidad de 7%. Se identifica por tres anillos blancos.

La secuencia de uso comienza con el instrumento más corto y grueso, D1, que tiene una gran masa, por lo tanto es más fuerte, y una punta activa; sigue con el D2 para el tercio medio, y termina en el más largo y flexible, D3, que trabaja en el tercio apical.

Figura 10

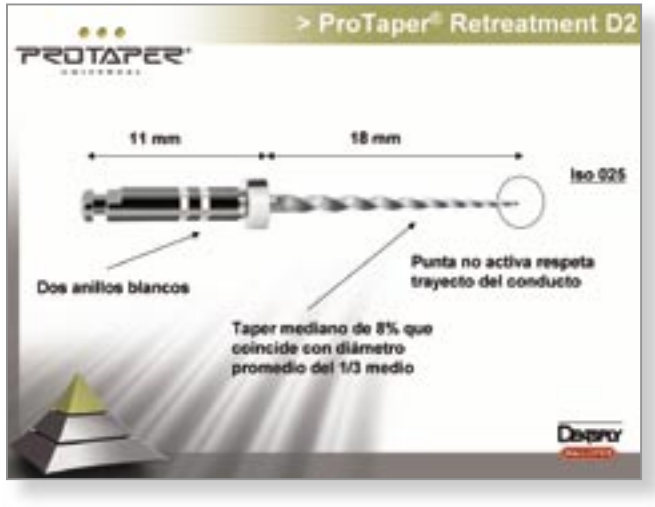

Figura 11

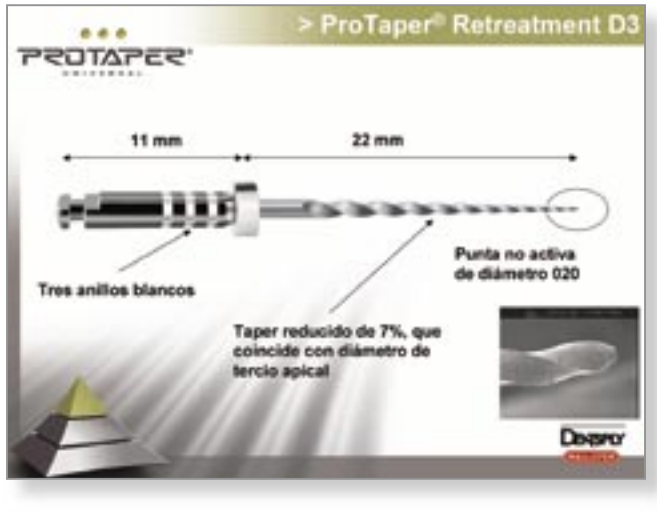

PROTAPER OBTURACIÓN

Finalmente, el sistema universal incluye una serie de nuevos elementos destinados a la obturación de conductos y cuyas características de diseño coinciden con los instrumentos de preparación mecánica Finishing Files antes mencionados.

Entre éstos están los conos de papel absorbente, los cuales al presentar un taper similar al conducto ya preparado, optimiza su adaptación, secando en forma más eficiente y rápida. Traen medidas de longitud marcadas en la base.

En cuanto a la OBC propiamente tal, el sistema provee dos elementos diferentes. Un obturador de termo-plastificación similar al Thermafil, el Thermafil/ProTaper, y conos de conos de gutapercha para obturación en frío, de características similares y correspondientes a las diferentes Finishing Files.

Figura 12 Conos especiales de papel y gutapercha

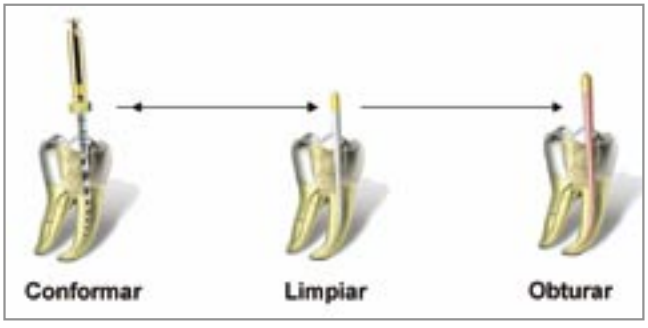

Figura 13 Conos especiales de papel y obturadores tipo Thermafil®

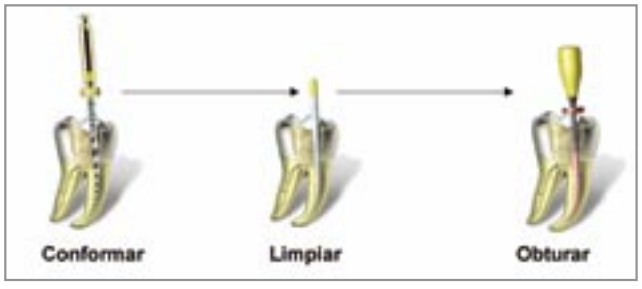

De esta manera, Dentsply Maillefer ha creado todo un sistema, que tal como su nombre lo indica es universal, es decir, se puede aplicar en todo el proceso terapéutico endodóntico, desde la preparación mecánica o instrumentación, la desobturación de conductos ya tratados si fuera necesario y el proceso de obturación canalicular.

Figura 14 Secuencia Clínica

Una de las más grandes ventajas del sistema, es que a pesar de todas estas innovaciones, el protocolo de instrumentación o preparación mecánica con las Shaping y Finishing Files se ha mantenido exactamente igual, lo que permite que no tengamos que esforzarnos en entender y/o memorizar toda una nueva secuencia.

Figura 15 Secuencia Clínica

Figura 16 Secuencia Clínica

¿Cuánto tiempo lleva usando el Microscopio Clínico? ¿Le costó mucho familiarizarse con él como para trabajar cómodamente?

Dra. Yelena Salinas M.

Especialista en Endodoncia
Docente Universidad Mayor
Presidenta Sociedad de Microscopía Odontológica de Chile

Hace casi siete años que incorporé el Microscopio Clínico Odontológico a la práctica diaria; su integración como parte vital y permanente de la consulta ha representado múltiples beneficios para mi desarrollo profesional.

Obviamente, la principal ventaja es la magnificación e iluminación del campo operatorio; esto permite lograr imágenes de alta resolución, con una posición de trabajo ergonómicamente favorable, lo que redunda en una mayor calidad de trabajo.

El uso del microscopio requiere de cierto tiempo entrenamiento más el desarrollo de una motricidad fina como para poder trabajar eficientemente. Esto implica un gran esfuerzo inicial, que sin embargo es recompensado posteriormente con el logro de menores tiempos de trabajo, diagnósticos más certeros, rápida resolución de casos clínicos complejos, etc.

Existen diferentes opiniones con respecto al tiempo que uno demora en sentirse cómodo. Según mi experiencia, la que es compartida con algunos colegas, ese tiempo es de aproximadamente dos años, tiempo que se considera como etapa de principiante. Por otra parte, se debe considerar que en Microscopia Endodóntica uno jamás termina de aprender. Recordemos que la anatomía humana es diversa y que cada diente al que nos enfrentamos es único. Por esta razón, el uso del microscopio mejora notablemente el pronóstico particular de cada diente tratado, lo que se traduce finalmente en mayores posibilidades de éxito.

De todas las etapas de la terapia endodóntica, ¿en cuáles considera usted que el Microscopio Clínico es imprescindible?

En mi opinión, el Microscopio Odontológico es imprescindible en todas las etapas de la terapia endodóntica:

- En el proceso diagnóstico permite identificar patologías complejas no detectables al ojo desnudo, como por ejemplo el Síndrome de Diente Fracturado.
- En la fase de anestesia, ésta resulta más precisa y menos dolorosa.
- Favorece un aislamiento dentario correcto que evita filtraciones y daño de tejidos gingivales.
- La eliminación de caries es detallada y precisa.
- La preparación de accesos se convierte en una maniobra adecuada y exacta, lo que permite la visualización y localización de diferentes elementos del Sistema de Conductos Radiculares, haciendo que la intervención sea conservadora.
- Permite la identificación de pulpolitos, conductos calcificados, etc.
- Se pueden preparar y seleccionar referencias exactas para una instrumentación biomecánica precisa, además la medición exacta de los instrumentos endodónticos.
- Se puede evaluar la cantidad de limalla dentinaria remanente posterior a la IBM.
- La magnificación facilita la OBC, especialmente de los MV2 de primeros y segundos molares superiores.
- Permite que el sellado de la cámara pulpar se haga correctamente, así como el chequeo de la oclusión.
- El Microscopio es especialmente significativo a la hora de efectuar retratamientos, eliminar retenedores intraconducto, instrumentos fracturados, sellado de perforaciones, falsas vías, etc.

De esta manera, trabajar todas las etapas de una terapia endodóntica convencional bajo microscopio constituye un indudable perfeccionamiento de nuestra calidad de trabajo.

Por su puesto que se requiere de cierto tiempo de entrenamiento, ya que al principio no es fácil y carecemos de la motricidad fina que sólo se logra con el tiempo, lo que aumenta el tiempo de trabajo.

Sin embargo, también ocurre que con el paso del tiempo nos vamos haciendo cada vez más dependientes de él, por lo que se incorpora a todas y cada una de las acciones clínicas.

Dr. Fernando Mujica R.

Especialista en Endodoncia
Presidente Filial La Serena

¿Cuánto tiempo lleva usando el Microscopio Clínico? ¿Le costó mucho familiarizarse con él como para trabajar cómodamente?

Hace algo mas de tres años que uso el microscopio operatorio, como una herramienta más en el arsenal tecnológico que aparece en la empresa a disposición de la odontología, y en especial en nuestro campo la endodoncia, en que nuestras limitaciones se derivan de la visión y la iluminación dentro del área endodóntica.

Muchos dentistas tanto americanos como europeos ya lo usaban desde 1970 y los tildaban de locos, pero cada vez nos fuimos convenciendo de la real posibilidad de efectuar tratamientos mas fáciles y predecibles, ampliando el campo de trabajo y por que no agregar con menor cansancio de la vista y de posiciones mas ergonómicas de trabajo, pudiendo efectuar tratamientos que de otra forma habría resultado imposible.

Como desventaja tiene un costo mas alto y un aprendizaje lento, mi experiencia fue que en 6 meses ya empezamos a ser amigos, al principio todo se hace mas lento hay que reeducar la musculatura para efectuar movimientos mas finos pero el dominio llega con el tiempo, los colegas de más experiencia dicen que alrededor de dos años, aunque nunca se termina de aprender algo nuevo.

Como ventajas ayuda al clínico en la terapéutica endodóntica convencional al visualizar mejor el sistema de conductos por su iluminación, permite ubicar, limpiar remodelar con más eficiencia, secar, revisar anatomía, si existen fracturas, conductos calcificado istmos, perforaciones.

Los conductos calcificados han sido durante mucho tiempo un problema para los endodoncistas. Se están viendo más casos de calcificaciones a medida que envejecemos el MO ayuda enormemente a la identificación de los conductos calcificados; el cambio de color del conducto es algo que se puede ver con un MO y sirve para identificar e instrumentar los citados conductos, también sirve para evaluar el instrumental, observando grietas o fisuras, deformaciones, lo que evita posibles fracturas.

Asociada al microscopio operatorio se han desarrollado una serie de instrumentos, como micro espejos, puntas de ultrasonido, que se usan en la terapia endodóntica como en microcirugía apical.

Esto con el tiempo trae un beneficio de poder efectuar tratamientos con mayor seguridad, eficiencia y rapidez

De todas las etapas de la terapia endodóntica, ¿en cuáles considera usted que el Microscopio Clínico es imprescindible?

Diagnostico: Al tener la magnificación se puede efectuar mejores diagnósticos de fracturas de obturaciones, filtraciones y crack o trizaduras de esmalte y dentina, que nos producen tantas dudas.

Acceso Endodóntico: Al tener mejor iluminación y visión se hace con mayor seguridad, nos permite hacer un acceso más recto a los conductos, siendo esto la clave del tratamiento, se es más respetuoso de la anatomía particular de cada diente, es más fácil encontrar conductos calcificados, pulpolitos conductos accesorios, istmos, perforaciones iatrogénicas en el piso de la cámara, conductos en C.

Instrumentación: Con el MO es más simple efectuar una instrumentación sistemática, permeabilizar los conductos, y revisar la conformación de ellos, ver si queda barro dentinario, y si está seco antes de la obturación, revisar la cantidad de cemento de conducto, además ver deformaciones de los instrumentos de Ni Ti o grietas y prevenir su fractura.

Obturación: Podemos controlar la calidad de la condensación de los conos, cortar los conos con mas precisión.

Retratamientos: Las causas de fracaso de los tratamientos de conductos son múltiples, desde tratamientos muy antiguos en que no se respetaba las normas biológicas, por no haber encontrado todos los conductos, por istmos pasados por alto, por filtraciones o por técnicas inadecuadas.

El endodoncista debe elegir una mejor conducta terapéutica para resolver el problema con una técnica que le permita efectuar un tratamiento predecible en el tiempo, con el MO se pueden eliminar con mayor facilidad calcificaciones, cementos, conos de plata e instrumentos separados, postes o espigas.

Solución a accidentes o a Iatrogenia: Con el MO se pueden ver perforaciones o falsas vías y poder sellarla, retirar pernos que no se pusieron dentro del conducto, retirar en combinación de ultrasonidos de instrumentos separados en que cuanto más apical esté es más complejo. Sin MO uno trabajaba con tacto e intuición, ahora podemos ver.
Microcirugía apical: Nos permite la inspección

de la superficie radicular con iluminación y aumento se descubre con facilidad detalles anatómicos como istmos, conductos accesorios, conductos laterales, transporte apical de restos, se observa la calidad de obturación intraconducto o una apicectomía anterior, lo que permite entender el por qué del fracaso.

Cuando la terapéutica convencional no es capaz de solucionar el problema nos vemos en la necesidad de recurrir a la Microcirugía apical, los instrumentos ultrasónicos permiten preparaciones conservadoras coaxiales del extremo radicular y retro-obturaciones precisas, mirando la preparación, abarcando los istmos, conductillos laterales lo que permite lograr el éxito biológico.

En resumen, el uso del MO no cambia las técnicas endodóncicas del operador, pero sin embargo aporta una precisión en las mismas que facilitan el objetivo de la excelencia en la terapéutica endodóntica.

Dr. Arturo Arrau

Especialista en Endodoncia,
Docente Asignatura de Endodoncia, Universidad Andres Bello

¿Cuánto tiempo lleva usando el Microscopio Clínico? ¿Le costó mucho familiarizarse con él como para trabajar cómodamente?

Hace 14 años fui entrenado en MO por un Otorrino (lleva 32 años usándolo como medio de diagnóstico y tratamiento), al año siguiente instalé uno en mi clínica privada, así es que llevo 13 años usando MO en endodoncia.

De todas las etapas de la terapia endodóntica, ¿en cuáles considera usted que el Microscopio Clínico es imprescindible?

El MO se hace imprescindible en Endodoncia en:

- Trepanaciones conservadoras.
- Destechamiento cameral.
- Diagnóstico pulpar intracameral y pulpar.
- Pulpotomías precisas.
- Forma de conveniencia intracameral.
- Detección y examen de conductos. (cantidad, ubicación, tamaño, calcificaciones, líneas de unión interconductos).
- Sondeo y colocación de limas para conductometría en conductos delgados y ectopicos.(tipo mv2 e intermesiales en 1 molares inf.)
- Pulpotomías precisas.
- Detección y eliminación de pulpolitos.
- Examen de piso cameral. (calcificaciones, dentinas reaccionales, fracturas.)
- Ubicación de instrumentos durante la preparación Biomecánica. (especialmente en Preparación Mecanizada en técnica corono apical con el primer instrumento.)
- Control de conductos post instrumentación.
- Visualización de secreción intraductal.
- Control de obturación a nivel cameral.
- Intento de extracciones de conductos fracturados.
- En Cirugía Periapical y Pararradicular desde la Osteotomía hasta el sellado de los itsmos.

Dra. Gaby Queyrie H.

Presidenta SECH 2004-2006

Comenzamos el año llenos de desafíos... Teníamos por delante una reforma de estatutos que aprobar y una elección de Directorio que llevar a cabo, ambas cosas imprescindibles para poder continuar con la labor científica que es el objetivo principal de nuestra Sociedad.

Siempre estas situaciones son difíciles, todos queremos hacer lo mejor, pero los plazos se cumplen y hay que resolver... Finalmente salió humo blanco y pudimos realizar la Asamblea General Ordinaria de Socios el día 19 de abril, en la cual se eligió como Presidenta, para el período 2007-2009, a la Dra. Cecilia Álvarez quien se integró al Directorio como presidenta electa asumiendo su cargo en abril próximo. Se renovó además la mitad del Directorio, es así como se integraron los Dres. Ana María Abarca, Marcela Alcota, Mauricio Garrido y Marcelo Navia, los que comenzaron a trabajar inmediatamente con gran entusiasmo y se mantendrán en sus cargos por 2 años.

Se realizó, con gran éxito, el Curso Internacional de Endodoncia dictado por el Dr. Arnaldo Castellucci, uno de los grandes de la Endodoncia contemporánea, quien nos presentó un excelente curso basado en su experiencia clínica de cómo resolver casos endodónticos complejos. Tuvimos una asistencia aproximada de 300 personas y el curso cumplió ampliamente con las expectativas. En esta oportunidad la Sociedad subvencionó el valor de la inscripción al curso para los socios con su cuota social al día.

Durante este curso se efectuó la reunión de Filiales, donde tuvimos la oportunidad de trabajar en la Planificación de actividades en las provincias. Fruto de ésta surgió la idea de organizar una Jornada Anual en las regiones, definiéndose que la primera se realizará en la Filial La Serena los días 12 y 13 de enero de 2007. Así se van concretando proyectos y dando solución a los requerimientos de nuestros socios de provincia que están ávidos de conocimientos.

Para estas Jornadas de Verano nos hemos propuesto dos objetivos:

1. Realizar una Jornada Nacional que sea un "up grade" o puesta al día en Endodoncia clínica
2. Que estas jornadas se trasformen en una instancia para compartir fuera de nuestro ambiente normal de trabajo y estrechar lazos de camaradería.

La idea es que los santiaguinos nos incorporemos a estas actividades regionales. Desde ya les dejo cordialmente invitados a La Serena y a medida que tengamos más información se las iremos entregando.

Se realizaron dos Work Shops del sistema de obturación "Guttaflow" sin costo para los socios de Santiago y Filiales.

El Directorio aprobó tres iniciativas que van en beneficio de todos los socios:

1. Suscripción electrónica al journal "Endodontics Topics" al cual tendrán acceso todos los socios con una clave que se les informará con la secretaria apenas esté operativo.
2. Se pidió a Italia, con sus dos CD, el libro "Endodoncias" del Dr. Castellucci los que estarán disponibles en la Biblioteca, esperamos, el próximo mes.
3. Se contrató, por segundo año, una publicación en las Páginas Amarillas, la cual tiene como objetivo principal dar a conocer a la opinión pública la existencia de una sociedad científica que congrega a los especialistas en Endodoncia. En esta publicación se indica la dirección y teléfono de nuestra sede y la página Web donde pueden encontrar a todos los socio clasificados por ciudades.

Por primera vez llamamos a concurso para que los socios interesados en presentar trabajos en Congresos Internacionales, como el COPADE y COSAE, sean beneficiados por nuestra Sociedad otorgando becas equivalentes a la inscripción a dichos congresos; valor que asciende a U$ 150. En esta oportunidad las favorecidas con la beca fueron las doctoras Marcela Alcota y Marcia Antúnez, quienes además de ser excelentes docentes e investigadoras, son socias que han trabajado mucho por la Sociedad y representarán a nuestro país en el COSAE, presentando un trabajo sobre "Resilon". Este es un primer "pequeño" paso que esperamos sirva de estímulo a nuestros socios para que se atrevan a salir a presentar trabajos al extranjero y si alguno de ustedes quiere postular a un a beca similar, sólo debe presentar sus antecedentes al Directorio.

El Directorio ya está trabajando en la organización de las actividades científicas del próximo año, tratando de incorporar todas sus sugerencias; para nosotros es muy importante vuestra opinión, la que nos pueden hacer llegar a la Página Web www.socendochile.cl

¡¡¡ Muchas Gracias !!!

Informe 2006

Dra. Ana María Abarca V.

Coordinadora de Filiales

Estimados colegas:

En mayo de este año me incorporé nuevamente al Directorio de nuestra Sociedad, en esta oportunidad me asignaron la importante tarea de ser Coordinadora de las Filiales, cometido que me llena de entusiasmo, ya que es un gran desafío fortalecer la comunicación y colaboración con cada uno ustedes, además de continuar con la gran labor desempeñada por la Dra. Magdalena Duronea.

Durante la realización del Curso Internacional de Endodoncia 2006, dictado por el Dr. Arnaldo Castellucci realizamos, como es habitual, la Reunión Anual de Filiales, en la que se planteó la necesidad de realizar actividades Científicas en las diferentes Filiales con el apoyo, por supuesto, de nuestra Sociedad. Es así como surgió la idea de realizar anualmente Jornadas de Verano, en la que alguna de las Filiales sería Sede y la encargada de su organización.

Hicimos llegar a todos los Coordinadores de regiones los detalles de dichas Jornadas. Fue la Filial La Serena quien se adjudicó la realización de las Primeras Jornadas de Verano de Endodoncia 2007; éstas se llevarán a cabo los días 12 y 13 de Enero próximo en dicha ciudad. Aún falta coordinar los detalles del evento, pero estamos seguros que será todo un éxito y esperamos sirva de estímulo a las demás regiones para ser sede en futuras jornadas .

Los invito a acompañarnos en esta nueva etapa y a participar activamente tanto en la organización como en la asistencia a este interesante Primer Evento Científico. Necesitamos del apoyo de cada uno de ustedes

Muchas gracias.

INMEMORIAN

El recién pasado 6 de Julio, a los 73 años de edad, falleció en la ciudad de Bahía, Brasil, una figura inolvidable de la Endodoncia brasilera, e infaltable en todo evento de la Endodoncia bahiana: el ***Prof. Odilon Mattos Rasquin.***

Apenas se graduó de odontólogo en la Universidad Federal de Bahia inició su carrera académica y se afilió a la Asociación Brasilera de Endodoncia, dedicando el resto de su vida, y la mayor parte de su tiempo, a estas dos actividades.

Como docente su leit motiv fue entregar a la especialidad una base científica, fomentar la investigación y aplicar rigurosamente el método científico en la tarea investigadora: gran orientador de tesis de alumnos y de colegas, dentro y fuera de su universidad recibió muchas distinciones, agradecimientos y homenajes por estos méritos.

En la Asociación Brasilera de Endodoncia Sección Bahia ocupó todos los cargos hasta llegar a la presidencia, que sirvió por cinco

Durante el Congreso de AILAE en Viña del Mar, 1996:
Dr. Rasquin Jr. (Br.),
Dr. Ernani Abad, (Br.),
Dra. Pabla Barrientos (Pte AILAE),
Dr. Odilon M. Rasquin (Br.)

períodos, y después a la presidencia de la Asoc. Brasilera de Endodoncia de la Nación, que sirvió en dos períodos consecutivos: 1995-97, y 1997-99. Fue delegado de la Asociación Brasilera de Endodoncia ante la AILAE, y Socio Benemérito de la Asociación Brasilera Sección Bahía.

Paralelamente ocupó muchos otros cargos, de los cuales mencionaremos solo algunos: dentista tratante en la Empresa Brasilera de Correos y Telégrafos y del Colégio Militar de Salvador, Jefe del Servicio de Odontología del Hospital Universitario Prof. Edgard Santos, Socio Fundador del Grupo Experimental de Intercambio Científico Odontológico de Salvador, Bahía, y de la Sociedad Brasilera de ATM y Dolor Orofacial, Asistente de Publicaciones de la Asociación Brasilera de Odontología, Miembro del Consejo Nacional de Odontología.

Fue un padre de familia y abuelo ejemplar, y transmitió a su hijo Luiz, colega nuestro, su amor por la Odontología. Pero lo más impactante de su personalidad era su dignidad, su riqueza interior, su bondad unida a su discreción, su mirada profunda y afectuosa en ese rostro siempre listo para sonreir. Amigo muy leal, fue un honor y un privilegio haber disfrutado de su amistad.

La Endodoncia toda se enluta por su partida. Nuestras condolencias para la familia y para la Asociación Brasilera de Endodoncia, y muy especialmente para la Asociación Brasilera de Endodoncia Seccional Bahía.

Dra Pabla Barrientos

Arnaldo Castelucci

Graduado en Medicina de la Universidad de Florencia en 1973, donde además se especializó en Odontología en 1977. Entre 1978 y 1980 asistió a continuos cursos de educación sobre Endodoncia en la Universidad de Boston, Escuela de Graduados de Odontología con el Prof. Herbert Schilder. Ha desarrollado una práctica específica en el campo de la Endodoncia en Florencia. Ha sido Presidente de la Sociedad de Endodoncia de Italia, de la Federación Internacional de Asociaciones de Endodoncia. Miembro activo de la Sociedad Europea de Endodoncia y Asociación Americana de Endodoncia Profesor visitante de Endodoncistas en la Escuela Dental de la Universidad de Florencia. Editor del diario italiano de Endodoncistas. Informador, fundador y Presidente del Club de Estudio de Gutta Percha Warm y del Centro de Entrenamiento de Micro-Endodoncia. Dictante internacional autor del texto "Endodoncia", actualmente disponible en inglés.

¿Cómo maneja la difícil situación de un retratamiento en que tiene que "reencontrar" el conducto, porque el tratamiento anterior quedó subobturado y por lo tanto debemos lograr la longitud adecuada de obturación. ¿Cómo Ud. está seguro de estar en el conducto?

Si tengo un escalón, mi lima nunca va penetrar, porque su punta va topar contra una pared. Al principio del conducto original la parte más apical del filo se enganchará, desde el minuto que siento que estoy contra la pared del conducto no insisto y no intento avanzar. Ahora tan pronto como siento que los filos de la lima están enganchados o introduciéndose en algún espacio, eso significa que estoy al principio del conducto original. Para estar seguro, especialmente si estoy retratando un conducto curvo, lo que hago es tomar una radiografía y espero ver si ese instrumento va siguiendo toda la curvatura del conducto, si veo que el conducto sigue una curvatura, la raiz sigue una curvatura y yo estoy con mi lima en una dirección recta paro inmediatamente porque sé que estoy haciendo un conducto artificial.

Pero con EDTA es fácil hacer un nuevo conducto...

Exacto, es por eso que no uso EDTA en casos como estos, uso NaOCl con una lima # 8 o incluso mejor un lima # 10 con un movimiento de empuje muy suave, la sensación que busco al realizar este movimiento es un pequeño "enganche" de la parte más apical del filo de la lima, así es que cuando logro esa sensación en mis dedos entonces sé que no estoy haciendo un nuevo conducto sino que estoy ensanchado con la porción más apical de la lima, además sé que estoy retirando barro dentinario y dentina del conducto original; ahora una vez que estoy seguro de estar al principio del conducto original sólo entonces puedo pensar en usar EDTA, pero nunca al principio de esta maniobra.

Uso la lima #10 la mayor parte de las veces y no la lima # 8, ya que esta última no es tan rígida y se dobla con mucha facilidad. La lima #10 la uso 3 ó 4 veces y luego la retiro del conducto, reviso los filos y si veo que están levemente dañados, la desecho y la cambio por una nueva; en casos complicados como estos, puedo llegar a usar hasta 10 ó 15 limas K del mismo tamaño, mientras estoy trabajando en el foramen, y por supuesto que precurvo la lima cuando estoy negociando un conducto curvo. Ahora, la forma en que precurvo la lima depende de la curvatura del conducto: mientras más marcada es la curva, mayor es la curvatura que le doy a la lima en el tercio apical (en los últimos milímetros).

En relación a la irrigación, se sabe que la aguja va a permitir la limpieza del conducto, desde la punta de ésta hacia la parte coronal del conducto, pero no hacia la porción apical de la punta de la aguja. ¿Cómo Ud. Se asegura de limpiar la parte apical del conducto, sin sufrir el accidente de extrusión apical de NaOCl?

Si, efectivamente la aguja llegará hasta ese punto y el intercambio de la solución irrigante será a nivel de donde está la aguja, pero

luego, cuando llevo el instrumento más profundo o más a apical, el instrumento llevará la solución irrigante hacia esa zona. Además, hoy en día tenemos agujas de NiTi muy angostas y por supuesto muy flexibles, con lo que puedo llevar la solución de irrigación a 1, 2 ó 3 milímetros del ápice; es una marca americana: VISTADENTAL. También y muy importante, estas agujas poseen una apertura lateral, por lo tanto la solución irrigante será empujada lateralmente y no en una dirección apical, y así, es mas seguro. La irrigación debe ser hecha muy suavemente y sin presionar mucho. Al realizarlo de este modo, el irrigante se mantendrá en el conducto sin ninguna extrusión.

¿Cuáles son los casos en que Ud. prescribe Antibióticos?

Prescribo antibióticos en casos de un absceso agudo, pero sólo doy la receta al paciente para que la guarde en su bolsillo y le digo que no use la receta, sólo en caso de emergencia, porque después de haber estado en mi consulta y de haber drenado el diente, realizada la incisión, el aumento de volumen disminuirá porque de una u otra manera, logré drenaje y por lo tanto, el paciente se sentirá mas cómodo. El diente está cada vez más asintomático, eso significa que la lesión que al principio era una lesión aguda está en camino de transformarse en una lesión crónica. Si la lesión es una lesión crónica, no hay bacterias en el tejido periapical, las bacterias están confinadas al conducto radicular y por lo tanto, los antibióticos no llegan al interior del conducto radicular. No tiene sentido usar antibiótico una vez que el dolor a desaparecido y el diente está confortable de nuevo.

En inflamaciones agudas, entrego la receta al paciente para que la use sólo si el diente vuelve a estar con dolor de nuevo y si no tiene la posibilidad de volver a mi consulta. Si es un paciente con riesgo (enfermedad valvular cardíaca, diabetes, etc.) receto antibiótico e indico al paciente que lo vuelva a tomar el día antes que venga a mi consulta, para la limpieza y conformado de los conductos, porque la bacteremia en estos casos es muy peligrosa, por lo tanto, para el procedimiento de limpieza y conformado, en estos casos particulares, yo prefiero trabajar bajo un techo antibiótico.

Existen diferencias de opinión en relación al análisis del tratamiento de un diente con lesión periapical, en cuanto a la evolución de la lesión. ¿Qué opina Ud. si después de un año de la endodoncia, la lesión periapical está del mismo tamaño, pero el paciente no presenta ninguna sintomatología? ¿Cuánto tiempo espera?

Esta situación es un fracaso, espero un año o un año y medio. La lesión debe ser más pequeña cada vez. Si después de un año, la lesión está exactamente igual, he fracasado. Entonces hago la cirugía o el retratamiento del caso, porque en endodoncia después de 6 meses, debiera existir una lesión más pequeña. Si después de un año o un año y medio, independiente de si el paciente tiene o no síntomas, la lesión está aún ahí, significa que está siendo mantenida por bacterias que están al interior del conducto, debido a que mi limpieza, conformado y mi obturación no fueron lo suficientemente buenas.

En la especialidad de Periodoncia, el tratante puede estar feliz si la enfermedad periodontal cesa y va a estar aún más feliz, si logra algún grado de regeneración ósea; en Endodoncia, no estamos felices si se detiene el crecimiento de la lesión y tampoco estamos contentos, si la lesión disminuye en algún grado y luego se mantiene en ese tamaño; nosotros queremos que la lesión desaparezca y ésta puede desaparecer, si eliminamos completamente en un 100% la causa de la lesión: Los microorganismos.

En relación a la irrigación, ¿Está de acuerdo irrigar con CHX, después de haber usado NaOCl, para asegurar la desinfección total?

No veo ninguna contraindicación en el uso de CHX después de NaOCl, el único problema es que tampoco veo la necesidad de usar CHX. No ocupo para nada la CHX en la irrigación, porque estoy seguro que después de 2 o más horas de irrigación con NaOCl, dudo que alguna bacteria quede en el conducto radicular, pues yo preparo el conducto desde su comienzo hasta el final en esa sesión, desde el orificio de entrada al foramen, es decir, no dejo ninguna parte del conducto sin tratar, por lo que no necesito ninguna medicación intraconducto que trabaje por mi donde yo no trabajé. Trabajo hasta el foramen y si el NaOCL llega hasta ahí y luego dejo el NaOCl una cantidad suficiente de tiempo para que haga su trabajo, no veo ninguna necesidad de usar otra solución de irrigación como la CHX, pero como dije al principio, tampoco veo ninguna contraindicación en esto.

Para esterilizar los conos de gutapercha, nosotros ponemos los conos en NaOCl por 1 minuto, con lo que vamos a eliminar bacterias, esporas y virus.

Su Filosofía de trabajo promueve la conformación del conducto, desde su orificio de entrada hasta el foramen ¿Por eso trabaja hasta diámetros apicales del # 20 o # 25, comparativamente pequeños en relación a otros clínicos cuya filosofía son diámetros apicales del #40 o #45 ?

No quiero modificar el tamaño y la posición del foramen y cuando el foramen es lo suficientemente grande, #20 o #25, para recibir una suficiente cantidad de irrigante, eso es suficiente. Mientras

más grande es la preparación del foramen, más difícil es obtener un sellado y un buen control apical del material de obturación, por lo que es más fácil extruir y es más difícil de lograr un buen taper. El taper es lo que me va a permitir un buen control apical y si llego hasta un #40 o #50 en el ápice de una raíz mesial de un molar inferior, este #40 o #50 es muy rígido y uno puede bloquear, transportar, puede hacer cualquier tipo de daño a la anatomía original.

¿Ha usado alguna vez los nuevos sistemas de obturación, tipo Resilon- Epipfany, Glutaflow, etc.?

No, no los he probado y estoy esperando leer más artículos y más investigación que pruebe que realmente obtenemos un monoblock desde el orificio de entrada del conducto hasta el tercio apical.

Ud. dijo que cuando tiene poco tiempo y alcanza a preparar sólo dos conductos, el tercero lo deja sin preparar. Esos dos conductos que instrumentó y dejó listos. ¿Los medica entre sesión y sesión? ¿no teme que se contaminen si existiese un foco en el conducto no tratado?

No, en mi consulta generalmente no pasa que prepare 2 de 3 conductos, aunque me atrase media hora con el siguiente paciente, prefiero terminar los 3, 4 ó 5 conductos en esa sesión. Asumamos que por alguna razón, sólo puedo preparar 2 de 3 conductos: si es un diente vital y tengo tejido pulpar vital en el tercer conducto que no instrumenté, dejo ese tejido pulpar vital en ese conducto y dejo completamente vacío los otros dos conductos. Sólo pongo una mota de algodón en la cámara pulpar con el "olor" del Cresophene, que es un desinfectante suave y eso es todo. La próxima cita pongo anestesia al paciente, ya que todavía tenemos un conducto con tejido pulpar vital y completo el tratamiento.

Si es un diente con necrosis y llega a mi consulta cerrado y soy yo quien realiza la cavidad de acceso y puedo preparar sólo 1 ó 2 conductos de 3, hago exactamente lo mismo que en el caso anterior, es decir, no dejo nada en los dos conductos que preparé y dejo el mismo desinfectante en la cámara pulpar.

Si llega un diente con necrosis abierto y contaminado con saliva y sólo preparo 2 de 3 conductos, por supuesto que no puedo cerrar la cámara pulpar, pues el paciente lo más probable es que presente un aumento de volumen a los 2 minutos al salir de mi consulta y por lo tanto, tengo 2 opciones: dejo un algodón con el desinfectante en los dos conductos preparados y el otro conducto lo dejo en contacto con la cavidad bucal, o sea con saliva, ya que esta es la manera en que llegó y esa debe ser la forma en que debe irse. La otra alternativa es dejar todo el diente abierto, ya que como no trabajé en el tercer conducto, no lo puedo cerrar. Sé que las bacterias y la saliva van a entrar de nuevo, pero cuando el paciente vuelva para que se le trate el tercer conducto, voy a gastar nuevamente mucho tiempo irrigando, y esos dos conductos contaminados con saliva se volverán a desinfectar.

Ud. dijo que no usa anestesia cuando está tratando un diente con necrosis.

¿Cómo maneja esta situación en relación al dolor, de momento que Ud. prepara el conducto desde el orificio de entrada de éste hasta el foramen?

Si la pulpa está completamente necrótica, el paciente no siente nada. Si yo chequeo la permeabilidad, el paciente va a sentir como una aguja, casi nada; si hay algo de tejido vital en los últimos 2, 3 ó 4 milímetros, debido a que la pulpitis era reciente y la necrosis no ha progresado suficientemente hacia apical, entonces, en los últimos milímetros, el paciente siente molestias. En este momento coloco anestesia, pero no antes.porque mientras estoy haciendo la cavidad de acceso, estoy realizando al mismo tiempo el test de la cavidad, que es el test más importante.

A veces tenemos pacientes con una lesión alrededor del ápice radicular, una fístula en la encía y por lo tanto asumimos que la pulpa está necrótica, uno comienza a realizar la cavidad de acceso y el paciente se queja, entonces uno chequea la vitalidad y descubre que la pulpa está vital, por lo tanto esa lesión en la radiografía y esa fístula eran de origen periodontal.

En relación a la obturación, la realizo sin anestesia, si tengo extrusión de cemento sellador a través de un conducto lateral en el ligamento periodontal, el paciente se va a quejar sólo por un segundo y le voy a dar las gracias, ya que me está diciendo que estoy ahí, y que tal vez obturé un conducto accesorio. Tomo radiografía y observo el conducto accesorio. No soy sádico y tampoco estoy tratando de ahorrar en anestesia, sino que la información que el paciente puede darme sin anestesia es muy importante, no sólo para mi, sino que también para él.

2006 Latin American Endo Forum

Riviera Maya-México 24 al 26 de Mayo de 2006

De izq. a derecha: Dr. Vidal Pomés F., Dr. Sergio Acosta V., Dr. Gastón Zamora A., Dra. Carolina Cabrera P., Dra. Marcela Alcota R., Dra. Marcia Antúnez R., Dr. Raúl Alcántara D., Dra. Ana María Abarca V., Dr. Eduardo D`acuña U.

Con mucha alegría y entusiasmo, invitados por la empresa Dentsply Maillafer, partimos rumbo a Cancún un grupo de académicos de Endodoncia representantes de distintas universidades chilenas, entre las que se contaban la Universidad de Chile, Universidad de Valparaíso, Universidad de Concepción y Universidad Mayor. Tras un largo viaje llegamos a un país mágico y maravilloso que tiene por un lado la gran riqueza de las culturas Maya y Azteca, orgullo de sus habitantes, y por otro lado, lo hermoso de sus paisajes debido a la fuerza de los colores en la naturaleza y a la diversidad de su flora y fauna, esto sin contar la belleza de sus playas de color turquesa y arenas blancas consideradas entre las mejores del mundo.

Fue un encuentro fructífero en el que pudimos compartir, conocernos e integrarnos mejor todos los académicos chilenos que nos dedicamos a la Endodoncia. Por otro lado, también pudimos relacionarnos con otros colegas, en su mayoría académicos latinoamericanos, compartiendo experiencias del ámbito docente, clínico y de investigación, fortaleciendo el desarrollo de nuestra especialidad.

El programa realizado por Dentsply Maillefer, a quien felicitamos por la excelente organización del encuentro, contó con reuniones científicas donde expusieron endodoncistas destacados de todo el continente americano, entre los que se contaban los doctores Donado, Lima Machado, Kuttler y muchos otros, así como también tuvimos la oportunidad de escuchar al Dr. Friedman de Canadá y al Dr. Pertot de Francia. Este último fue el encargado de exponer todas las innovaciones realizadas al sistema Protaper, conocido por todos, ahora relanzado como Sistema Protaper Universal para tratamiento, retratamiento y obturación de conductos. Pero como no solo de estudio e investigación se vive, también hubo varias actividades recreativas como la visita al parque Xcaret, lugar donde pudimos realizar múltiples actividades tales como buceo, visita a las cuevas submarinas y por la noche una cena Maya donde se nos relató a través de una representación teatral toda la historia de este pueblo precolombino. También visitamos la ruinas de Chichen-Itzá, imponentes, sorprendentes y representativas de esta gran cultura, que presentaba conocimientos y adelantos en astronomía, agricultura e inclusive el desarrollo de la escritura. En otros momentos

también disfrutamos de las bondades de las playas mexicanas y así en medio de todas la actividades de trabajo y de recreación ya se nos había pasado el encuentro y tuvimos que volver…con el recuerdo de lo aprendido y de los gratos momentos compartidos con todos nuestras colegas. Un saludo para todos ellos y ojalá nos podamos reencontrar en otras actividades que unan a la Endodoncia de Latinoamérica.

Dra. Marcela Alcota R.

CURSO INTERNACIONAL

Con una masiva concurrencia, el día lunes 05 de Junio se llevó a cabo el Curso Internacional de Sociedad de Endodoncia de Chile, en las dependencias del Hotel Intercontinental. Este año contamos con la visita del Dr. Arnaldo Castelucci, quien dictó el curso "Endodoncia Contemporánea: Una visión de Futuro". El Dr. Castelucci es Profesor de Endodoncia Clínica en la Universidad de Florencia y Director de 2 revistas italianas de Endodoncia, Presidente del "Gutta-percha Warm Study Club", autor el texto "Endodonzia" y discípulo del Profesor Schilder. Su exposición versó sobre diversos temas: nos habló de nuevos avances tecnológicos como es el caso de la innovaciones de las limas de la serie Protaper; fracasos en la terapéutica endodóntica y la resolución de interesantes y complejos casos clínicos, entre otros.

Dr. Luis E. Chávez de Paz V. D.D.S, M.Sc,PhD

Graduado como Cirujano Dentista – Facultad de Odontología, Universidad Nacional Mayor de San Marcos, Lima, Perú
Master y Doctorado en Microbiología Oral y Endodoncia – Universidad de Gotemburgo, Suecia
Docente, Post-Doc - Departamento de Biología Oral – Universidad de Malmö, Suecia

Biofilms (biopelículas) microbianas en infecciones endodónticas

En los últimos años las infecciones que están originando mayores complicaciones, tanto en medicina como en odontología, son aquellas causadas por microorganismos que crecen en micro comunidades adheridas a diversos tipos de superficies. Estas estructuras son denominadas biofilms (biopelículas en traducción literal al castellano). Las biopelículas son acúmulos de células bacterianas que se adhieren a las superficies por una matriz extracelular secretada por ellas mismas. Dicha matriz sirve además como una envoltura multicelular que protege a las células bacterianas de factores nocivos como son los cambios ambientales extremos y la acción directa de agentes antimicrobianos. Estas características hacen que el crecimiento microbiano en biopelículas requiera de una atención especial, ya que muchas infecciones que en un inicio pueden ser fácilmente controlables pueden tornarse recalcitrantes al tratamiento si se permite el establecimiento expandido de dichas estructuras microbianas. Algunos ejemplos de este tipo de infecciones se han registrado en válvulas endo-cardiacas, aparatos neuro-quirúrgicos, catéteres urinarios, implantes mamarios, articulaciones prostéticas, etc. En la cavidad oral, los procesos de desmineralización causados por caries y la enfermedad periodontal, han sido asociados a la placa bacteriana formada en las superficies dentales poco después de que éstas han sido limpiadas. Este constituye el ejemplo más claro de la formación natural de biopeliculas a la que nos encontramos habitualmente expuestos.

A lo que en las infecciones endodónticas se refiere, es muy probable que las bacterias orales que invaden los canales radiculares efectúen la colonización por medio de la formación de biopelículas[1]. Esta colonización en biopelículas se produce gradualmente a lo largo de las paredes de los canales, donde el tejido pulpar (necrótico/inflamado) sirve como medio acuoso para el avance de la colonización. La presencia de estas estructuras en canales radiculares ha sido confirmada por un número limitado de estudios que han utilizado mecanismos tales como la microscopía electrónica de barrido[2-4].

En diversos preparados histológicos se han detectado biopeliculas adheridas a las paredes y canalículos dentinarios, y hasta se han llegado a visualizar densos agregados de bacilos y cocos envueltos en una densa matriz extracelular. Es factible que cuando estas biopelículas se ubican en sitios inaccesibles para la remoción mecánica y están lejos de la acción de irrigantes y solventes biológicos, se podrían producir infecciones crónicas resistentes al tratamiento (ver Figura 1).



Figura 1

Fotografía de microscopía de contrastes de fases de una biopelícula en formación de Streptococcus anginosus. Este organismo fue aislado de un canal radicular que presentaba sintomatología crónica luego del tratamiento de conductos[5].

Recientes investigaciones han dado a conocer que el crecimiento microbiano en biopelículas es la forma natural por la cual la mayoría de organismos procariotas se desarrollan y colonizan en diversos hábitats. La formación de los biofilms comienza con la deposición de una película de acondicionamiento en la superficie a ser colonizada. Dicha película primaria está compuesta por proteínas y glucoproteínas secretadas por bacterias que flotan en un medio acuoso. Seguidamente, en la célula bacteriana se activan genéticamente diversos estímulos que gobiernan los mecanismos responsables de la adhesión y co-adhesión a la superficie ya preparada. Estos cambios intrínsicos van a ser los que van a marcar las evidentes diferencias registradas entre células bacterianas que están adheridas a superficies y de las que se encuentran flotando libremente en medios acuosos.

En el proceso de maduración de la biopelícula, las bacterias ya adheridas a la superficie promueven la posterior adhesión de colonizadores tardíos. Esto se realiza mediante complejos sistemas especializados de comunicación bacteriana (quorum sensing) que funcionan por medio de, por ejemplo, micro partículas secretadas por las

células microbianas[6]. Este proceso de maduración conlleva además que la estructura en la biopelícula cambie, de ser una capa unicelular plana, a tener una arquitectura compleja altamente estructurada (ver Figura 2). En el transcurso de la formación de las biopelículas, algunas células bacterianas se desprenden constantemente de la estructura madre. Estos desprendimientos celulares constantes aparentemente están ligados a la dispersión de la biopelícula y la colonización de sitios mas alejados en la superficie[7].

Las diferencias entre bacterias adheridas en biopelículas y de las que se encuentran flotando en medios acuosos son las que, aparentemente, han hecho de las biopelículas un distintivo de las infecciones persistentes y recalcitrantes a cualquier tipo de tratamiento antimicrobiano. Las diferencias en su mayoría son de

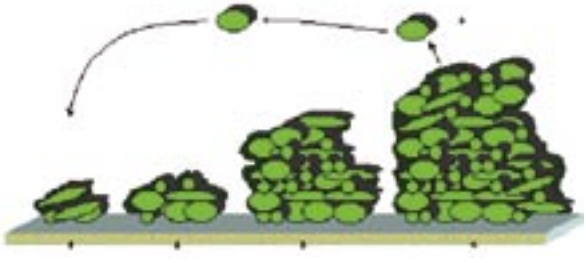

Figura 2

Esquema mostrando las etapas de la formación de una biopelícula con diferentes especies bacterianas. Inicialmente, se adhieren los primeros microorganismos a la superficie mediante una matriz extracelular producida por las mismas bacterias. La biopelícula se desarrolla estructuralmente y células se desprenden indistintamente para continuar colonizando la superficie. Esquema modificado de[1].

carácter fenotípico[8-10], sin embargo, los mecanismos exactos de cómo estos cambios son adquiridos y generados a nivel de la población bacteriana, aún no han sido aclarados del todo. Sin embargo, se conoce que las bacterias en comunidades adheridas a superficies han exhibido algunas veces una resistencia 1000 veces mayor a diferentes antibióticos[11,12]. Las biopelículas de bacterias orales también han exhibido altos grados de resistencia a agentes antimicrobianos tales como la clorhexidina, amoxicilina, doxicilina y metronidazol.

Con respecto a los medicamentos usados en el tratamiento endodóntico, como el hidróxido de calcio, el grado de resistencia que pudieran tener diferentes tipos de bacterias al estrés alcalino generado por este medicamento, puede brindar una explicación más exacta en cuanto a la supervivencia de los mismos luego de haberse efectuado el tratamiento. En referencia a esto, en nuestro grupo de investigación, hemos realizado un estudio donde analizamos los niveles de resistencia de un grupo de siete especies, aisladas de canales radiculares infectados, a un medio altamente alcalino (trabajo remitido para publicación Chávez de Paz et al. 2006). Los resultados demostraron que el total de siete especies incluyendo, Enterococcus faecalis, Streptococcus anginosus, Streptococcus oralis, Streptococcus gordonii, Lactobacillus paracasei, Olsenella uli y Fusobacterium nucleatum, en todas se observó un incremento en su resistencia al estrés alcalino cuando crecían adheridos a una superficie (ver Figuras 3a y 3b).

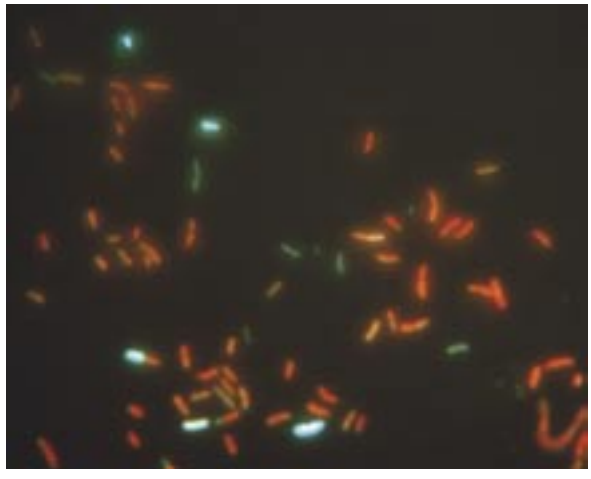

Figura 3a

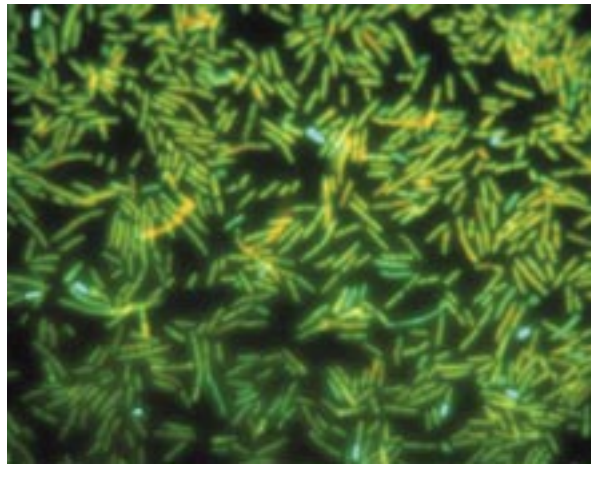

Figura 3b

Fotografías de microscopía de fluorescencia mostrando el efecto de estrés alcalino en una cepa de Lactobacillus paracasei aislada de un conducto radicular asociado a sintomatología crónica. Con esta metodología microscópica (LIVE/DEAD Baclight) las células que se han teñido rojas son no-vitales y las teñidas verdes son células vitales. En la imagen 3a se muestran células libres en un medio acuoso que han sido expuestas al estrés alcalino (pH 11) por 24 horas. La mayoría de las células se encuentran no-vitales (teñidas de rojo). En la imagen 3b se muestra células de L. paracasei formando una biopelícula y que han sido expuestas al mismo estrés alcalino, pH 11 por 24 horas. La diferencia es evidente, las células se encuentran vitales (verdes), en su mayoría, luego del estrés. Estas microfotografías pertenecen a una serie de trabajos que venimos realizando en nuestro grupo y que han sido remitidas para publicación en el Internacional Endodontic Journal.

En conclusión, se puede afirmar que la presencia residual de biopelículas microbianas en canales radiculares está íntimamente asociada a la producción de infecciones endodónticas resistentes al tratamiento de conductos. Estos organismos prevalecen aún después de concluido el tratamiento de conductos mediante complejos procesos intrínsicos de adaptación a los cambios ambientales, los cuales son exponencialmente aumentados cuando crecen en una micro comunidad adheridos a una biopelícula. Es importante resaltar que para beneficio del tratamiento endodóntico, la estrategia antimicrobiana debe estar concentrada a la remoción de estas micro-comunidades en biopelículas, y no a combatir organismos individuales. Las infecciones endodónticas deben seguir siendo consideradas polimicrobianas donde los factores ecológicos, como la formación de biopelículas, juegan un rol importante en el desenlace de las mismas.

REFERENCIAS BIBLIOGRÁFICAS

1. Svensäter G, Bergenholtz G. Biofilms in endodontic infections. Endodontic Topics 2004;9:27-36.

2. Molven O, Olsen I, Kerekes K. Scanning electron microscopy of bacteria in the apical part of root canals in permanent teeth with periapical lesions. Endod Dent Traumatol 1991;7(5):226-229.

3. Nair PNR. Light and electron microscopic studies on root canal flora and periapical lesions. J Endod 1987;13: 29-39.

4. Sen BH, Piskin B, Demirci T. Observation of bacteria and fungi in infected root canals and dentinal tubules by SEM. Endod Dent Traumatol 1995;11(1):6-9.

5. Chavez De Paz LE, Dahlen G, Molander A, Moller A, Bergenholtz G. Bacteria recovered from teeth with apical periodontitis after antimicrobial endodontic treatment. Int Endod J 2003;36(7):500-508.

6. Suntharalingam P, Cvitkovitch DG. Quorum sensing in streptococcal biofilm formation. Trends Microbiol 2005;13(1):3-6.

7. Hall-Stoodley L, Stoodley P. Biofilm formation and dispersal and the transmission of human pathogens. Trends Microbiol 2005;13(1):7-10.

8. Costerton W, Veeh R, Shirtliff M, Pasmore M, Post C, Ehrlich G. The application of biofilm science to the study and control of chronic bacterial infections. J Clin Invest 2003;112(10):1466-1477.

9. Fux CA, Costerton JW, Stewart PS, Stoodley P. Survival strategies of infectious biofilms. Trends Microbiol 2005;13(1):34-40.

10. Jefferson KK. What drives bacteria to produce a biofilm? FEMS Microbiol Lett 2004;236(2):163-173.

11. Gilbert P, McBain AJ, Bloomfield SF. Biocide abuse and antimicrobial resistance: being clear about the issues. J Antimicrob Chemother 2002;50(1):137-139; author reply 139-140.

12. Johnson SA, Goddard PA, Iliffe C, Timmins B, Rickard AH, Robson G, et al. Comparative susceptibility of resident and transient hand bacteria to para-chloro-meta-xylenol and triclosan. J Appl Microbiol 2002;93(2):336-344.

MARZO 2006

Dra. Carolina Cabrera P.

Especialista en Endodoncia
Profesor auxiliar Cátedra de Endodoncia, Facultad de Odontología, Universidad de Valparaíso
Docente Área de Endodoncia, Facultad de Odontología, Universidad de los Andes

Obturación Radicular Termoplástica: Estudio de una Técnica con Thermafill

Actualmente no hay dudas que la compleja configuración de los conductos radiculares nos propone una dificultad para su limpieza y relleno tridimensional. Aún cuando hoy logramos un debridaje y conformación muy eficiente de los conductos, combinando la preparación química y la preparación mecánica de éste, luego debemos intentar el relleno de la cavidad conformada y limpia, lo más completa y herméticamente que resulte posible, usando comúnmente para ello material de obturación principal que normalmente es gutapercha, combinado con un cemento sellador.

Sin duda la capacidad de plastificarse y fluir al interior del conducto es una característica deseable en cualquier material de relleno y en el caso de la gutapercha, esta consistencia será posible obtenerla al aumentar su temperatura. A continuación, analizaremos las ventajas de utilizar las técnicas termoplásticas para la obturación de los conductos radiculares y revisaremos un estudio comparativo de autoría propia acerca de la capacidad de sellado de cementos y gutapercha plastificada en la obturación de conductillos laterales.

Ventajas de las técnicas que utilizan gutapercha termoplástica

- Relleno tridimensional del conducto con una masa única y compacta de gutapercha
- Mayor fluidez del cemento sellador por el aumento de temperatura de la técnica termoplástica, lo que permite mejor adaptación de éste a las paredes del conducto y también una capa de menor espesor
- Mayor posibilidad de sellar conductillos laterales con cemento sellador y /o gutapercha
- En general, disminución del tiempo de trabajo para el operador.

Evaluación de dos Técnicas con Gutapercha Termoplástica en su Capacidad de Obturación de Conductos Laterales

En el afán de optimizar las obturaciones radiculares a objeto de lograr un sellado cada vez más perfecto es que comparamos dos técnicas de obturación termoplastificada: Técnica de Tagger y Thermafill.

Ambas Técnicas fueron probadas en dientes extraídos, donde se fabricaron conductos laterales en el tercio apical; un grupo de cada técnica se usó con cemento sellador y otro sin cemento sellador, previa eliminación del barro dentinario, obteniendo así cuatro grupos de estudio.

Los resultados arrojaron diferencias estadísticamente significativas al comparar los grupos sin cemento sellador, con aquellos con cemento sellador. Sin embargo, al comparar ambas técnicas, no se observó diferencias significativas en la capacidad de obturar conductos laterales entre sí.

Como conclusión principal de este trabajo, observamos que la gran mayoría de los conductos laterales que se observan sellados en la radiografía de obturación radicular corresponde a un sello con cemento sellador más que con gutapercha.

Dra. Marie Therese Flores

Presidente International Association of Dental Traumatology (IADT)
Profesor Titular Odontopediatría
Facultad de Odontología
Universidad de Valparaíso

Avulsión y reimplante de diente permanente ¿Cómo limitar la reabsorción inflamatoria?

Los escolares están expuestos a sufrir traumatismos buco-dentales que ocasionan un fuerte impacto emocional, por la repentina pérdida de la estética y función. Por su multicausalidad, no siempre es posible prevenir este tipo de lesiones, sin embargo el conocimiento de los primeros auxilios por parte de los padres, profesores de Educación Física y público en general, contribuiría a limitar el daño de estas ignoradas lesiones.

El tratamiento de la avulsión de un diente permanente es el reimplante inmediato en el lugar del accidente. De no ser posible, el diente se conservará en leche, suero fisiológico o en la propia saliva mientras se transporta junto al paciente a la atención odontológica. **Mantener la calma, actuar rápido y aplicar los primeros auxilios en forma correcta** son medidas que pueden salvar muchos dientes definitivos y recuperar sonrisas. Este conocimiento debe formar parte del saber común de una comunidad informada, donde el odontólogo debe desempeñar un rol determinante en la educación y orientación a los grupos vulnerables.

La avulsión es quizás la única urgencia odontológica que requiere una atención inmediata, para que el diente que se ha desalojado por completo en forma traumática, pueda volver a su alvéolo sin demora y promover un favorable pronóstico del reimplante. En general, esta lesión ha sido subestimada debido a que no existen registros adecuados que permitan determinar su prevalencia.

International Association of Dental Traumatology (IADT) publicó en el año 2001 los protocolos para el diagnóstico y tratamiento de la avulsión dentaria, basados en estudios experimentales, clínicos longitudinales y principalmente por opinión de consenso de expertos[1]. En trauma, la mejor evidencia científica corresponde a estudios de caso control y opinión de expertos[2], de allí que los protocolos o guías clínicas sean una recomendación para el clínico que está sustentada en la mejor evidencia disponible. Los protocolos de IADT -actualmente en revisión y próximamente a publicarse en el sitio web: http://www.iadt-dentaltrauma.org- han sido adoptados por el Ministerio de Salud de Chile en la Norma de Urgencia Odontológica (2003), American Association of Endodontists (AAE) (2004) y American Academy of Pediatric Dentistry (AAPD) (2004).

Como consecuencia de la avulsión, se produce daño a la capa protectora del cemento y en el caso que el ápice se encuentre cerrado, se agregará la necrosis pulpar. De estas dos complicaciones, la más severa e irreversible es el daño al cemento radicular y ocurre cuando no se han aplicado los primeros auxilios correctamente. Los objetivos del tratamiento de la avulsión son en primer lugar, limitar la respuesta inflamatoria inicial por daño a la estructura de soporte del diente (cemento y ligamento periodontal). En una segunda etapa, se tratará el conducto radicular mediante la extirpación profiláctica de la pulpa en casos de reimplante con ápice cerrado.

De acuerdo a nueva evidencia científica basada en principios biológicos de tratamiento, el siguiente es la versión actualizada del protocolo sugerido para avulsión:

Manejo de emergencia del paciente en el lugar del accidente:

Es importante reducir al máximo el tiempo seco que el diente se encuentra fuera de boca. El mejor tratamiento es un breve lavado bajo el agua de la llave y reimplantar de inmediato[3,4]. Todo esfuerzo deberá realizarse para reimplantar el diente durante los primeros 15-20 minutos. Se debe preservar la vitalidad de las células del ligamento periodontal, cuyo límite de vida parece disminuir a partir de los 45 minutos[5]. Si no se puede realizar el reimplante, sin mayor pérdida de tiempo, colocar el diente en un medio de conservación apropiado, como la leche, que en términos prácticos, es el más utilizado por su fácil disponibilidad en el acontecer diario. Si no se dispone de leche, el fondo de vestíbulo puede ser otro lugar para transportar el diente que mantendrá la humedad al estar en contacto con la saliva. El suero fisiológico también es apropiado y debería estar disponible en establecimientos educacionales y deportivos[4]. Luego de esta primera acción, llevar al paciente a la consulta odontológica inmediatamente.

Tratamiento de urgencia en la clínica odontológica

Si el diente ya fue reimplantado, no se debe retirar de nuevo del alvéolo.

Lavar el área afectada con un chorro de agua, suero o clorhexidina. Suturar las laceraciones gingivales especialmente en la zona cervical. Verificar la posición normal del diente reimplantado radiográficamente. Aplicar una férula flexible por una semana. Como primera elección, se prescribe antibioterapia, Doxiciclina 100 mg cada 12 horas por 7 días[6], en pacientes mayores de 12 años. En menores de 12 años y que pesan sobre 40 kg, la alternativa es Penicilina V o Fenoximetipenicilina 1.000.000 cada 6 horas por 7 días, administrada lejos de las comidas. En caso que el diente haya estado contaminado con tierra, el paciente deberá ser evaluado médicamente por la necesidad de requerir vacuna antitetánica.

Protocolo para el manejo de dientes avulsionados con ápice cerrado.

Si el diente ha sido conservado en leche, saliva o suero y el tiempo extraoral es menor a 60 minutos:

La historia debe contener información sobre lugar, como ocurrió, tiempo seco extraoral y condiciones de transporte. La anestesia infiltrativa en esta etapa es esencial ya que el reimplante es un procedimiento extremadamente doloroso en la medida que transcurre el tiempo y se desencadena el proceso inflamatorio. Por el contrario, aquellos pacientes que han experimentado el reimplante inmediato, no recuerdan este episodio doloroso. Con un chorro de suero se limpia la superficie radicular si el diente estuviese contaminado, como también se remueve el coágulo del alvéolo. Posteriormente éste se examina y si hubiese una fractura de la pared del alvéolo, se reposiciona con un instrumento adecuado. Luego se reimplanta el diente con suave presión digital y se feruliza por una semana. Se prescribe antibioterapia y evalúa necesidad de vacuna antitetánica como fue descrito anteriormente. A los 7-10 días, iniciar tratamiento de endodoncia dejando hidróxido de calcio como medicación en el conducto por 4 a 6 semanas.

Diente avulsionado con ápice cerrado y tiempo extraoral mayor a 60 minutos.

Remover ligamento periodontal necrótico con ácido. Eliminar el coágulo del alvéolo con un chorro de suero. Examinar la pared del alvéolo y proceder como en el caso anterior. Sumergir diente en solución, de fluoruro de sodio acidulado al 2.4% a pH 5.5 por 5 minutos. En la sesión de urgencia, extirpar la pulpa y rellenar el conducto con pasta de corticoide más antibiótico por 7 a 10 días. En estudios experimentales se ha utilizado Ledermix®, una pasta que contiene Triamcinolona y Demeclociclina, la que ha demostrado una importante actividad anti inflamatoria que puede disminuir el proceso de reabsorción en estas lesiones traumáticas[7,8]. Se prescribe antibioterapia y evalúa necesidad de vacuna antitetánica. A los 7-10 días se retira la pasta de corticoide y antibiótico, dejando hidróxido de calcio como medicación en el conducto. La obturación final con guta percha puede realizarse a las 4 a 6 semanas.

Protocolo para el manejo de dientes avulsionados con ápice abierto.

Si el diente ha sido conservado en leche, saliva o suero y el tiempo extraoral es menor a 60 minutos:

Limpiar la superficie radicular y el foramen apical con un chorro de suero en caso que estuviese contaminado. Colocar el diente en una solución fresca preparada con 100 mg de Minociclina (Minocin®) en 20 ml de suero, por 5 minutos. Remover el coágulo del alvéolo mediante irrigación con suero. Se examina la pared del alvéolo y se prosigue como en el caso anterior. Reimplantar con suave presión digital. Suturar laceraciones gingivales, especialmente en la zona cervical. Se feruliza por una semana. Estudios experimentales en perros han demostrado que la aplicación tópica de Minociclina favorece la revascularización de la pulpa en dientes inmaduros reimplantados[9]. No existen estudios clínicos que demuestren la efectividad de la antibioterapia sistémica en pacientes jóvenes, por lo que se recomienda la Penicilina V como primera elección en dosis de 100.000 UI/kg/día, divididos en 4 dosis por 7 días. La administración sistémica de Doxiciclina no estaría indicada hasta que las coronas de la fórmula permanente hayan completado su desarrollo. En el caso de reimplante con ápice abierto y condiciones óptimas de conservación extraoral, se espera que ocurra la revascularización de la pulpa y la regeneración del ligamento periodontal, por lo que no se realiza el tratamiento de endodoncia en la segunda sesión, como sucede siempre en el reimplante con ápice cerrado.

Figura 1: Reimplante de diente 11 con ápice abierto en niño con dentición mixta. Tratamiento de urgencia en la consulta odontológica.

1a: Diente conservado en leche.

1b: Remoción del coágulo mediante irrigación con suero fisiológico.

1c: Reimplante con suave presión digital.

1d: Férula de alambre–composite.

Diente avulsionado con ápice abierto y tiempo extraoral mayor a 60 minutos.

El nuevo protocolo sugiere realizar el reimplante siguiendo la secuencia como en diente maduro con ápice cerrado[10]. Sin embargo, no existen estudios sobre la indicación de tratamiento de endodoncia, considerando que la complicación más frecuente -como consecuencia del tiempo extraoral seco que produce daño irreversible al cemento y ligamento periodontal- es la reabsorción por reemplazo permanente o anquilosis. Esta se manifiesta como infraerupción del diente reimplantado, cuyo mayor o menor grado estará en relación al período de crecimiento en que se encontraba el niño al momento de la avulsión. Aún cuando de todas las situaciones clínicas es la de peor pronóstico, se debe intentar el reimplante por el impacto emocional del paciente y por la importancia de recuperar estética y función en la dentición mixta temprana. Los diastemas que se observan en la arcada superior durante el primer período de recambio, no favorecen otro tipo de rehabilitación (Fig. 1). Sin embargo, es necesario tener presente que una vez resuelta la situación de urgencia, el niño debe ser evaluado en forma multidisciplinaria, situando como primera prioridad al diagnóstico ortodóncico que permita proyectar el pronóstico a largo plazo de la dentición traumatizada.

Ferulización

El tipo de férula más utilizado es la de alambre y composite que tiene la ventaja de poder fabricarse a partir de variados alambres, que incluyen entre otros, la posibilidad de utilizar la aguja desechable para jeringa Carpule, en caso de no contar con alambre apropiado. Es importante que éste se ubique en el tercio medio coronario, lejos del margen gingival para promover una buena higienización de los tejidos blandos. Recientemente ha sido descrita la férula de titanio (TTS), de fácil manipulación por su maleabilidad. Se aplica sobre el tercio medio coronario y se extiende un diente más allá del afectado. Su diseño en forma romboidal, permite la colocación de una mínima cantidad de composite para su fijación[11].

Conclusiones

- El tratamiento de emergencia debe ir acompañado de una terapia coadyuvante que incluye la administración sistémica de antibióticos (Doxiciclina como primera elección en mayores de 12 años).
- Anti-inflamatorios no esteroideales (AINES) por vía sistémica durante uno a dos días, enjuagatorios de clorhexidina al 0.1%, dos veces al día por una semana y evaluación de necesidad de vacuna antitetánica.
- Aplicación de corticoides (Triamcinolona) por 7 a 10 días en el conducto radicular en diente con ápice cerrado, como una forma de limitar la respuesta inflamatoria inicial.
- En la segunda visita, el objetivo es prevenir la infección de origen pulpar (reabsorción inflamatoria). A los 7-10 días, se cambia la pasta de corticoide que se ha dejado en el conducto en la primera visita para frenar el proceso inflamatorio y se reemplaza por una mezcla cremosa de hidróxido de calcio por 4 a 6 semanas, que tiene un importante efecto antibacteriano a diferencia de la pasta de corticoide.
- Durante todo el proceso, se debe promover la higienización mediante un prolijo cepillado después de cada comida.

BIBLIOGRAFÍA

1. Flores MT, Andreasen JO, Bakland LK, Feiglin B, Gutmann JL, Oikarinen K, Pitt Ford TR, Sigurdsson A, Trope M, Vann WF Jr, Andreasen FM; International Association of Dental Traumatology Guidelines for the evaluation and management of traumatic dental injuries. Dent Traumatol. 2001 Oct;17(5):193-8.

2. Andreasen JO, Andreasen FM, Bakland, LK, Flores MT. Traumatic Dental Injuries – A Manual, 2nd Edition. Oxford, Blackwell Munksgaard, 2003.

3. Andreasen JO, Borum MK, Jacobsen HL, Andreasen FM.Replantation of 400 avulsed permanent incisors. 2. Factors related to pulpal healing. Endod Dent Traumatol. 1995 Apr;11(2):59-68.

4. Andreasen JO, Borum MK, Jacobsen HL, Andreasen FM. Replantation of 400 avulsed permanent incisors. 4. Factors related to periodontal ligament healing.Endod Dent Traumatol. 1995 Apr;11(2):76-89

5. Andreasen JO, Borum MK, Andreasen FM. Replantation of 400 avulsed permanent incisors. 3. Factors related to root growth. Endod Dent Traumatol. 1995 Apr;11(2): 69-75.

6. Sae-Lim V, Wang CY, Trope M. Effect of systemic tetracycline and amoxicillin on inflammatory root resorption of replanted dogs' teeth. Endod Dent Traumatol. 1998 Oct;14(5):216-20.

7. Thong YL, Messer HH, Siar CH, Saw LH. Periodontal response to two intracanal medicaments in replanted monkey incisors. Dent Traumatol. 2001 Dec;17(6):254-9.

8. Bryson EC, Levin L, Banchs F, Abbott PV, Trope M. Effect of immediate intracanal placement of Ledermix Paste(R) on healing of replanted dog teeth after extended dry times. Dent Traumatol. 2002 Dec;18(6):316-21.

9. Ritter AL, Ritter AV, Murrah V, Sigurdsson A, Trope M. Pulp revascularization of replanted immature dog teeth after treatment with minocycline and doxycycline assessed by laser Doppler flowmetry, radiography, and histology. Dent Traumatol. 2004 Apr;20(2):75-84

10. Trope M.Clinical management of the avulsed tooth: present strategies and future directions. Dent Traumatol. 2002 Feb;18(1):1-11.

11. Chappuis V, von Arx T. Replantation of 45 avulsed permanent teeth: a 1-year follow-up study. Dent Traumatol. 2005 Oct;21(5):289-96.

Dra. Ximena Osorio

Cirujano Dentista
Especialista en Endodoncia
Universidad de Chile

Estudio del Remanente Orgánico Post Instrumentación con Distintos Diámetros Apicales: Reporte Preliminar

Dentro de los propósitos de la endodoncia, es primordial el debridamiento y desinfección del sistema de conductos, además de su conformación para permitir una correcta obturación.

Numerosas técnicas de instrumentación biomecánica han sido diseñadas en el tiempo en función de la fase de obturación de los conductos, como fue la conformación de los conductos con amplio taper en la década de los 30 para la introducción de puntas de plata o la ampliación excesiva de los conductos, para la introducción de gruesos condensadores en técnicas de condensación vertical en los 50.

Sin embargo, la endodoncia actual busca un enfoque biológico e integral para la resolución de la patología endodóntica, basado en el debridamiento químico y mecánico del sistema de conductos infectados[1].

Desde hace ya varias décadas (1931), los investigadores y la clínica en sí, han demostrado y llegado a consenso en que la porción apical del conducto radicular es crítica en una endodoncia exitosa[1,7]. Se ha pretendido dar énfasis en este trabajo de investigación a dicha porción del conducto radicular, ya que es en esta zona donde la retención de microorganismos o restos tisulares necróticos podrían provocar inflamación periapical.

Existen variadas filosofías acerca del tamaño óptimo de la preparación de los conductos radiculares en su porción apical. En los años 70 se postulaba como preparación ideal, una ampliación de los conductos radiculares en tres diámetros a partir del primer instrumento que alcanzara la longitud de trabajo deseada[1,7].

Al analizar como especialistas, la amplitud que se debe alcanzar a nivel apical en la conformación de conductos radiculares infectados, no se puede dejar de considerar los siguientes aspectos biológicos:

- **Necesidad de mejorar la irrigación del sistema de conductos a nivel apical.** Diámetro mínimo #35 para lograr una accion efectiva, incluso de un diámetro 40.
- **El grado de penetración bacteriana en los túbulos dentinarios de dientes infectados.** Ha sido descrito por numerosos autores, que a mayor concentración bacteriana la penetración tubular aumenta, este punto además depende de las cepas que se encuentren presentes. De todos modos estudios in vivo hablan de una penetración promedio de 2100 micrones de penetración en condiciones ambientales comunes.
- **La anatomía irregular que presenta la mayoría de los conductos radiculares.** Y aquí hay varios aspectos que destacar, el primero es que el lumen en la porción apical, en un 78% de los conductos es de forma irregular (no circular), además en piezas dentarias con sistemas de conductos más complejos se suma la existencia de anfractuosidades y zonas mecanicamente inaccesibles.

En base a esto podemos inferir que a mayor diámetro de instrumentación apical, se elimina mayor cantidad de material orgánico, ya sea por la remoción mecánica de la dentina contaminada y restos de tejido necrótico, como por la acción más efectiva de las soluciones irrigantes en la porción apical del conducto y, de esta manera, mejoraría el pronóstico de los dientes tratados por infección de origen endodóntico.

Entonces, como clínicos y especialistas es interesante conocer a nivel microscópico, si es necesario aumentar el diámetro de instrumentación apical en conductos radiculares finos infectados para asegurar un mejor debridamiento.

Hipótesis

La eliminación de material orgánico es mayor en preparaciones apicales de diámetro 35 comparado con las de diámetro apical 25.

Objetivo General

Evaluar la cantidad de material orgánico remanente en conductos radiculares finos infectados después de ser instrumentadas con ensanchamiento apical #25 y #35.

Recolección de la muestra

25 molares inferiores recientemente, que fueron sumergidos en formalina buffer al 10% por 1 semana.

Criterios de inclusión de la muestra

- Dientes recientemente extraídos.
- Dientes no tratados endodónticamente.
- Diagnóstico de periodontitis apical crónica, abceso dentoalveolar crónico o abceso submucoso.
- Conductos con curvatura moderada (10 - 25°) según Schneider.
- Conductos finos y permeables: mesiales de molares inferiores

Procedimientos Operatorios

Los conductos radiculares seleccionados fueron divididos en 3 grupos al azar:

- **Grupo I:** 8 Conductos Instrumentados con Sistema de instrumentación mecanizada Race taper 04, hasta un diámetro apical 25.
- **Grupo II:** 8 Conductos Instrumentados con Sistema de instrumentación mecanizada Race taper 04, hasta un diámetro 35.
- **Grupo III:** 5 Conductos Grupo control positivo sin instrumentar.

La instrumentación fue realizada por un solo operador, previa permeabilización del conducto con limas manuales hasta #15, para continuar con la secuencia propuesta por el fabricante.

Durante la instrumentación, se irrigó con 0.5 ml de NaOCl al 5% entre instrumentos, con un lavado final de 0.5 ml de EDTA por 2 minutos y 1 ml de NaOCl al 5% agitado en su interior.

Procedimientos de laboratorio

Las raíces se desmineralizaron en Acido nítrico al 5% por 2 días, y luego fueron trasladados a una solución de Ana Morse por 2 semanas.

Ya decalcificadas, fueron incluídas en parafina y seccionadas transversalmente a 2 mm y 4mm. del ápice anatómico, en cortes de 6 micrones de espesor, y teñidos con H. E.

Evaluación de resultados

Las secciones transversales de las raíces fueron analizadas en microscopía de luz con aumentos de 1000 x con inmersión, y la limpieza del conducto radicular evaluada en una escala de 0 a 3:

- **0 :** conducto con remanente orgánico en todo el lumen.
- **1 :** conducto con remanente orgánico en la mayor parte del lumen.
- **2:** conducto relativamente limpio, con remanente orgánico en los márgenes
- **3 :** conducto absolutamente limpio.

Resultados

Respecto a la cantidad de remanente orgánico encontrado en el interior de los conductos después de su instrumentación, se observó una mejora importante entre la limpieza alcanzada en el grupo II (A2) respecto del grupo I (A1), y a la vez del grupo I respecto al grupo control.

Tabla 1. Comparación del grado de limpieza logrado en los conductos radiculares a 2 y 3 mm

IBM	Limpieza a 2mm (Promedio)	Limpieza a 3 mm (Promedio)	Limpieza Apical (Promedio)
Lima Nº 25 (GI)	0.83	1.83	1.33
Lima Nº 35 (GII)	2.33	2.5	2.42
Control	0	0	0

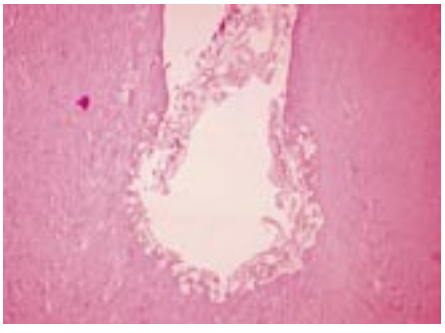

Además, la limpieza alcanzada en el grupo I mejora notablemente, al aumentar la distancia desde el ápice, no así en el grupo II, en el cual los valores obtenidos son similares.

En ambos grupos, se mantuvo la mayor cantidad de remanente orgánico en relación a itsmos que unen los conductos de la raíz mesial en molares inferiores, y también en relación al polo externo de éstos.

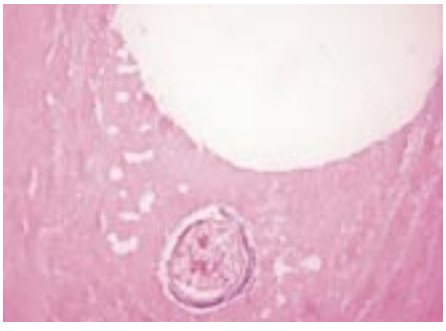

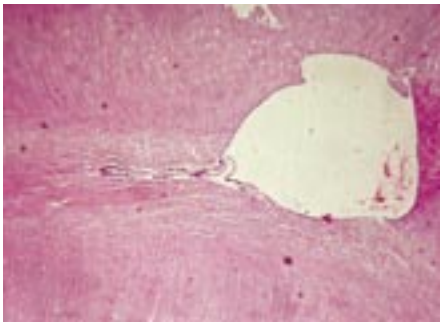

Discusion

Mayor ensanchamiento apical disminuye remanente organico

Las maniobras de ensanchamiento apical en conductos infectados están dirigidas a maximizar la remoción de patógenos como también la mayor cantidad de dentina infectada por ellos y material orgánico del interior del conducto[1, 3, 4, 5, 7, 8, 9].

Mayor ampliación apical mejor acción irritantes disminuye remanente orgánico en porciones inaccesibles del sistema

Considerando que la IBM de los conductos radiculares no sólo tiene como objetivo la eliminación mecánica de materia orgánica, sino también permitir la acción de los agentes irrigantes. Se ha demostrado que se necesita un diámetro 35 para que la solución irrigante llegue al tercio apical, incluso siquiera considera que recién un diámetro 40 permite el contacto

directo y adecuado de las soluciones irrigantes y de la medicación tópica en toda la porción apical[1,4].

Mayor ensanchamiento apical maximiza la remoción bacteriana disminución más significativa a partir de diámetro 40

Las maniobras de ensanchamiento apical en conductos de dientes infectados están dirigidas a maximizar la remoción de patógenos como también la mayor cantidad de dentina infectada por ellos, teniendo en cuenta que a pesar de lograr una mayor reducción del componente bacteriano, el debridamiento absoluto no siempre es posible[1, 3, 4, 5, 7, 8, 9].

Siquiera, en un estudio publicado en JOE 1999, concluye que, si bien la reducción de la carga bacteriana es mayor a medida que va aumentando el diámetro apical (5%), la reducción más significativa se produce después de la instrumentación con un instrumento # 40 [4].

Conclusión

Se concluyó que en conductos finos infectados se debe instrumentar mínimo hasta un diámetro 35, con el fin de eliminar mecánicamente la mayor cantidad de tejido necrótico, dentina infectada y microorganismos, y además permitir el contacto directo de los irrigantes con las paredes del conducto, para lograr una acción más efectiva en las anfractuosidades del sistema.

Como comentario anexo, queda agregar que, como claramente se puede ver en las fotografías obtenidas en este estudio, toda instrumentación mecanizada debe ser complementada con un acabado manual para lograr una óptima debridación, ya que dichos sistemas tienden a mantenerse centrados sin abarcar el debridamiento de los polos externos e internos de los conductos.

JUNIO 2006

Gabriela Velásquez S.
Químico Farmacéutico
Experto en Drogas de Abuso

Drogadicción y Odontología

Siendo la drogadicción una enfermedad que cruza todos los ámbitos de nuestra sociedad se hace especialmente importante poder relacionarla con la odontología y su práctica.

La realidad nacional indica que el 5.79% de la población chilena entre 12 y 64 años ha consumido drogas en el transcurso del año 2004 (fuente CONACE), siendo las drogas ilícitas de mayor consumo, marihuana, pasta base y cocaína, con un 56,8% de prevalencia para el consumo de alcohol y 40% de tabaco. Otras drogas de menor consumo corresponden a anfetaminas, metanfetamina, éxtasis, benzodiazepinas, inhalantes y otras.

Dentro de los consumidores de drogas la poli-adicción se da en mayor proporción que los adictos a una sola droga y no debemos olvidar el alto consumo de fármacos de prescripción médica que son recetados y auto recetados por parte de nuestra población, en especial los que poseen un marcado efecto anticolinérgico.

En el área de la odontología podemos indicar que el uso y abuso de drogas puede causar un deterioro progresivo de la dentadura debido a efectos directos e indirectos relacionados al consumo y al tipo de droga utilizada.

Dentro de los efectos directos se encuentra la acción farmacológica de la droga, que en algunos casos provoca una marcada vasoconstricción local como lo que ocurre con la inhalación nasal de cocaína y el efecto de xerostomía provocado por los fármacos con una acción anticolinérgica como las metanfetaminas, así como la acción de drogas estimulantes que provocan bruxismo.

Otros factores que afectan la dentadura son el grado de pureza de la droga, sustancias contaminantes que estas incluyan, vías de administración de la droga, forma y frecuencia de consumo de éstas.

Adicionalmente, la mayoría de los adictos poseen una pobre higiene bucal, y una mala nutrición, con lo cual aumentamos el daño.

No podemos desconocer la problemática que se genera en la práctica laboral al tratar con pacientes consumidores por su potencial interacción con medicamentos especialmente los anestésicos y la personalidad ansiosa que desarrollan la mayoría de estos pacientes.

En la práctica se recomienda siempre preguntar al paciente si existe algún tipo de consumo de medicamentos o drogas. Indicar los posibles daños de estas últimas para la salud general y bucal e informar cuales son los tiempos de abstinencia necesarios para realizar un procedimiento dental seguro.

Daño causado por abuso de metanfetamina fumada.

Dra. Mariana Cavero B.
Especialista en Endodoncia, Universidad de Chile.

Comparación de la deformación apical de dos técnicas de instrumentación mecanizada: Protaper y una Híbrida (Protaper & Hero Shaper).

Introducción

Existen numerosos estudios que reportan una mayor proporción de fracturas de instrumentos del sistema Protaper en relación a otros sistemas de instrumentación mecanizada, sin embargo, la apertura lograda con este sistema en los tercios cervical y medio se juzga favorable debido a sus conicidades progresivas. Por lo anterior, nos ha parecido conveniente evaluar un sistema híbrido de instrumentación, aprovechando las ventajas de los instrumentos Protaper para ensanchar los tercios cervical y medio y otro sistema para la instrumentación del tercio apical. El objetivo de este estudio es comparar el grado de deformación del tercio apical del conducto utilizando dos sistemas de instrumentación mecanizada: Protaper versus Técnica híbrida Protaper - Hero Shaper.

Material y Método

Se utilizaron 30 raíces las que fueron radiografías digitalizadas y evaluadas mediante el programa computacional THE GIMP. Los criterios de inclusión fueron todas aquellas raíces que presentaran curvaturas >10° y < 25° según Schneider. Las muestras se agruparon en forma aleatoria en 2 grupos de 15 raíces. El grupo 1 fue instrumentado con el sistema Protaper como propone el fabricante y el Grupo 2 con una técnica híbrida Protaper-Hero Shaper. Terminada la instrumentación ambos grupos fueron radiografiados y digitalizados.

Resultados

El sistema Protaper provoca una deformación del conducto de un 13% mientras que la Técnica Híbrida un 0.2%.

Conclusiones

En conductos medianamente curvos la técnica híbrida es más segura y produce menos deformaciones del tercio apical.

"Trabajo de Investigación requisito para el título de Especialista en Endodoncia. Autores: Dra. Mariana Cavero, Prof. Dr. Sergio Acosta, Prof. Dra. Marcela Alcota, Prof. Dra. Marcia Antúnez"

Dr. Wenceslao Valenzuela A.
Cirujano Dentista
Especialista en Endodoncia Universidad Mayor



Conductos en Forma de "C" o C-shaped

Uno de los principales objetivos de la terapia endodóntica es promover la limpieza y conformación de o los conductos radiculares, por medio de la preparación tanto química como mecánica, para posteriormente realizar la obturación[1]. Es por esto que una de las principales causas de fracaso endodóntico es la filtración de fluidos hacia los conductos incompletamente obturados, lo que se debe a la presencia de conductos accesorios que no han sido tratados y que pasan inadvertidos, o por la presencia de algunas complejidades anatómicas como los conductos en forma de C. Estos conductos tienen una amplia variación de anastomosis, redes y comunicaciones irregulares, que pueden interferir en la completa obturación del conducto radicular. Por este motivo el endodoncista debe tener buen conocimiento acerca de la anatomía radicular para tener éxito en la terapia endodóntica. En múltiples revisiones bibliográficas se señala que los conductos en forma de ¨C¨ en molares presentan uno de los más altos índices de fracaso es por ello que necesitamos conocer sus características, clasificación, diagnóstico y plan de tratamiento[2].

En relación a la incidencia de los C-Shaped, los conductos aparecen sobre todo en los segundos molares inferiores, aunque también se han reportado casos en los primeros molares inferiores, premolares o molares superiores[5].

Los conductos en forma de ¨C¨ son una anomalía radicular que se presenta en molares mandibulares, con un 35% de aparición. Estos molares se parecen al molar normal cuando se examinan en la radiografía preoperatoria. Sin embargo, cuando se realiza la preparación de la cavidad de acceso y se examina desde la superficie oclusal no se pueden diferenciar cada uno de los orificios de los conductos, sino que se observa una depresión con forma de ¨C¨ en el piso de la cámara. Si se introduce una lima en el conducto mesial y otra en el distal, la radiografía muestra que ambas limas están en el mismo conducto[3].

Posterior a la realización de la cavidad de acceso es gran importancia la radiografía al momento de realizar la conductometría ya que radiográficamente la detección de la fusión radicular es muy compleja. Para reconocer un conducto en forma de C, los instrumentos deben estar centrados para reconocer que tipo de variación anatómica presentan los conductos tipo C-Shaped[4].

CLASIFICACIÓN

Existen tres criterios de evaluación para describir su morfología anatómica[5-6]:

Categoría I: conductos en C Completa. Conductos completos sin ninguna separación. Conducto C-Shaped continuo que va desde la cámara pulpar al ápice.

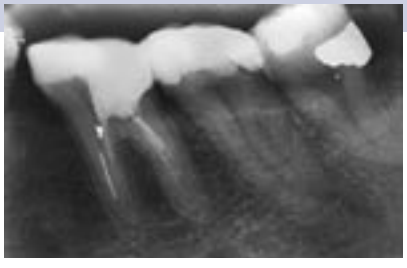

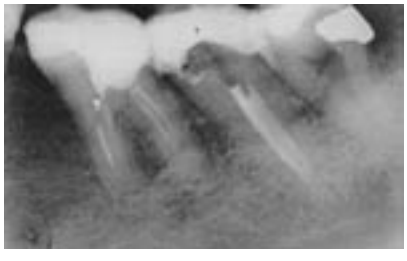

Categoría II: conductos en Semicolon o Punto y Coma. Conductos en forma de C en los cuales existe dentina separando el conducto.

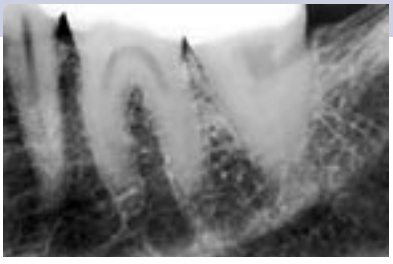

Categoría III:
Subdivisión I, C-Shaped en el tercio coronal que se dividió en dos o más conductos que se unen apicalmente.

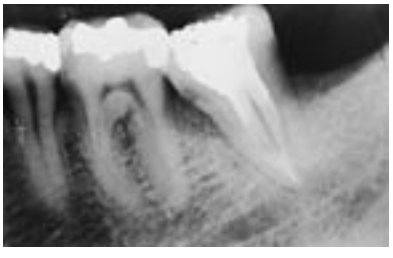

Subdivisión II, C-Shaped en el tercio coronal que se dividió en dos o más conductos y que se unen en el tercio medio radicular.

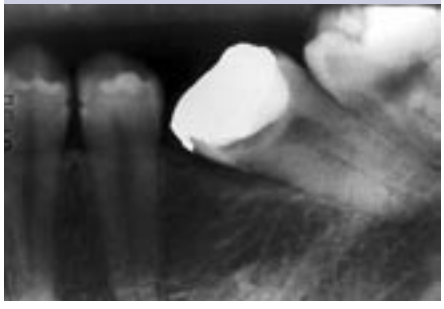

Subdivisión III, C-Shaped en el tercio coronal que se dividió en dos o más conductos y que separados llegan al ápice.

CASO CLÍNICO

Paciente sexo femenino 26 años de edad.

La Historia Médica no relata antecedentes mórbidos de relevancia.

La Anamnesis Remota Familiar relata que su Padre y Madre tienen HTA controlada y Diabetes tipo II.

El paciente es derivado de urgencia para tratamiento del diente 4.7 en la Clínica de Especialización de Endodoncia de la Universidad Mayor.

La Historia Dental, anamnesis próxima relata historia dolorosa severa del diente 4.7 localizado al calor y frío; la noche anterior al tratamiento sufre dolor severo localizado que no cede al tratamiento AINEs (Ketorolaco 10 mg c/6 hrs).

En la observación clínica y examen intraoral del diente 4.7 se observa presencia de dolor espontáneo constante severo localizado, cambio de color coronario (gris) en mesiovestibular, caries profunda oclusal y la región vestibular tiene un aspecto normal.

A los test de vitalidad y pruebas endodónticas revelan respuesta al frío con dolor aumentado moderado, calor dolor aumentado severo, a la exploración dolor aumentado moderado y a la percusión una respuesta normal.

El análisis radiográfico preoperatorio permite observar en el diente 4.7 una extensa caries profunda en la corona con una cámara pulpar normal y amplia. En cuanto a los conductos radiculares observamos un conducto mesial y distal finos y normales con una conformación al parecer tipo C Shaped. La línea periodontal apical y área periapical tiene un aspecto normal.

Rx Preoperatoria

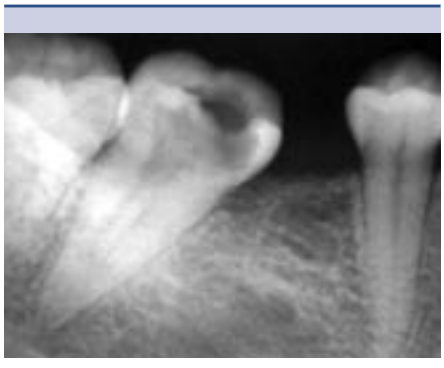

En base a la observación obtenida tanto clínica como radiográfica el diagnóstico es Pulpitis Irreversible (Absceso Cameral) y se indica Biopulpectomía.

TRATAMIENTO

Se realiza una preparación de acceso bajo anestesia local al 3% (Carbocaína Kodak). En relación al diagnóstico se confirma el Absceso Cameral, ya que existe drenaje purulento desde el cuerno mesial del diente 4.7, al interior de la cámara pulpar se logra visualizar la configuración tipo C Shaped Categoría II verificado con la utilización del microscopio odontológico (Opmi Pico, Zeiss).

Se irriga con Hipoclorito de Sodio 5,25% y se limpia con instrumentos de irrigación endosonoro ultrasónicas (EMS).

Una vez terminada la limpieza y la conformación de realiza la Conductometría radiográfica previa determinación de la longitud con Localizador Electrónico de Ápice (Root ZX, J Morita).

Rx Conductometría

Después de realizada la Instrumentación Biomecánica de los conductos mesial y distal se hace una lavado con EDTA al 10% durante 1 minuto para la remoción del barro dentinario, finalmente se lava con Hipoclorito de Sodio 5,25% y se secan los conductos con puntas de papel para iniciar la OBC. Esta etapa se decide realizar una obturación con Técnica de Condensación Lateral en caliente en la primera parte combinada posteriormente con una Técnica de Condensación Vertical.

La obturación elegida fue una combinación de la técnica Condensación Lateral en caliente para permitir una fusión de los conos de gutapercha y tener una masa mucho más compacta y homogénea, permitiendo rellenar mayor cantidad de irregularidades anatómicas en comparación con la condenación lateral en frío.

La Condensación Vertical se realizó en forma incremental para complementar la técnica anterior y permitir una compactación homogénea de gutapercha y mejorar la adaptación a las paredes e irregularidades y así obtener un buen relleno de la anatomía accesoria.

Finalmente la OBC se sella con Ionómero de Vidrio de Autocurado (GC Fuji II) para la posterior rehabilitación operatoria definitiva. Se realizan los controles posteriores a los 7 y 15 días de realizado el tratamiento endodóntico.

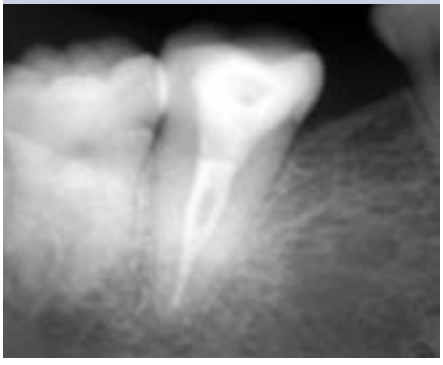

Luego de la realización de la terapia endodóntica de este caso clínico se hace necesario tener algunas consideraciones para el tratamiento de futuros casos similares. Es por ello que en primera instancia debemos tener un buen conocimiento de la anatomía de dientes para el tratamiento de conductos el cual es esencial para un buen desbridamiento y obturación del Sistema de Conductos Radiculares.

De interés particular es el segundo molar mandibular el cual tiene muchas variaciones, son comunes los conductos C-Shaped (Cooke & Cox 1989) con la presencia de una delgada C que une los conductos radiculares, el cual es el rasgo anatómico principal (Barril et al. 1989). Una vez reconocido, el C-Shaped proporciona un desafío en lo que concierne al desbridamiento y obturación, sobre todo porque no se sabe si el C-Shaped encontrado está sobre el piso de la cámara pulpar o continúa hacia el tercio apical de la raíz[6].

Los segundos molares mandibulares tienen muchas variaciones en el conducto radicular. De acuerdo a los resultados de algunos estudios, estos ilustraron que los conductos tipo C-Shaped en segundos molares mandibulares pueden variar en número y forma a lo largo de la raíz. Como consecuencia el desbridamiento, la obturación, y la restauración en estos casos puede ser excepcionalmente difícil[5-7].

Para la obturación de este tipo de caso clínico se recomienda algún sistema de obturación termoplástica para permitir una mejor adaptación de la gutapercha a las paredes del conducto radicular[8].

La restauración de estos molares mandibulares puede verse comprometida ya que el grosor de dentina entre la superficie externa de la raíz y la interna del sistema de conductos es muy delgado. En estudios histológicos se observó menos de 1 mm de dentina separando el conducto de la superficie externa de la raíz[5].

BIBLIOGRAFÍA

1. Ingle JI, Bakland LK. Endodoncia 5ª Edición. Ed. McGraw-Hill Interamericana, México, 2004:205-234

2. Vertucci, Frank. Root canal anatomy of the human permanent teeth. Oral Surg Oral Med Oral Pathol, 1984; 58:589-599.

3. Lyroudia, Kleoniki. 3D Reconstruction of Two C-Shape Mandibular Molars. J. Endod 1997; 23(2): 101-104.

4. Wayman, Blake. Relative frequency of teeth needing endodotic treatment in 3350 consecutive endodontic patients. J. Endod, 1994; 20(8):399-401.

5. Darlene C. Melton, DDS, Keith V. Krell, DDS, MS, MA, and Michel W. Fuller, DDS, MS. Anatomical and Histological Features of C-Shaped Canals in Mandibular Second Molars, J. Endod. August 1991. 17(8); 384-388.

6. K. S. Al-Fouzan. C-shaped root canals in mandibular second molars in a Saudi Arabian population, International Endodontic Journal June 2002 Volume 35 Issue 6 Page 499 – 504.

7. Franklin S. Weine, DDS, MSD, Richard A. Pasiewicz, DDS, MS, and R. Ted Rice, DDS. Canal Configuration of the Mandibular Second Molar Using a Clinically Oriented In Vitro Method. JOE May 1988, Volume 14, Number 5

8. Gulabilava, T. Root and canal morphology of Burmese mandibular molars. Int. Endod J, 2001; 34:359-370.

Dr. Cristián Chandía G.
Cirujano Dentista
Especialista en Endodoncia Universidad Mayor



Perforación Radicular

Las perforaciones radiculares son una comunicación mecánica o patológica formadas entre el periodonto de inserción del diente y el sistema de conductos radiculares (American Association of Endodontists, 2003). Esta comunicación compromete la salud de los tejidos perirradiculares y viabilidad de la pieza dentaria[5]. Pueden ocurrir durante la terapia endodóntica o por patologías como las reabsorciones dentinarias.

Las perforaciones no patológicas o mecánicas suceden principalmente al momento de realizar el acceso al sistema de conductos radiculares, búsqueda de conductos calcificados, excesiva remoción de dentina, pérdida del conducto original, desobturación parcial del conducto para alojar un poste o cuando se intentan traspasar instrumentos fracturados.

Estas ocurren por la falta de conocimiento de la anatomía dentaria y/o ante la falta de atención a las características específicas de cada diente como calcificación, inclinación, versiones, o grandes pérdidas de tejido dentario que obligan al operador a realizar pequeños cambios al momento de realizar un tratamiento endodóntico.

Su tratamiento depende de un gran número de factores como [5]:

- Diagnóstico.
- Etiología.
- Localización.
- Acceso.
- Visibilidad.
- Estructuras anatómicas adyacentes.
- Tamaño.
- Estado periodontal.
- Tiempo.
- Importancia estratégica del diente.
- Experiencia del operador.
- Infección.

Su resolución antiguamente era mayoritariamente quirúrgico, pero gracias a la introducción de nuevas tecnologías como el microscopio que nos permite una mejor visibilidad del defecto y a materiales como el MTA (Mineral Trioxide Aggregate), que otorga un excelente sellado, estas han logrado resolverse sin la necesidad de cirugía.

CASO CLÍNICO

Paciente de sexo femenino de 33 años de edad, alérgica a la penicilina.

Su dentista tratante la derivó a la clínica de especialidad en endodoncia de la Universidad Mayor luego de encontrar un área radiolúcida en el tercio medio de la pieza dentaria 1.5, la que ya se encontraba tratada endodónticamente.

La paciente relata que el diente fue tratado hace aproximadamente 17 años y que en el verano del 2006 esta se fractura y pierde gran parte de la corona, pero que nunca ha tenido molestia alguna en relación al diente.

Al examen clínico el diente presenta una gran pérdida de tejido dentario y la obturación endodóntica se encuentra expuesta al medio oral. No responde a los test de vitalidad pulpar, la percusión es normal y no presenta sacos periodontales.

Al examen radiológico se observa un relleno endodóntico deficiente en longitud, una gran área radiolúcida en el tercio medio y el espacio periodontal se encuentra anormalmente ensanchado en relación a la radiolucidez (Rx 1).

Radiografía 1

Se decide tomar una radiografía con distorsión mesial donde se aprecia un ensanchamiento anormal del conducto en el tercio coronal y material de obturación disgregado en la zona radiolúcida (Rx 2).

Radiografía 2

En base al examen clínico y radiográfico se diagnostica: Diente tratado endodónticamente con relleno parcial, deficiente en longitud y expuesto, con perforación en el tercio medio radicular.

TRATAMIENTO

Bajo aislación absoluta, sin anestesiar al paciente en ninguna de las sesiones y bajo microscopio odontológico (Opmi Pico, Zeiss) se comienza la desobturación de forma manual con limas acodadas H (Fig 1) para no entorpecer la visión de nuestro campo de trabajo con el microscopio. Al momento de eliminar parte del relleno se produce un gran sangramiento (Fig 2) de la zona distovestibular que se controla con motitas estériles. Una vez lograda la desobturación total del conducto, con especial énfasis en eliminar el material de obturación de la perforación, se logra observar la perforación, un escalón, que fue el límite del tratamiento endodóntico anterior, y la entrada al conducto original (Fig 3).

Figura 1

Figura 2

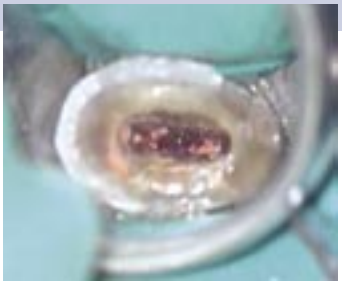

Figura 3

Se irriga profusamente con Clorhexidina 2% (Consepsis, Ultradent) activada con ultrasonido (Piezon Master 400, EMS) y limas de irrigación (Endosonoro, Maillefer-Dentsply), se retoma el conducto y se establece la longitud de trabajo a 16 mm que fueron instrumentados hasta una lima K nº25 (Rx 3).

Radiografía 3

Luego se medicó con Hidróxido de Calcio (Ultracal, Ultradent) que fue llevado a la totalidad del conducto con la ayuda de un Pastinject nº 25 (MicroMega) y se selló coronalmente con Fermin (Detax) y Vidrio Ionómero de autocurado (GC Fuji II).

Siete días más tarde la paciente continúa asintomática y se procede a eliminar toda la medicación con CHX 2% y ultrasonido, se retoma la instrumentación del conducto hasta un instrumento 35 con técnica telescópica y se sella la perforación con MTA blanco (ProRoot MTA, Dentsply).

Para asegurar no extruir el MTA al periodonto se ubica una delgada lámina de gelita (Curaspon, Curamedical BV) en el fondo de la perforación y se compacto MTA con la ayuda de condensadores manuales y motitas de algodón húmedo sin ejercer mucha presión.

Se dejó una motita húmeda en el conducto para permitir el fraguado del MTA, se obtura el acceso coronario y se comprueba radiográficamente el sello de la perforación (Rx 4 y 5).

Radiografía 4

Radiografía 5

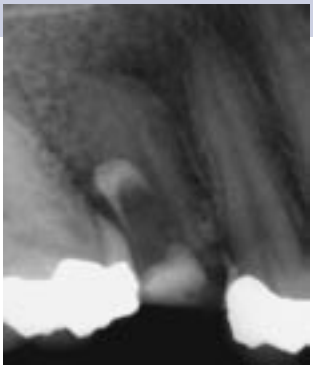

En la tercera sesión se comprueba fraguado del MTA (Fig 4 y 5) y se procede a obturar con una combinación de técnicas termoplásticas.

Figura 4

Figura 5

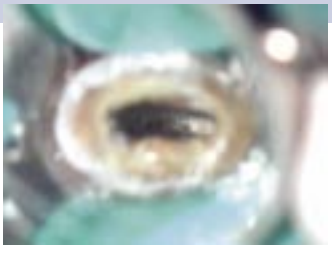

En el tercio apical se realiza una condensación vertical con condensadores manuales previamente calibrados (Fig 6) y el tercio medio y coronal se obturan con inyección de gutapercha termoplastificada (Obtura 3, Obtura Spartan) en varios incrementos para lograr una adecuada condensación y adaptación a las paredes del conducto (Fig 7).

Figura 6

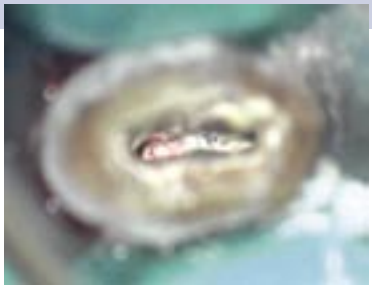

Figura 7

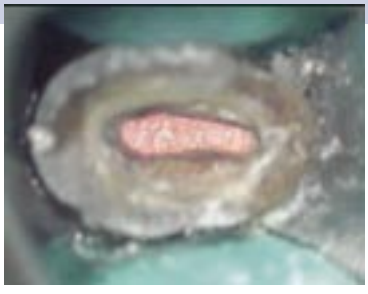

Finalmente se sella coronalmente con Fermin y Vidrio Ionómero y se toma radiografía control (Rx 6 y 7).

Radiografía 6

Radiografía 7

DISCUSIÓN

El conocimiento de la anatomía dentaria junto con la interpretación de múltiples radiografías son esenciales para evitar la posibilidad de generar una perforación, así como para su diagnóstico y tratamiento. Las grandes perforaciones radiculares presentan un gran desafió que sin la llegada de nuevas tecnologías serian de muy difícil resolución. La visión otorgada por el microscopio odontológico nos permite una adecuada apreciación del defecto que a su ves nos hace posible su sellado.

La desinfección y limpieza de la perforación pasa necesariamente por la eliminación de cualquier elemento que en ella se encuentre, como el tejido de granulación que muchas veces se introduce al sistema de conductos [1] y de materiales como restos de medicación, gutapercha o algodón que interferirían en la reparación del defecto.

El MTA introducido por Torabinejad a mediados de 1990 ha sido propuesto como material para múltiples procedimientos: como el recubrimiento directo, apexificación, obturación a retro y reparación de perforaciones (Soluti 1993, Pitt Ford 1995, Holland 2001). Este material confiere un sellado hermético y biocompatibilidad más alto que cualquiera de los materiales usados anteriormente como amalgama, IRM o Super EBA [2, 3, 7, 8].

Su compatibilidad biológica permite incluso la neogénesis del ligamento periodontal a los 180 días (Holland 2001) y la colonización de su superficie por cemento a los 60 (Regan 2002). Su biocompatibilidad, capacidad de sellado y endurecimiento en un medio húmedo lo hacen un candidato ideal para el sellado de perforaciones.

El uso de una matriz que contenga la extrusión de material a los tejidos periodontales fue introducido por Lemon en 1992 (Internal matrix concept) para el tratamiento de perforaciones. El proponía la reparación del defecto con amalgama, la que necesita una gran fuerza para su condensación y para evitar su extrusión previamente compactaba hidroxiapatita. Ya que el MTA es un material de consistencia blanda su colocación no requiere de una excesiva fuerza pero una matriz que lo contenga cuando hay un defecto óseo apreciable es recomendable. La gelita no ofrece una gran resistencia mecánica, pero es suficiente para no extruir material y permitir un contorno adecuado al sellar una perforación con MTA [1].

BIBLIOGRAFÍA

1. C. Bargholz. Perforation repair with mineral trioxide aggregate: a modified matrix concept. Int Endod J. 2005 Jan;38(1):59-69.

2. C. H. J. Hauman & R. M. Love. Biocompatibility of dental materials used in contemporary endodontic therapy: a review. Part 2.Root-canal-filling materials. Int Endod J. 2003 Mar;36(3):147-60. Review.

3. D. A. Ribeiro, M. A. Matsumoto. Ex vivo biocompatibility tests of regular and white forms of mineral trioxide agrégate. *Int Endod J.* 2006Jan;39(1): 26-30.

4. G. De-Deus, V. Petruccelli. MTA versus Portland cement as repair material for furcal perforations: a laboratory study using a polymicrobial leakage model. *Int Endod J.* 2006 Apr;39(4):293-8.

5. John D. Regan, David E. Witherspoon & Deborah M. Foyle. Surgical repair of root and tooth Perforations. Endodontic Topics 2005, 11, 152–178.

6. J. Ingle. Endodontics, 5th edition, ch 14, pp 769-794.

7. M. G. Braz, E. A. Camargo. Evaluation of genetic damage in human peripheral lymphocytes exposed to mineral trioxide aggregate and Portland cements. *J Oral Rehabil.* 2006 Mar;33(3):234-9.

8. N. J. A. Souza, G. Z. Justo. Cytotoxicity of materials used in perforation repair tested using the V79 fibroblast cell line and the granulocyte-macrophage progenitor cells. Int Endod J. 2006 Jan;39(1):40-7.

Dra. Alejandra Salinas S.
Dr. Marcelo Navia R.

Especialistas en Endodoncia
Docentes Endodoncia Universidad de Chile
Docentes Endodoncia Universidad Diego Portales

Segundo Premolar Inferior con Tres conductos

INTRODUCCIÓN

Para lograr el éxito en la terapia endodóntica es necesario que el clínico conozca la morfología del sistema de conductos radiculares, y las variaciones; para llevar a cabo su limpieza y conformación. La falta de abordaje de algún conducto puede conducir al fracaso por la incompleta instrumentación y limpieza del sistema de conductos radiculares, que produce remanencia de tejido orgánico, restos necróticos y bacterias causales de persistencia de inflamación periapical y fracaso del tratamiento endodóntico10 . Por lo tanto es imprescindible que el clínico identifique el terreno que va a intervenir.

Los premolares inferiores son dientes difíciles de tratar debido a la amplia variación en su morfología interna.

Vertucci describe para los premolares inferiores cinco variaciones en la morfología canalicular (cuadro). La distribución unitaria de conducto alcanza un 74%, y la incidencia de casos con dos y tres conductos es de 25% y 0.5% respectivamente.

CASO CLÍNICO

Paciente 39 años de edad, sexo masculino, derivado de Operatoria, Centro de Salud Apoquindo para evaluación diagnóstica. Causa de la consulta: dolor severo, espontáneo e irradiado en hemimaxilar inferior izquierdo. Como antecedentes médicos de importancia, presenta epilepsia bajo tratamiento farmacológico con fenitoina, síndrome ulceroso.

Para evaluación de la sensibilidad pulpar, se realizó el test del frío con tetrafluoretano- Endo Ice® (Hygienic), y test de calor con barras de gutapercha termoplastificadas. Percusión negativa.

La radiografía preoperatoria muestra dientes 4.4 y 4.5 birradiculares y con caries inmediatas a cámara pulpar.

Diagnóstico: Diente 4.5 Pulpitiis dolorosa irreversible - Diente 4.4 Pulpitis crónica ulcerosa.

Dada la dificultad anatómica presente, se decidió realizar tratamiento por separado de ambas piezas dentarias.

Se anestesió la zona usando lidocaína con 1:100000 de adrenalina, con técnica infiltrativa vestibular. Se realizó remoción de caries y aislamiento absoluto y unitario con goma dique. Luego de tallar la cavidad de acceso y localizar los conductos (mesial y distal, tipo III de Vertucci), se realizó la permeabilización de éstos con limas K 10 y 15.

Si bien, al examen radiográfico ambas piezas dentarias presentaban una morfología internacanalicular similar, el segundo premolar (diente 4.5) presentó 3 conductos (tipo V de Vertucci) en distribución mesiovestibular, distovestibular y distolingual. El conducto distolingual presentó una gran divergencia hacia lingual por lo que, para su correcto acceso, requirió un desgaste adicional a expensas de la pared vestibular.

La preparación biomecánica se realizó con mediante instrumentación mecanizada usando el sistema Hero Shaper® (Micromega), lubricando las limas con Glyde® (Dentsply). La determinación de longitud de trabajo se realizó con el localizador electrónico de ápice Root ZX II® (Morita), junto a la corroboración radiográfica. La preparación del tercio apical se realizó con instrumentos manuales, limas K nº30.

La irrigación se realizó con hipoclorito de sodio al 5.25%, finalizando con EDTA al 10% y nuevamente hipoclorito. Se hizo un lavado final con suero fisiológico..

La obturación se realizó con técnica de condensación lateral y cemento de Grossman.

La cavidad de acceso fue obturada con doble sellado usando cemento de eugenato de zinc y vidrio ionómero.

Se citó al paciente a control en 7 días; una vez dado de alta fue derivando a rehabilitación.

DISCUSIÓN

Los premolares inferiores son dientes que presentan grandes dificultades de tratamiento endodóntico debido a la gran variabilidad en su morfología interna. La falta de localización de uno o más conductos puede conducir a un fracaso en la terapia endodóntica. Frente a estos casos es crítico el conocimiento cabal de la anatomía y morfología dentaria, la correcta interpretación de

las radiografías y las modificaciones necesarias en la cavidad de acceso como estrategias terapéuticas. La posibilidad de enfrentarse a variaciones morfológicas anatómicas debe tenerse presente antes de comenzar el tratamiento.

Los siguientes indicios pueden ayudar al clínico a reconocer un premolar inferior multiconducto:

- Cambios repentinos en la radiolucidez del conducto pueden indicar la presencia de un segundo conducto o una bifurcación.
- Excentricidad de un conducto en su trayecto longitudinal puede indicar la presencia de otro conducto.
- Poca definición del sistema de conductos radiculares en radiografías tomadas desde angulaciones distintas.

Finalmente se puede sospechar también de un tercer conducto, si al realizar la cavidad de acceso, la cámara pulpar no aparece en su alineación clásica vestíbulopalatina, sino que adopta una forma más triangular.

En este paciente, la pesquisa previa de alteraciones anatómicas, a través del acucioso examen radiográfico, permitió un tratamiento programado; y la adecuada conformación de la cavidad de acceso permitió el abordaje correcto de los tres conductos, y la resolución exitosa del caso clínico.

Radiografía preoperatoria mesioexcéntrica

Radiografía de conductometría

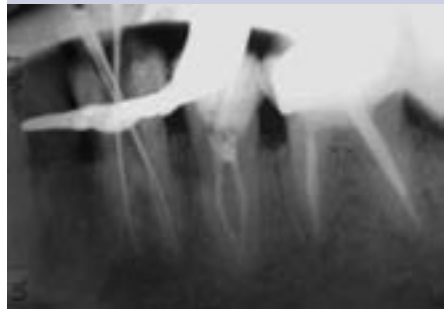

Radiografía preoperatoria proyección ortorradial

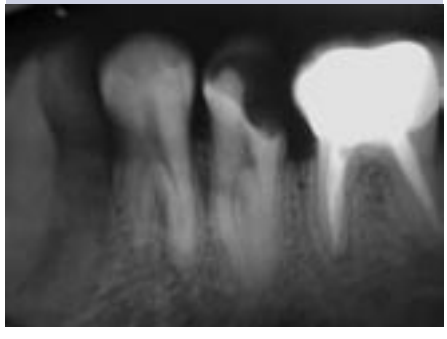

Radiografía de control de obturación

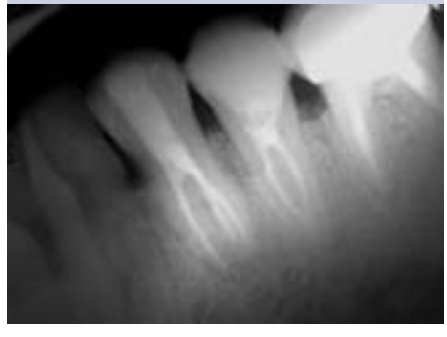

REFERENCIAS

1. Macri E, Zmener O. Five canals in mandibular second premolar, J. Endod. 2000; 26:304-305

2. Al-Fouzan KS. The microscopic diagnosis and treatment of a mandibular second premolar with four canals. Int. Endod. J. 2001; 34:406-410

3. Kamchan, Siu-Chun. Mandibular premolars with three root canals - two case reports, Int. Endod. 1992; 25:261 –264

4. Marshal C. Detection and treatment of multiple canals in mandibular premolars. J. Endod. 1991; 17: 174-178

5. Baisden MK, Kulild JC , Root canal configuration of mandibular first premolar, J. Endod. 1992; 18: 505-508

6. Goswami M. Mandibular premolar with two roots, Endodontology J. 1997; 23:187

7. Slowey RR, Root canal anatomy – road map to successful endodontics. Dent. Clin of N. Amer. 1979; 23:555-573

8. Vertucci FS. Root canal morphology of mandibular first premolars, J.Amer. Dent. Assoc. 1978; 97: 238– 239

9. Moayedi S, Lata DA. Mandibular first premolar with three canals. Endodontology J. 2004: 16

10. Yoshioka T, Villegas JC, Kobayashi C, Suda H. Radiographic Evaluation of Root Canal Multiplicity in Mandibular First Premolars J. Endod. 2004; 30:2

Exposiciones SECH Segundo Semestre

PROGRAMA DE ACTIVIDADES 2006 Calendario de Reuniones Científicas

• 20-sept-2006

Dra. Marta Whittle
Preparaciones Minimanentes Invasivas. Un nuevo Sistema de Protección del Complejo Pulpodentario

• 18-octu-2006

Dr. Rodrigo Gil
Prevalencia y Permeabilidad de Conductos Cavointerradiculares ¿Podemos Tratarlos?

• 22-novi-2006

Soc. de Prótesis y Soc. de Endodoncia

Eventos Nacionales

• 20 - 21 de octubre 2006

Curso Internacional 2006
Sociedad de Endodoncia de Valparaíso
"Renovando conceptos en Endodoncia; Incorporando nuevas tecnologías"

20/octubre: Work Shop
"Potencialidades de la magnificación en Endodoncia"

21/octubre: Curso Internacional
"Renovando conceptos en Endodoncia; Incorporando nuevas tecnologías"

Lugares:
- Work Shop Universidad Andrés Bello
- Curso Internacional Casino de Viña del Mar

Informaciones Generales:
Sra .Vicky Cañas: Cel: 09-2373669
e-mail: vickycañasr@gmail.com

• 5 - 6 - 7 de Octubre 2006

XIX Reunión anual IADR Chile
Facultad de Odontología de la Universidad de Valparaíso - Chile

Conferencistas invitados
Lars Bjørndal, DDS, Ph.D.
Marie Therese Hosey BDS FDS RCPS MSc DDS

Informaciones en : www.iadr.cl

Eventos Internacionales

• 31 de Agosto, 1 y 2 de Septiembre de 2006

Sociedad Argentina de Endodoncia - COSAE 2006
XIII Congreso de la Sociedad Argentina de Endodoncia
Lugar: Sheraton Buenos Aires - Hotel & Convention Center

Cursos Centrales
"En busca de la excelencia en Endodoncia"
Dr. Julian Webber (Gran Bretaña)

"Traumatismos dentarios: juego abierto"
Dr. Ilson José Soares (Brasil)

"Bases biológicas en la práctica endodótica"
Dr. Ramachandran Nair (Universidad de Zurich, Suiza)

Informes e Inscripción:
Secretaría de la Sociedad Argentina de Endodoncia
Junín 959 5º Piso - (C1113AAC) Ciudad Autónoma de Buenos Aires
Tel.: (54-11) 4961-6141 Int. 203 - Sr. Fabián
web: www.endodoncia-sae.com.ar
e-mail: sae@aoa.org.ar
Informaciones: www.aae.org

• 14 al 16 de septiembre 2006

XXV Curso de Actualización de la Sociedad Paraguaya de Endodoncia

XIII Encuentro Boliviano-Paraguayo de Endodoncia
V Encuentro Estudiantil de Endodoncia

Yacht y Golf Club Paraguayo
Asunción, Paraguay

Informaciones: www.spe.org.py

Infórmese de esto y más en www.socendochile.cl

Rehabilitación de la Pieza Dentaria Endodónticamente Tratada. Rol del Perno Muñón.

Prof. Dr. Erik Dreyer A.
Dra. Andrea Pizarro C.
Dr. Pablo Morales

Facultad de Odontología, Universidad de Chile.

Introducción

La evidencia publicada indica que la incidencia de fracasos de los procedimientos odontológicos se basa en: riesgo cariogénico del paciente, habilidades del operador, compromiso del paciente con las indicaciones entregadas y el rol protagónico de la pieza restaurada[1].

A su vez, la sobrevida de la pieza dentaria endodonticamente tratada (P.D.E.T.) depende de un sin número variables morfo funcionales y biológicas, siendo una de las más relevantes, las características de la restauración pos-endodóntica, la que en algunos casos requiere de una espiga de anclaje en el conducto y un muñón en el caso de que la restauración final sea una Prótesis Fija[2-3 y 4].

¿Cuando surge la necesidad de realizar un muñón?

Las Prótesis Fijas Unitarias o Coronas, en piezas dentarias endodónticamente tratadas deben su **anclaje** al muñón sub-yacente, que tradicionalmente en Chile corresponde a una estructura única colada denominada perno muñón. Este colado representa el positivo del conducto protésico elaborado por el operador y el complemento al remanente coronario residual después del tallado de la planimetría cervical y la emergencia de las paredes dentinarias remanentes para conformar el perfil de surgimiento del muñón. Las estructuras coladas eliminan tanto tejido sano como sea necesario para determinar un eje de inserción y remoción, y asegurar la solidez estructural de ellas, a través de un calibre que asegure la dinámica de colado (fig. 1a, b y c)

Figura 1a

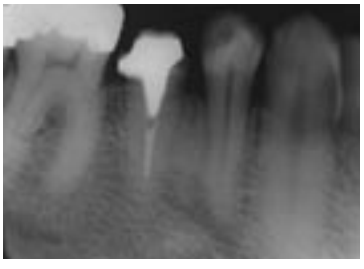

Figura 1b

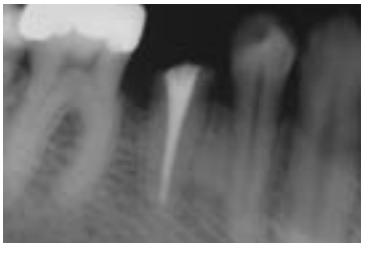

Figura 1c

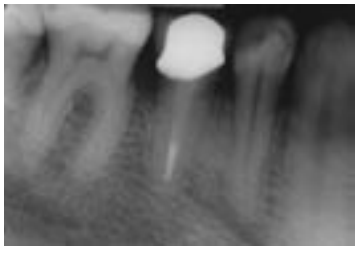

La condición biológica más desfavorable que incide en la sobrevida de la P.D.E.T. es la pérdida de masa de tejido dentario consecutivo a caries o a cualquier procedimiento restaurador lo que es crítico para la vida útil de ella[5]. Es así entonces que resulta de vital importancia preservar la mayor cantidad de tejido remanente coronario y radicular para así minimizar el impacto sobre la bio-mecánica de la pieza dentaria, de ahora en adelante denominada Pilar Protésico.

El estrés biomecánico se transmite siempre por el elemento más rígido. Claramente la utilización de una estructura colada , que además es un todo físico, transforman al perno muñón colado en un vector de transmisión de fuerzas dentro del perímetro radicular lo que se conoce comúnmente como "efecto de cuña", y está asociado a fracturas de carácter catastrófico a nivel radicular[6-7] (Fig. 2a ,b y c).

Figura 2a

Figura 2b

Figura 2c

El estrés biomecánico final también depende de las características del diseño cervical y de la restauración final, pero Okada[8] confirmó que el estrés apical no es dependiente de la restauración final pero sí lo es, del producido en cervical, el que se incrementa toda vez que se rigidiza el área cervical al usar una estructura colada. Holzl (9) estudió la resistencia a la fractura de las P.D.E.T, al comparar espigas preformadas versus pernos muñones colados y concluyó que las P.D.E.T restauradas con perno muñón metálico colado muestran la menor resistencia a la fractura cuando se lo compara con cualquier otro procedimiento restaurador.

Así como las espigas preformadas presentan ventajas biomecánicas cuando se las comparan con las coladas, los muñones plásticos también presentan las mismas ventajas si los comparamos con los colados. El complemento ideal entonces, para una espiga preformada es la ejecución de un muñón adhesivo que utilice la totalidad del tejido dentinario remanente, para así conformar un todo estructural con el elemento biológico y pasar a constituir un mono bloque a las evaluaciones interferométricas, donde no se distingue entre la limitante biológica y complemento protésico en la transmisión de las tensiones. A Cerutti de la Universidad de Brescia[10] determinó que las restauraciones de resina son efectivas en la **Reducción de la flexión cuspidea** después del tratamiento de endodoncia y en **recuperar la flexo compresión** en premolares tratados comparados con premolares vitales. Una vez más hay que recordar que preservar estructura dentaria es crítico para la sobrevida del pilar y que todos los procedimientos restauradores eliminan tejido, sin embargo el que mayor masa de tejido elimina es la corona de porcelana fundida sobre metal sobre un perno muñón colado[5].

En relación con el material de conformación del muñón, los muñones de resina tienen mayor retención ,4.2 a 3.3 veces más que los muñones de vidrio Ionómero[11] y además la resistencia a la fractura de las resinas para muñones es mayor que la de los vidrio ionómeros[12], todo cual convierte a las resinas compuestas en el material de elección para la ejecución del muñón (Fig. 3 a, b, c y d).

Figura 3a y 3b

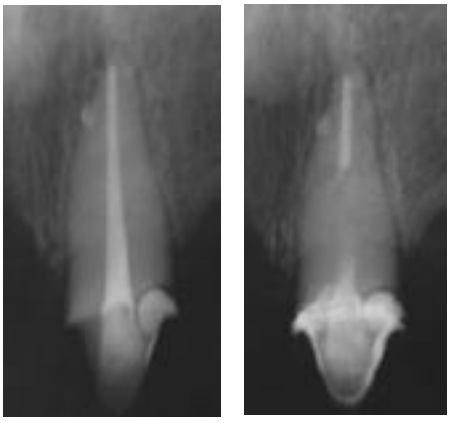

Figura 3c

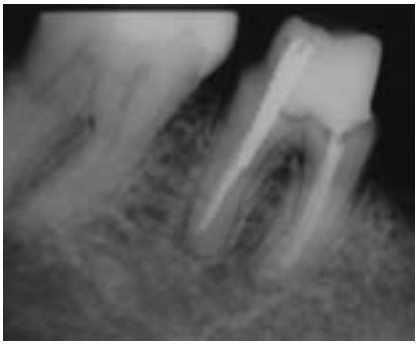

Figura 3d

El muñón plástico debe tener en su centroide geométrico el extremo coronario de la espiga. De esta manera la biomecánica de la espiga se ve modulada al no recibir carga directa y la resina compuesta posee así un grosor homogéneo que mejora sus propiedades mecánicas. Por último, en la planimetría cervical debe asegurarse el efecto de férula, vale decir a lo menos 2 m.m. de dentina que determinan el perfil de surgimiento del muñón y contrarrestan eventuales fuerzas de vaivén. Toda maniobra de odontología adhesiva intraconducto debe ser realizada bajo condiciones de aislamiento absoluto para prevenir así la contaminación del tratamiento de conducto.

El propósito del presente trabajo, es evaluar las diferencias en la transmisión del estrés entre un perno muñón colado y un perno muñón de resina compuesta con espiga preformada en premolares extraídos con marcada diferencia en su morfología radicular.

Materiales y Método

Se recolectaron premolares recientemente extraídos, los que se almacenaron en Cloramina t. A estos se les realizó pulido radicular con cureta Gracey 7-8 para eliminar cualquier resto de tejido orgánico. Luego se seleccionaron aquellos con integridad en el área cervical y que además poseyeran entre sí una marcada diferencia en su morfología radicular de modo de poder identificarlos fácilmente. La selección final se constituyó en cuatro premolares. Se les talló la planimetría cervical con una piedra troncocónica de extremo redondeado Horico 197-025 dejando 2 milímetros coronales en dentina que determinaron el perfil de surgimiento del muñón y aseguraron el efecto de férula. La superficie radicular fue pincelada con una doble capa de Solitane (Uniroyal chemicals) para simular ligamento periodontal. Una vez polimerizado, las raíces se posicionaron en un conformador de cuerpo de prueba construido con portaobjetos para microscopio determinando rectángulos de 2x2x6 cm. En los que se vertió PL -2 (Photolastic Division, Meassurement Group INC.) hasta la interfase Amelo Cementaria. Una vez terminada su polimerización, se removieron del conformador y se preparó el conducto protésico con un Largo N° 3

(Dentsply-Maillefer) donde se realizaron los patrones en Duralay (Reliance Dental mfg.co) y posterior colado en Plata paladio de cada perno muñón para cada raíz. El asentamiento del colado se comprobó a través de silicona. Posteriormente cada cuerpo de prueba se llevó a un marco de carga para su evaluación foto elástica en un polariscopio de luz, donde se les aplicó una carga axial y lateral (30º) de 12 kilos, compatible con la carga desarrollada durante la masticación habitual.

Las imágenes fueron registradas con una cámara Nikon D 100. Posteriormente se retiraron los pernos muñones colados y se procedió a la cementación de un perno Mooser (Maillefer) de 0,8 m.m. de diámetro y 11,5 m.m. de longitud con cemento de vidrio Ionómero modificado con resina. Terminado el tiempo de trabajo del cemento, se procedió a levantar un muñón en resina compuesta a través de la técnica Húmeda de Grabado Total y se repitió el protocolo de carga y fotografía. Se recolectaron las imágenes y se compararon entre sí para cada raíz.

Resultados

El resultado de la evaluación foto elástica arrojó para la carga axial un menor número y orden de líneas isocromáticas que representan menor transmisión de estrés cuando el perno muñón es de resina compuesta y espiga preformada si se le compara con el perno muñón colado para la misma raíz. Otra observación interesante es que a pesar de que la carga fue axial, la distribución de las líneas isocromáticas es asimétrica, independiente del material de confección del perno muñón. Las líneas isocromáticas aparecen toda vez que existe un cambio marcado en la conicidad de la raíz, vale decir, directamente relacionado con la morfología radicular y como ésta no es simétrica, la expresión de la transmisión tampoco lo es.

La evaluación foto elástica para la carga lateral expresó, al igual que la carga axial, mayor número y orden de líneas isocromáticas cuando el perno muñón fue colado. Existe una diferencia en la distribución del estrés dependiente del ángulo de incidencia de la carga, siendo de mayor magnitud en el lado opuesto al de la aplicación de la misma, pero también presente al mismo lado de aplicación de ella.

Primera figura



Foto 1 = a, b, c y d.

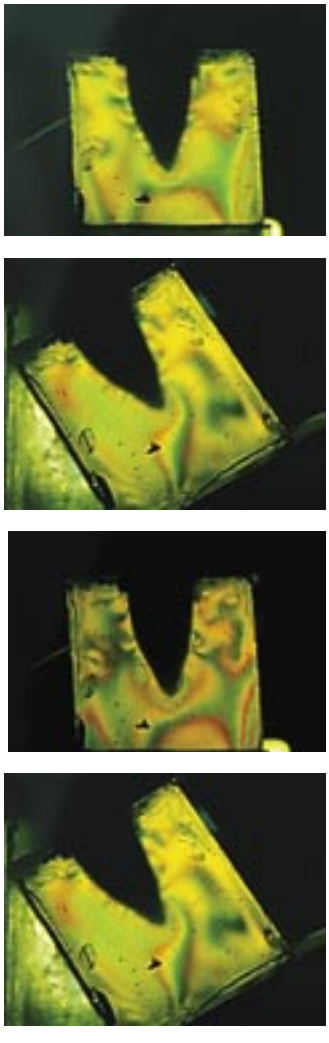

Foto 2= a, b, c y d.



Foto 3= a, b, c y d.

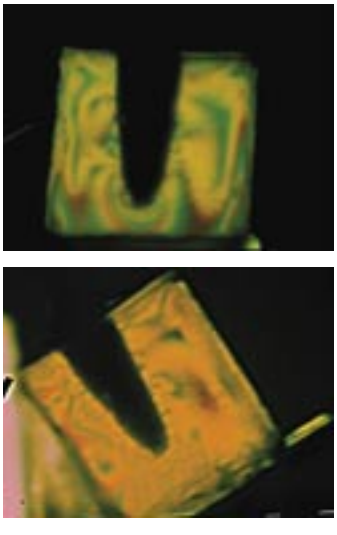





Foto 4= a, b, c, y d.

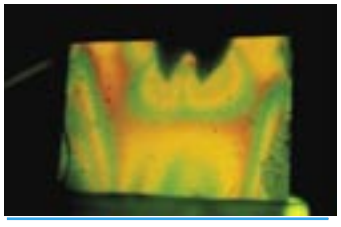

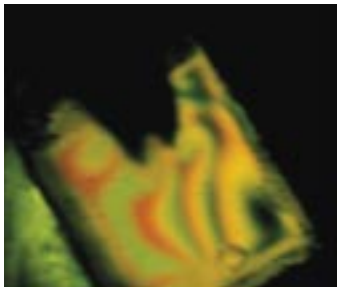

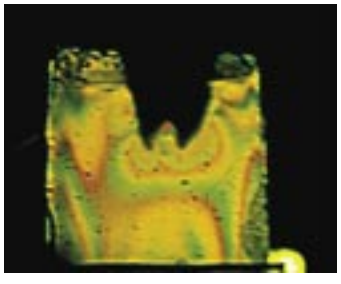

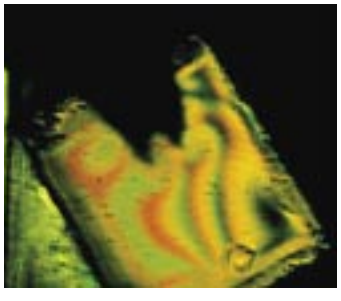

Conclusiones

A pesar de las limitaciones de este protocolo, que es cualitativo y descriptivo, podemos afirmar que la distribución del estrés a lo largo del perímetro radicular depende de la morfología de la raíz y del ángulo de incidencia de la carga.

La intensidad de la transmisión del estrés por otra parte, está claramente ligado al material más rígido, vale decir al perno muñón colado responsable del efecto de cuña.

Discusión

El efecto de cuña, vale decir la utilización de un elemento más rígido dentro de otro de diferente módulo de elasticidad, tiene una expresión tanto a nivel coronario como a nivel radicular.

A nivel coronario es frecuente que en piezas dentarias vitales con restauraciones MOD longevas de amalgama se produzca la fractura de una cúspide ya que la amalgama no es capaz de seguir los requerimientos flexo compresivos de la pieza dentaria y al ser el elemento mas rígido se transforma en un vector de transmisión de estrés produciendo la fractura del elemento biológico. También hay que considerar que la pieza dentaria al momento de la ejecución de la amalgama tenía una función o rol que puede verse modificado a lo largo de la vida del paciente producto de la pérdida parcial de la dentición, hábitos adquiridos, para funciones o adquirir el rol de pilar protésico. Este cambio en su rol protagónico a lo largo de la vida del paciente le confiere modificaciones en su función oclusal por un lado y la recepción de palancas biomecánicas por otro, ante los cuales la pieza dentaria pierde capacidad de adaptación. (Fig. 4 a, b y c)

Figura 4 a

Figura 4 b

Figura 4 c

Esta situación es mucho más grave si la pieza dentaria está endodónticamente tratada, ya que la diferencia entre ambos módulos de elasticidad se ve incrementada. A nivel radicular, el perno muñón colado genera el mismo efecto de cuña. Al poseer un módulo de elasticidad mayor, vale decir más rígido que el remanente biológico, sumado a la perdida de tejido dentinario producto del ensanchamiento requerido para asegurar la dinámica de colado, directamente debilita a la pieza dentaria.

Las fracturas radiculares terminan donde se ubica el extremo apical del vector de transmisión de estrés que es el perno muñón colado. Lamentablemente la ubicación de la fractura en la mayoría de los casos es de carácter catastrófico y determina la pérdida del pilar.

Las mismas consideraciones en relación a los cambios de rol protagónico que se aplican a las restauraciones en la corona anatómica deben aplicarse a las piezas con prótesis fijas realizadas con odontología mecánica.

La intensidad de los contactos oclusales puede verse incrementado producto de la pérdida de tejido coronario del resto de la dentición en el caso de que el paciente se vuelva bruxómano o pierda piezas dentarias. A su vez puede recibir palancas que no eran las iniciales producto de pérdida de dentición y o modificación de su rol protagónico a pilar protésico.

Para ninguna de estas situaciones la pieza coronada posee capacidad de adaptación, producto una vez más de la diferencia entre sus módulos de elasticidad.

Si bien este protocolo de investigación es in-Vitro donde la carga se aplica directamente sobre el muñón, situación que en clínica no ocurre ya que es aplicada sobre la restauración final, ésta está en intimidad de contacto con el muñón y solo separada de él por la interfase de cementación. El material de ejecución de la restauración coronaria y las características del diseño cervical también inciden directamente en el estrés final y especialmente en el generado a nivel cervical.

El estrés cervical también se incrementa en la medida que utilicemos elementos mas rígidos. Es en esta zona donde se inician los requerimientos flexo compresivo. Si el área cervical está más rigidizada aun por la presencia de una estructura colada, es fácil entender su proyección a nivel radicular a través de la espiga, lo que puede resultar en fractura de ella.

No resulta lógico, en virtud de los avances en odontología adhesiva intraradicular[13, 14, 15, 16 y 17] seguir realizando odontología mecánica, peor aún es en el caso de las piezas dentarias endodónticamente tratadas anormalmente ensanchadas, donde la odontología adhesiva claramente es la única alternativa para reforzar el elemento biológico (fig. 5) y más resistente incluso a la fatiga bio mecánica[18].

Figura 5

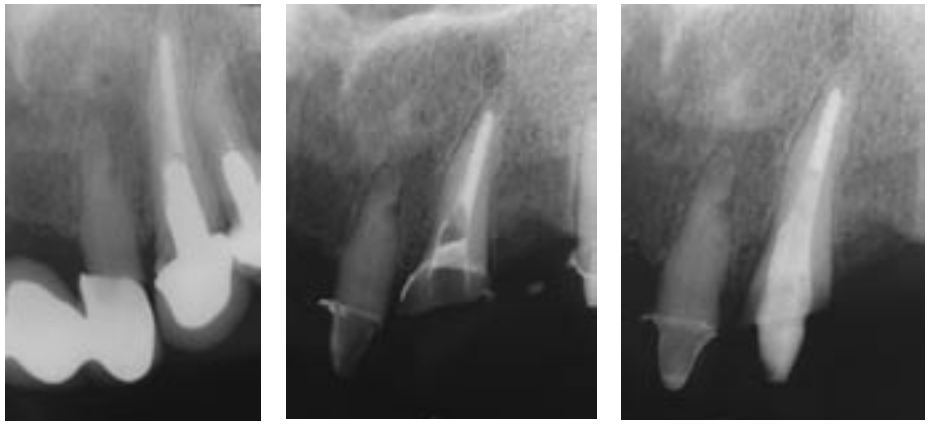

Bibliografía

1- J.P. Van Nieuwenhuysen et al. (2003), Long-term evaluation of extensive restorations in permanent teeth. Journal of Dentistry, 31; 395-405.

2- Lerthchirakan V., Palamara J, Messer H. Pattern of vertical root fracture: factors affecting stress distribution in the root canal. J. Endod. 2003; 29(8):523-8.

3- Burguess J., summit J., Robbinson J. The resistance to tensile, compression, and torcional forces provided by four post systems. J Prosthet Dent. 1992;68(6):899-903.

4- Sorensen J., Engelman M. Effect of post adaptation on fracture resistance of endodontically treated teeth. J Prosthet Dent.1990; 64:419-24.

5- In-Vitro-Study Investigating Mass of Tooth Structure Removed Following Restorative Procedures. Hussain 83 I.A.D.R Baltimore 20005.

6- Yoldas O., Akova T., Uysal H. An experimental analysis of stresses in simulated flared root canals subjected to various post-core applications.J Oral Rehabil. 2005: 32(6):427-432.

7- Lynch C., Burke F. Incomplete tooth fracture following root-canal treatment: a case report. Int Endod J.2002; 35(7):642-44.

8- Distribución del stress en piezas restauradas con diferentes materiales de corona D.Okada. Japón. 83 I.A.D.R. Baltimore 2005.

9- Resistencia a la fractura de Premolares restaurados de diversas formas. Holzl 82 I.A.D.R Honolulu 2004.

10- Efecto de la restauración adhesiva sobre la flexión cuspidea de premolares endodonticamente tratados. A Cerutti .Universidad de Brescia 83 I.A.D.R. Baltimore 2005.

11- Retention of Five Core Materials Supported by a Dental Post. B.L. Musikant. NJ. USA.83 I.A.D.R. Baltimore 2005.

12- Fracture Strength of Five Core Materials Attached to Endodontic Posts. B. Rasimick.NJ. USA.83 I.A.D.R. Baltimore 2005.

13- Influence of sealers on the bond strength of carbon posts- C.D.S Teixeira, 35 AADR Orlando 2006.

14- Micro-tensile bond strength of dual-cured cementing systems: curing condition effects. C. Arrais, 35 AADR Orlando 2006.

15- Reinforcement of Structurally Compromised Roots for Aesthetic Dowel Systems M.F. Ayad–, 35 AADR Orlando 2006.

16- Microtomography Assessment of Cement Volume for a “Flexible” Post System Al Tayyan-, 35 AADR Orlando 2006.

17- Endodontic Post Retention with Three Surface Treatments W.P.Kelsey, 35 AADR Orlando 2006.

18- Fiber Reinforced Composite Pins R. Scoresby, 35 AARD Orlando 2006.